Dr Jos. Herth

PATHOLOGIE UND THERAPIE

DER

ANGEBORNEN HÜFTVERRENKUNG

AUF GRUNDLAGE VON

HUNDERT OPERATIV BEHANDELTEN FÄLLEN

DARGESTELLT VON

PROF. DR. ADOLF LORENZ

IN WIEN.

MIT 54 HOLZSCHNITTEN.

WIEN UND LEIPZIG
URBAN & SCHWARZENBERG
1895.

2885

Alle Rechte vorbehalten.

965633

MEINEM

HOCHVEREHRTEN LEHRER UND FREUNDE

PROF. Dr. EDUARD ALBERT

K. K. HOFRATH,

LEBENSLÄNGLICHEM MITGLIEDE DES HERRENHAUSES DES ÖSTERR. REICHSRATHES,
ORDENTLICHEM MITGLIEDE DES OBERSTEN SANITÄTSRATHES, DER BÖHMISCHEN KAISER
FRANZ JOSEF-AKADEMIE DER WISSENSCHAFTEN ETC. ETC.

IN

IMMERWÄHRENDER DANKBARKEIT

GEWIDMET.

Vorwort.

Mit meiner ersten Publication über die operative Therapie der angeborenen Hüftverrenkung (Centralbl. f. Chir. 1892, 31) habe ich leider der weitverbreiteten Unsitte gehuldigt, auf Grundlage von wenigen und unvollständig beobachteten Fällen eine vorläufige Mittheilung ergehen zu lassen. Durch spätere Erfahrungen wurde ich darüber belehrt, dass dieselbe verfrüht war. Obgleich derartige Voreiligkeit die Strafe gewöhnlich schon in sich selbst trägt, wollte ich doch zur Sühne ein Uebriges thun, und habe mir auferlegt, meine Erfahrungen nicht eher zusammen zu fassen, bevor meine Methode nicht wenigstens hundertfach erprobt sein würde.

Schneller als ich hoffen durfte, hat sich dies erfüllt, da ich dieselbe bis nun fast anderthalbhundertmal geübt habe. Ich darf daher die breitere Darstellung meiner Methode und der mit derselben gewonnenen Erfahrungen nunmehr der Oeffentlichkeit mit der Beruhigung übergeben, diesmal eine in langer Uebung gereifte und, soweit ich selbst darüber urtheilen darf, halbwegs abgeschlossene Arbeit zu bieten.

Die zahlreichen Operationen gaben mir Gelegenheit zum Studium der mit Rücksicht auf die praktischen Ziele der Therapie besonders wichtigen pathologisch-anatomischen Verhältnisse des luxirten Gelenkes; die theoretische Begründung meiner Operationsmethode erforderte eine eingehendere Darlegung derselben; die Indicationsstellung hinwieder liess die Schilderung der Symptomatologie und Diagnose wünschenswerth erscheinen. So wuchs die beabsichtigte Mittheilung über den Rahmen des ursprünglichen Vorwurfes hinaus und es entstand das vorliegende Buch.

Die anatomisch-histologische Detailforschung, welche vor Allem geeignet erscheint, das Dunkel der Aetiologie zu lichten, muss ich den hierzu Berufenen überlassen und konnte mir in dem betreffenden Capitel nur die Aufgabe stellen, den Wust der Theorien wenigstens einigermassen zu säubern.

Was die mit meiner Methode bisher gewonnenen Resultate anbelangt, so darf nicht vergessen werden, dass dieselben trotz mannigfacher anfänglicher Missgriffe erzielt wurden; diese zu vermeiden blieb einer gereifteren Erfahrung vorbehalten. Im Besitze derselben darf ich sicher hoffen, dass die in Zukunft erzielbaren Erfolge die bisher vorliegenden Resultate übertreffen werden. Von dieser Hoffnung getragen, nehme ich die mit der Anzahl der Hilfe suchenden Kinder gesteigerten Mühsale der Behandlung unverdrossen auf mich.

Meinem hochverehrten Lehrer Albert danke ich für die Förderung, welche mir durch seine anfänglich recht herbe Kritik zu Theil wurde; meinen Freunden Dr. Rudolf Frank und Dr. Richard Eder für die umsichtige Assistenz und musterhafte Leitung der Asepsis; meiner lieben Frau, meinem unentbehrlichsten und wichtigsten Privatassistenten, gebührt für ihre hingebende Mühe in der mechanisch-gymnastischen Nachbehandlung der operirten Kinder die besondere Anerkennung. Der wärmste Dank der Mütter und die rührende Liebe der kleinen Patienten sind ihr gesichert.

Möge die in den folgenden Blättern gegebene Anregung den leider sehr zahlreichen Mädchen zu Nutz und Frommen gereichen, in deren Zukunft das Gebrechen der angeborenen Hüftverrenkung einen düsteren Schatten warf, den unsere Kunst bisher nicht aufzuhellen vermochte.

A. Lorenz.

INHALT.

Seite

I. Geschichte 1

II. Pathologische Anatomie:

Die Pfanne 4

Das obere Femurende 11

Das Ligamentum teres 24

Die Hüftgelenkskapsel 29

Unvollständige und vollständige Luxation 37

Richtung der Luxation 39

Nearthrosenbildung 41

Veränderungen der Musculatur 45

Beckenveränderungen 67

III. Symptome der einseitigen Verrenkung 70

IV. Symptome der bilateralen Verrenkung 89

V. Diagnose und Untersuchung 95

VI. Aetiologie 107

VII. Verlauf und Prognose 133

VIII. Statistik 138

IX. Therapie der angeborenen Hüftluxation:

I. Mechanische Therapie 142

II. Operative Therapie 184

a) Hoffa's Operationsmethode der angeborenen Hüftverrenkung 194

b) Lorenz' Operationsmethode der angeborenen Hüftverrenkung 210

α) Vorbereitung zur Operation 218

β) Ausführung der Operation 219

1. Die Herabholung des Kopfes in das Pfannenniveau (Reduction) 219

2. Eröffnung der Hüftgelenkskapsel 231

3. Formirung des oberen Femurendes 232

Seite

4. Ausschneidung der künstlichen Pfanne 236
5. Die Reposition des Schenkelkopfes 247
6. Wundversorgung 251
7. Resumé der Operationsacte 251
8. Dauer der Operation 252

Kritischer Vergleich der Methode Lorenz und der Methode Hoffa 253
Unmittelbare Nachbehandlung 262
Neuralgien und Zerrungslähmungen 266
Spätere Nachbehandlung mittelst Gymnastik und Massage 273
Indicationen zur Operation 280
Resultate 284

X. Casuistik 295

I. Geschichte.

In der glänzenden Abhandlung, welche *Dupuytren* 1826 der Pariser Akademie vorlegte (Mémoir sur un déplacement originel ou congenital de la tête des femurs etc.), heisst es: „Il est une espèce de déplacement de l'extrémité supérieure des fémurs de laquelle je n'ai trouvé aucune indication dans les auteurs, quelques recherches que j'aie faites pour en déeouvrir.“ In dieser Aeusserung *Dupuytren's* fand *v. Ammon* (1842) einen tadelnswerthen Mangel an Literaturkenntniss, da schon *Hippokrates*, *Avicenna*, *Paré* das Leiden kannten und namentlich *Paletta* „in gar nicht zu entfernter Zeit“ die Krankheit genau beschrieben habe.

Das ist allerdings richtig, schmälert aber keineswegs das grosse Verdienst *Dupuytren's*, welcher zwar „nach“, aber „ohne“ *Paletta* nicht nur ein anatomisch, sondern auch, und zwar als der Erste, ein klinisch wohlgerundetes Bild des Defectes entworfen und denselben zum ersten Male auch unter therapeutischen Gesichtspunkten betrachtet hat.

Hippokrates hat die traumatische, spontane und congenitale Luxation nicht von einander getrennt und letztere als die schwerste Affection geschildert: „gravissime igitur habent, quibus, dum in utero continentur, elabitur hic aticulus“, und an anderer Stelle: „Proni incedunt, brutorum modo, qui a nativitate luxata habent femora.“

Spätere Autoren, *Galen*, *Avicenna*, *Guy de Chauliac*, *Paré* und Andere citiren *Hippokrates*.

Verduc unterschied die erworbenen von den angeborenen Verrenkungen und verwirft bei letzteren jeden Versuch der

Reposition: „Avant que de faire des extensions examinez bien quelle est la nature de la luxation, car, si c'est une personne boiteuse dès la naissance, vos extensions ne serviront de rien, qu'à faire voire votre ignorance."

Der Mailänder Arzt *Paletta* beschäftigte sich schon 1788 mit dem Thema im Allgemeinen und besprach 1820 (Exercitationes pathologicae, cap. VII, art. VI, Mediolani 1820) ausführlich die angeborene Hüftluxation: „De prava illa conformatione (claudicatione congenita) tam in acetabulo, quam in ossis femoris capite et cervice observata, congenitam claudicationem efficente, jam dudum verba feci."

Paletta beschreibt als der Erste mit grosser Anschaulichkeit den Leichenbefund an einem 11 Tage alten Knaben mit doppelter Luxation und führt den Nachweis, dass die Veränderungen nicht während der Geburt zu Stande gekommen sein können, sondern ursprüngliche waren.

1818 veröffentlichte *B. Gottlob Schreger* anatomische Untersuchungen über diesen Gegenstand und führte aus, dass das angeborene Hinken nicht nur von einer „abnormalen Verfassung des Gelenkkopfes", sondern auch von abnormer Urbildung des Acetabulum abhängen könne (vergl. *Krönlein*, Deutsche Chirurgie).

1826 brachte *Dupuytren*, wie schon erwähnt, die von ihm sogenannten „Luxations originelles" breiteren, ärztlichen Kreisen zur Kenntniss und inaugurirte die Klinik und Therapie des Uebels. Obwohl er die Prognose für absolut ungünstig hielt und das Leiden höchstens einer palliativen Behandlung zugänglich glaubte, warfen sich die Praktiker nunmehr mit grossem Eifer auf das Thema, welches von da ab vielfach ventilirt wurde.

Mit besonderem Lobe gedenkt *v. Ammon* der Arbeiten des älteren und jüngeren *Sandifort* (Leyden 1836). *Humbert* und *Jaquier, Albers, Pravaz, Joffre, Gerdy, Delpech, Bresehet, Cloquet, Cruveilhier, Guérin, Bouvier, Malgaigne, Verneuil* u. A., in England *Brodhurst, Adams* etc. haben sich um den Gegenstand wesentliche Verdienste erworben.

Längere Zeit hindurch liessen die höchst mangelhaften Behandlungserfolge, welche zur aufgewendeten Mühe jeden-

falls in keinem richtigen Verhältnisse standen, das Interesse an dem Gegenstande erkalten, bis die Italiener das Wort nahmen und der talentvolle, leider so früh verstorbene *Margary* der Therapie neue Wege zu weisen versuchte, aber nur im engsten Schülerkreise Naehahmer finden konnte. Auch weiterhin und noch zur Zeit findet das Studium der congenitalen Hüftluxation in Italien die eifrigste Pflege. Allen anderen voran leuchtet der Name des Pisaner Chirurgen *Paci,* dessen Verdienste nach Gebühr gewürdigt werden sollen.

In Deutschland hatte das erdrüekende Votum *Volkmann's,* dass die congenitale Hüftluxation therapeutisch ziemlich unnahbar sei, den Alten und den Jungen die Lust benommen, die Erfahrungen des berühmten Meisters theilen zu müssen, bis endlich durch den thatkräftigen Würzburger Chirurgen *Albert Hoffa* der Bann gebrochen und für eine rationelle Therapie neue Bahnen eröffnet wurden, an deren Zielen hoffentlich auch eine Erhellung des ätiologischen Dunkels der congenitalen Hüftluxation zu gewärtigen sein dürfte. Gegenwärtig steht das Thema in Deutschland, Frankreich und Amerika in eifrigster Discussion. Ein endgiltiges Urtheil über die neuen Errungenschaften wird sich erst durch längere Beobachtung möglichst zahlreicher Fälle schöpfen lassen. Einen Beitrag hierzu soll die vorliegende Schrift liefern, welche an Fülle des Beobachtungsmateriales bislang nicht übertroffen wurde.

II. Pathologische Anatomie.

Durch die Befunde bei den blutigen Repositionen, sowie durch Untersuchungen am anatomischen Präparate hat die Kenntniss der pathologisch-anatomischen Verhältnisse der congenitalen Luxation in mancher Beziehung eine Erweiterung erfahren, wenngleich noch Vieles, ja sogar das Wesentliche zu thun übrig bleibt, um auf anatomischem Wege das Dunkel der Aetiologie der Deformität aufzuhellen. Dem praktischen Bedürfnisse in erster Linie Rechnung tragend, werde ich im Nachfolgenden die pathologisch-anatomischen Befunde an dem luxirten Gelenke hauptsächlich in ihren Beziehungen zum therapeutischen Ziele der blutigen Reposition in's Auge fassen. Ich beginne mit der Besprechung zunächst der knöchernen Constituentien des Gelenkes, also der Pfanne und des Kopfes und schliesse hieran die Betrachtung der Bänder und des das Gelenk beherrschenden Muskelapparates.

Das grösste Interesse nimmt die Pfanne für sich in Anspruch. Dieselbe macht unter allen Umständen den Eindruck rudimentärer Bildung. Dies kann so weit gehen, dass man in manchen allerdings seltenen Fällen von einem Mangel der Pfanne sprechen kann. Man findet in solchen Fällen am Pfannenorte unterhalb der Spina anterior inferior eine umschriebene, etwa mit der Fingerspitze deckbare, mehr weniger ebene Stelle, welche von einem dicken Lager filzigen Bindegewebes bedeckt ist; nach hinten oben, wo die seitlich vordere Beckenwand, welche durch die Ebene des eirunden Loches gekennzeichnet ist, in die hintere, von der äusseren Fläche

des Darmbeines gebildete Beckenwand übergeht, findet sich eine abgerundete Kante, welche die Fläche des Pfannenortes nicht überragt, sondern nur von der Darmbeinfläche abgrenzt. Diese Kante stellt gewissermassen den hinteren, oberen Pfannenrand vor. Eine Differenzirung des vorderen, inneren Pfannenrandes mangelt in solchen Fällen vollständig. Der Pfannenknorpel ist gänzlich verschwunden und hat einem dicken Bindegewebsüberzug Platz gemacht, welcher als Fortsetzung der Kapsel imponirt und von dieser auch nicht zu unterscheiden ist. Es macht den Eindruck, als sei der ganze Pfannenort in eine flächenhafte Beckeninsertion der Gelenkskapsel einbezogen worden.

In der Regel geht die Oberfläche der Pfanne, selbst wenn der Gelenksknorpel schon in Bindegewebe umgestaltet ist, mit der die Pfanne zeltförmig überspannenden vorderen Kapselwand keine Verbindung ein und bleibt dem tastenden Finger frei zugänglich. Es kann aber auch zu einer bindegewebigen Verlöthung der in ausgedehnter Berührung stehenden Flächen kommen, wodurch eine vollständige Obliterirung des alten Gelenkraumes herbeigeführt wird (vgl. Casuistik 13). In einem anderen Falle (vgl. Casuistik 74) waren zahlreiche fadige Adhäsionen zwischen Vorderkapsel und Pfannenort vorhanden.

Die normale Hohlkugel der Pfanne wird indess nicht nur in eine plane Fläche umgestaltet, sondern es liegen Beschreibungen vor, nach welchen in allerdings seltenen Fällen der Boden der alten Pfanne in eine prominente Convexität umgewandelt erschien. So beobachtete *Cruveilhier* eine Ausfüllung der Pfanne durch Knochenmassen, und *Paletta* beschreibt direct knöcherne Prominenzen in der Pfanne: „Ab acetabuli centro usque ad marginem segmenti inferioris surgebat tuber, aut colliculus osseus, laevi contectus cartilagine, atque convexus, qui, ubi diligentius observabatur, ab ilii ossis, qui in acetabulum concurrit, processu praeter modum crassescente videbatur productus.“ Von zahlreichen Exostosen in der Pfanne berichtet auch *Paci*.

Wiederholte Befunde bei meinen Repositionen haben mich lebhaft an diese Beschreibung erinnert. Statt der Ver-

tiefung am Pfannenorte war eine knöcherne Prominenz zu fühlen. Die nähere Ueberlegung und gelegentliche Vergleichung späterer analoger Befunde lassen es mir sehr wahrscheinlich erscheinen, dass die genannte Prominenz, welche einen runden, knöchernen Wulst darstellt, wohl nicht als eine den Pfannenort deckende Exostose aufgefasst werden darf, sondern die schon erwähnte Grenzkante ist, welche die vordere innere, durch die Ebene des eirunden Loches bestimmte Beckenwand von der äusseren Fläche des Darmbeines, also der hinteren Beckenwand abscheidet, mithin die Grenze zwischen alter und neuer Pfanne darstellt. Die genannte Prominenz ist in die Länge gezogen, wallartig abgerundet, findet sich in jedem Falle von angeborener Hüftverrenkung und ist nichts Anderes als der abgeflachte hintere Pfannenrand. Der Pfannenort liegt demnach vor, respective einwärts von diesem Knochenwalle. Sollte die Fläche desselben auch einigermassen uneben oder, wie dies manchmal vorkommt, selbst leicht höckerig gestaltet sein, so findet man doch in der Regel eine vordere, innere Umgrenzung des Pfannenortes in Gestalt eines sichelförmigen (falxartigen), scharf vorspringenden Randes, welcher bindegewebiger Natur ist und als Andeutung eines Limbus cartilagineus, respective des Ligamentum transversum zu betrachten ist.

Man kann demnach sagen, dass wohl zuweilen selbst das rudimentäre Pfannengrübchen fehlt, dass aber die Fläche des Pfannenortes unter allen Umständen erhalten bleibt, und dass die Ränder desselben eine mehr weniger deutliche Differenzirung zeigen. Man wird also niemals darüber im Zweifel sein können, an welcher Stelle die künstliche Pfanne anzulegen ist.

Im Gegensatze zu dem mehr weniger vollständigen Pfannenmangel werden als seltene Ausnahmen Fälle von ungewöhnlich langer Persistenz der Pfanne beschrieben. *Cruveilhier* (vgl. *Gurlt*, Beiträge zur vergleichenden Anatomie der Gelenkskrankheiten, Berlin 1853) beschreibt die verlassene Hüftpfanne bei einem 18jährigen Mädchen als gleichschenkeliges Dreieck, dessen Basis nach oben und dessen

abgerundete Spitze nach unten gerichtet war; ihre Höhle enthielt Fett und war so gross, dass sie zwei Drittel des Schenkelkopfes hätte aufnehmen können. Ebenso beobachtete *Dupuytren* (vgl. *Birnbaum,* über Lux. cox. cong. femoris. Inaug.-Dissert. Giessen 1858) bei einem 74jährigen Manne mit congenitaler Luxation die Pfanne noch ganz wohlgeformt und von über einem Zoll im Durchmesser. Aehnliches berichtet *Moreau.*

Gelegentlich der Reposition des congenital luxirten Hüftgelenkes bei einer im 19. Lebensjahre stehenden Patientin (vgl. Casuistik 47) fand ich eine Pfanne mit gut differenzirten Rändern und wohlerhaltener Form, allerdings ohne jede Tiefe. Auch bei Kindern von 10, 11 und 13 Jahren habe ich Pfannen gefunden, an denen eigentlich nur die mangelnde Tiefe auszusetzen war. Andererseits betrafen jene Fälle, in denen man sozusagen von einem vollständigen Pfannenmangel sprechen konnte und der Pfannenort der Gelenkskapsel gewissermassen zur flächenhaften Insertion diente, gerade kleinere Kinder von $2^1/_2$, 4, 5 und 6 Jahren.

Die Fälle von anscheinend vollständigem Pfannenmangel sind nach meinen Erfahrungen während der beiden ersten Lebensdecennien ebenso selten, wie jene von auffallender Integrität der Pfannengrube. Betrachten wir nunmehr den gewöhnlichen und praktisch weitaus wichtigsten Befund an der rudimentären Pfanne des luxirten Hüftgelenkes. Dieselbe wurde in zahlreichen vorliegenden Schilderungen immer als ein kleines, etwa die Fingerbeere fassendes Grübchen beschrieben, von der Form eines fast gleichschenkeligen Dreieckes, dessen Basis nach dem Foramen obturatum gerichtet ist, während die gegenüberliegende Spitze schräg nach hinten aussen oben sieht *(Gurlt).* Andere Beobachter hingegen beschreiben die alte Pfanne als flaches Grübchen von Gestalt eines gleichschenkeligen Dreieckes, dessen Basis nach hinten oben und dessen abgerundete Spitze nach unten innen gerichtet ist. Meine Beobachtungen stimmen mit dieser letzteren Beschreibung überein. Diese Gestaltumwandlung der Pfanne scheint vornehmlich durch die Veränderungen bedingt zu sein, welchen ihr hinterer Rand sowohl unter

dem Drucke des luxirten Schenkelkopfes, als auch unter der abschleifenden Wirkung des Ligamentum teres und der Kapsel ausgesetzt ist. Bekanntlich wird der hintere Rand der Pfanne in seiner Gestalt zunächst durch den die Pfannenhohlkugel gewissermassen ergänzenden Limbus cartilagineus bestimmt, welcher an der vorderen unteren Pfannenperipherie die Incisura acetabuli brückenartig überspannt.

Es muss nun ganz besonders hervorgehoben werden, dass der Limbus cartilagineus an der vorderen, inneren Pfannenperipherie fast immer gut erhalten bleibt und sich als scharf vorspringende Leiste präsentirt. An der hinteren Pfannenperipherie hingegen erleidet der Limbus und mit ihm die Linie des hinteren Pfannenrandes sehr frühzeitige Veränderungen. Diese bestehen zunächst in einer Umlegung des Limbus gegen das Centrum der Pfanne, so dass seine Schärfe gegen die Pfannenhöhle gerichtet ist. Dadurch verliert der Halbkreis des hinteren Pfannenrandes seine gleichmässige Rundung und wird gewissermassen zur Sehne des Kreisbogens abgeflacht. Der Limbus bleibt jedoch vor der Hand noch erhalten und als Leiste fühlbar. Aber auch der knöcherne, hintere Pfannenrand erfährt eine Abflachung, welche unter dem Drucke des an seiner Aussenfläche stehenden luxirten Schenkelkopfes schliesslich so weit gehen kann, dass derselbe eine gerade Linie vorstellt. Dann ist die Pfanne thatsächlich eine Grube von Gestalt eines Dreieckes geworden, dessen Basis von dem gestreckt verlaufenden hinteren Pfannenrande gebildet wird und dessen abgerundete Spitze gegen die Incisura acetabuli gerichtet ist.

Durch die Umlegung des Limbus wird nicht nur der hintere Pfannenrand und hiermit die ganze Gestalt der Pfanne geändert, sondern selbstverständlich auch deren Tiefe um ein Entsprechendes vermindert. Einen anderen Grund der Verkleinerung der Pfanne mag die Eversion des Sitzbeines bei der Luxation abgeben.

Die umgelegte Knorpelleiste verfällt schliesslich einer mehr weniger vollständigen Atrophie; der hintere Pfannenrand stellt dann einen abgerundeten, knöchernen Wall vor,

an welchem jede Andeutung einer Limbusleiste fehlt, während diese am inneren unteren Pfannenrande, namentlich über der Incisura acetabuli, noch intact geblieben ist.

Durch Wachsthumsverdickung des Pfannenbodens geht die Tiefe der Pfanne allmälig verloren, so dass dieselbe schliesslich einen flachen Napf mit mehr weniger undeutlich differenzirten Rändern vorstellt, an welchem oft kaum noch die Spur einer Concavität wahrgenommen werden kann. Die Spitze des Zeigefingers füllt denselben meistens vollkommen aus. Die Oberfläche des Pfannenbodens ist in der Regel glatt, manchmal auch mit kleinen Höckerchen versehen. Nach Excision der oberflächlichen Lage des Pfannenbodens zeigt sich, dass diese kleinen Höcker in der queren Knorpelfuge zwischen Sitzbein und Darmbein gelegen sind und localisirte Gewebswucherungen dieser Wachsthumszone vorstellen. Bei noch jungen Kindern ist die Oberfläche des Pfannengrundes mit noch unverändertem hyalinen Knorpel bedeckt. In der Gegend der Insertion des Ligamentum teres finden sich in der Regel mehr weniger reichliche Wucherungen eines zarten Fettbindegewebes, welches unter Umständen die Pfannenhöhle ziemlich ausfüllen kann. Mit sichelförmiger Gestalt umschliesst die weisse Fläche des Gelenksknorpels diese in der vorderen unteren Pfannennische im Receessus acetabuli situirten, in der Regel stark vascularisirten und lebhaft rothgefärbten Fettgewebsträubchen, welche den Pfannenursprung des weissgelb glänzenden Ligamentum teres umwuchern. Von der blassrothen Synovialis umrahmt, bietet das rudimentäre Pfannengrübchen unter solchen Umständen ein Bild von überraschender Farbenstimmung.

Relativ frühzeitig verdünnt sich der Knorpelüberzug des Pfannengrundes immer mehr und beschränkt sich allmälig auf die Fugenlinien. Schliesslich verliert der Pfannenboden seine weisse Opalfarbe und erhält einen braunrothen Stich, da die Spongiosa unter dem dünnen periostähnlichen Ueberzug durchschimmert. Schon an dreijährigen Kindern konnte ich diesen Befund erheben. Dieser anfangs dünne Periostüberzug verdichtet sich später zu einer Lage filzigen Bindegewebes.

Das Knorpellager des Pfannengrundes ist von mächtiger Dicke. Es macht den Eindruck, als sei (um einen Vergleich zu gebrauchen) die normale Pfannenhöhle bis hart an ihren Rand mit flüssiger und nachträglich erstarrter Gewebsmasse vollgelaufen. Hat man behufs Vertiefung der Pfanne die oberflächlichsten, aus reinem Knorpel bestehenden Hohlschalen ausgehoben, so erscheint in den tieferen Schichten der Knorpel auf die mehr weniger breiten Epiphysenfugen beschränkt, denen spongiöse Knochenflächen angeschlossen sind. Die Dicke der Beckenwand am Pfannenorte imponirt jedesmal von Neuem.

Im Gegensatze hiezu hat *Sainton* (Revue d'orthop. 1893) hervorgehoben, dass das Becken entsprechend dem Pfannengrunde am dünnsten ist, und dass es deshalb unzweckmässig sei, die künstliche Pfanne an Stelle des normalen Pfannenortes zu bilden. *Sainton* hat dabei irrthümlicher Weise die am normalen Becken obwaltenden Verhältnisse auf das kindliche Luxationsbecken übertragen, bei welchem die Dinge eben umgekehrt liegen.

Die grosse Dicke des kindlichen Luxationsbeckens am Pfannenorte scheint jedoch nicht nur einzig und allein aus der Ausfüllung der Pfanne mit Knorpelmassen zu resultiren. An einem Präparate zeigt sich nämlich bei der Ansicht der Beckenwand von innen her, dass die Gegend der Confluenz der Knorpelfugen gegen die Höhle des kleinen Beckens ziemlich stark prominirt und den Querdurchmesser derselben etwas verkürzt. Es ist, als ob zwei flache Hügel, auf deren Kuppe die Knorpelfugen sich vereinigen, gegen die Höhle des kleinen Beckens vorragten.

Auf die Innenfläche der Pfannenhöhle bezogen, fällt der Kreuzungspunkt der Fugenknorpel nicht in die Mitte derselben, sondern mehr in den vorderen Quadranten. Bei Ablösung des Gelenksknorpels von der Pfannenfläche zeigt sich die Zeichnung des Y der Fuge nicht so präcis, wie nach Ablösung des Periostes von der Innenfläche des kleinen Beckens, da die Knorpelfugen gegen die Oberfläche der Pfanne zu sich allmälig verbreitern, um in den Gelenksknorpel und den Knorpel des Pfannenrandes überzugehen.

Bei älteren Kindern nimmt mit der fortschreitenden Verknöcherung der Knorpelfugen die Dicke der Beckenwand am Pfannenorte allmälig wieder ab und im höheren Alter erscheint der Pfannenboden nach *Gurlt* ganz dünn und durchscheinend.

Ueber die Ursachen der Verflachung des ganzen Pfannenbodens und der Verdickung der Beckenwand am Pfannenorte können vor der Hand nur Vermuthungen aufgestellt werden, welche in das Capitel der Aetiologie gehören. Mit Rücksicht auf die Ziele der operativen Therapie ist die betreffende Thatsache als ein ausserordentlich günstiges Moment zu betrachten, da die Ausschneidung einer künstlichen Pfanne bis zu einer genügenden Tiefe fast immer ohne Perforation des Beckens möglich ist.

Das obere Femurende.

Im Grunde genommen beanspruchen die Veränderungen des oberen Femurendes in praktischer Beziehung noch grössere Wichtigkeit als die Veränderungen, denen die Pfanne unterworfen ist. Die von Seite dieser letzteren gebotenen Repositionshindernisse lassen sich nämlich überwinden; die Pfanne kann jedesmal gross genug, und wenn unumgänglich nothwendig, durch Perforation ihres Fundus auch tief genug gemacht werden.

Die Veränderungen des Kopfes und Halses hingegen sind bis zu einem gewissen Masse etwas unabänderlich Gegebenes und die hiedurch gebotenen Repositionshindernisse können nur zum Theil, in manchen Fällen wohl auch gar nicht beseitigt werden und bedingen deshalb namentlich bei beiderseitigen Luxationen eine wesentliche Einschränkung der Indicationen zur blutigen Reposition.

Am meisten in die Augen springend ist die allgemeine Atrophie des oberen Femurendes, welches, in allen seinen Dimensionen verringert, den Eindruck einer gewissen Gracilität macht. Mit steigendem Alter nehmen diese Veränderungen zu. Bei einem 8—9jährigen Patienten macht das obere Femurende manchmal den Eindruck, als ob es einem 4—5jährigen Kinde angehören würde. Bei erwachsenen In-

dividuen und im höheren Alter wird die Atrophie des oberen Femurendes immer hochgradiger und die klinische Untersuchung vermag dann oft kaum noch spärliche Reste eines Kopfes nachzuweisen (vgl. Fig. 27).

Bonmariage (Presse méd. 1867, 15) beschreibt das von einer 75jährigen Frau herrührende Präparat einer doppelseitigen, angeborenen Luxation und constatirt das vollständige Fehlen der Schenkelköpfe; von den Schenkelhälsen waren nur mehr kleine, unregelmässige Stümpfe vorhanden, welche in leichten Depressionen an der Aussenfläche des Darmbeins dicht unter dem Ansatz des M. glut. minim. sich befanden. Ebenso meldet *Carnochan* einen Fall von vollständigem Mangel des Schenkelkopfes und Halses auf beiden Seiten bei einem 60jährigen Manne (cit. von *Gurlt,* Beiträge zur vergleichenden pathologischen Anatomie der Gelenkkrankheiten. Berlin 1853): „Die Oberschenkel waren fast um die Hälfte kürzer, als die entspreehenden Unterschenkel, und selbst untereinander von ungleicher Länge, dabei stark nach verschiedenen Richtungen gebogen und gedreht. Dieselben konnten ungefähr 3 Zoll auf dem Darmbein hin- und hergeschoben werden. Von der Pfanne war nur eine kleine Grube vorhanden von $^1/_2$ Zoll Durchmesser. Die Kapsel war in einen soliden ligamentösen Strang verwandelt, welcher sich in der Länge von ungefähr 3 Zoll nach oben und aussen wendete und sieh in bedeutender Stärke an dem oberen Ende des Obersehenkels befestigte."

Der ausserhalb der normalen Pfanne befindliche Schenkelkopf kann demnach im höheren Alter durch Abnützung, respective Abreibung vollständig zu Grunde gehen.

Die senilen Veränderungen des luxirten Kopfes werden von *Gurlt* (l. c.) als sehr hochgradige beschrieben: „Statt der sphärischen Gestalt und des derben Gewebes des normalen Knoehens im ausgebildeten Zustande hatte der Schenkelkopf hier ein unförmliches Aussehen und war äusserlich von einer dünnen, brüchigen Knochenschale bedeckt, während darunter sich ein schwammiges Knochengewebe befand, welches sehr weich war, da es sich zwischen den Fingern zerdrücken liess und nicht einmal dem Druck einer gewöhn-

lichen Schreibfeder widerstand. Der Knorpelüberzug war vorhanden, jedoch nur in sehr geringer Ausdehnung; er endigte scharf mit einer graulichen Wellenlinie, wodurch der Theil des Schenkelkopfes, der mit der äusseren Fläche des Darmbeins in Berührung war, davon entblösst blieb."

Andererseits fand *Schreger* bei einer 48jährigen Frau am congenital luxirten Schenkelkopfe noch vollkommen normale Formverhältnisse.

Es muss hier eingeschaltet werden, dass als ein augenscheinlich höchst seltener Befund auch der angeborene Mangel von Kopf und Hals zur Beobachtung kommt.

Wernher (vgl. *Birnbaum,* Ueber Luxat. cox. cong. femoris, Giessen 1858) beschreibt beiderseitigen Mangel von Schenkelkopf und Pfanne bei einem 9 Tage alten Kinde. *Vrolik* (ibid.) fand bei einem 7monatlichen Kinde links keinen Schenkelkopf und Hals, sondern nur am grossen Rollhügel eine überknorpelte Gelenksfläche, der eine ähnliche am Becken, über der Stelle der fehlenden Pfanne liegend, entsprach.

Von weitaus grösserer Wichtigkeit, als diese seltenen Ausnahmsbefunde, ist das gewöhnliche Verhalten des oberen Femurendes innerhalb der beiden ersten Lebensdecennien, da ja ausschliesslich Fälle dieser Altersclasse die Objecte der therapeutischen Massnahmen sind.

Es wird sich empfehlen, bei dieser Betrachtung den Schenkelkopf und den Schenkelhals gesondert vorzunehmen.

Was den Kopf betrifft, so fällt zunächst dessen Kleinheit auf. Bei einem 3jährigen Kinde betrug beispielsweise der verticale Durchmesser 2·2 Cm., der sagittale 1·9 Cm., der frontale 1·7 Cm.; bei einem 4jährigen Kinde waren die betreffenden Masse 2·5 Cm., 2·0 Cm., 1·8 Cm. *Sainton* bestimmte für das Kind im ersten Lebensjahre schon mittlere Kopfdurchmesser von 1·6 Cm. (Revue d'orthop. 1893, Nr. 4) und betont besonders die relative Grösse des Schenkelkopfes beim Kinde gegenüber jener beim Erwachsenen.

Nebst der Kleinheit des Kopfes fallen mehr weniger beträchtliche Gestaltveränderungen desselben in's Auge. Diese werden wesentlich durch die Lage des luxirten Kopfes

an seinem neuen Standorte, respective durch den Belastungsdruck hervorgerufen, mit welchem der Schenkelkopf gegen sein neues Unterlager angepresst wird. Letzteres befindet sich zunächst an der Aussenfläche der Pfannenwurzel des Darmbeines, also zwischen hinterem, oberem Pfannenrande und dem tiefsten Punkte der Incisura ischiadica major. Aus der normalerweise vorhandenen, leichten Vornewendung des Schenkelkopfes ergibt sich, dass bei gerade nach vorne gewendeter Fussspitze, also bei indifferenter Rollstellung des Beines, vornehmlich die hintere Fläche des Kopfes mit dem Darmbein in Contact steht. Dies wird umso mehr der Fall sein müssen, wenn die Fussspitze, wie es ja gewöhnlich zutrifft, etwas auswärts gekehrt, das Bein also leicht nach aussen gerollt ist. Der punktförmig umschriebene Contact des Kopfes mit der äusseren Darmbeinfläche wird nach und nach zu einem flächenhaften, indem die mediposteriore Rundung des Caput femoris eine Abplattung erfährt.

Die Deformirung des Kopfes durch Abplattung fällt in der Ansicht von vorne innen wenig auf; hingegen imponirt die obere Rundung des Kopfscheitels in dieser Visirung als verschärft. Bei der Ansicht von innen her wird die Deformirung des Kopfes schon auffälliger. Der innere Pol erscheint abgeflacht, verbreitert und gemahnt an ein Dreieck mit unterer Basis und oben abgerundeter Spitze, unterhalb welcher in der Foveola capitis das Lig. teres inserirt (Fig. 1).

Fig. 1.

Vollständige Klarheit über die Art der Deformirung des Kopfes gibt jedoch erst die Ansicht desselben aus der Vogelperspective. Dabei zeigt es sich, dass die nach hinten innen gerichtete, gleichmässige Rundung desselben fehlt und einer fast gestreckten Curve Platz gemacht hat, welche gewissermassen die Sehne des ehemaligen Kreisbogens vorstellt. Die Abplattung des Kopfes ist also eine mediposteriore, d. h. die hintere Rundung desselben ist von der

Abplattung stärker betroffen, als der direct nach innen sehende Kopfpol (Fig. 2). An einem $2^1/_2$jährigen Kinde fand ich den Kopf durch Abplattung hochgradig deformirt, doch schien die glatte Polebene bei frontaler Knieachse direct nach innen zu sehen, die Abplattung war also diesmal ausnahmsweise eine rein mediale. Etwas weiter gediehene Formveränderungen dieser Art fordern dazu auf, einen solchen platten Kopf mit den Puffern an den Eisenbahnwagen zu vergleichen und der Ausdruck „Pufferkopf" würde eine derartige Deformirung vielleicht nicht ganz unzutreffend bezeichnen. Höhere Grade der Abplattung führen schliesslich zu einer beträchtlichen Veränderung auch des oberen Kopfpoles, indem derselbe zu einer förmlichen Spitze umgestaltet wird. Die Abplattung des Kopfes in medioposteriorer Richtung bewirkt, dass derselbe eine mehr weniger genau in der verlängerten Richtung des Halses gelegene, also nach innen vorne sehende Zuschärfung, gewissermassen eine Schneide darbietet. Die palpatorische Constatirung dieser vorderen Kante bietet den wichtigsten Behelf für die Diagnose einer weit gediehenen Abflachung der hinteren Wölbung des Kopfes. Diese letztere zeigt manchmal eine breitere oder schmälere, gegen die Foveola capitis verlaufende Rinne als Abklatsch des eventuell längst zu Grunde gegangenen Lig. teres.

Fig. 2.

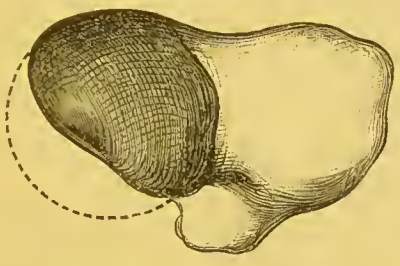

Die Ueberknorpelung des Kopfes bleibt in der Regel ziemlich normal; nur an der Fovea capitis, welche von vorneherein einen dünneren Knorpelbezug hat, entstehen bald Lücken in demselben, durch welche das Rothbraun der Spongiosa des Kopfes hindurchschimmert. Ueberhaupt wird der Knorpel an der abgeplatteten Seite des Kopfes, wo er in fortwährendem, schleifendem Verkehr mit der Darmbeinfläche steht, zuerst defect und sieht wie aufgefasert und schollig aus, während er an den übrigen Flächen vollkommen intact bleibt. Die Ursache der Erhaltung des Knorpelüber-

zuges ist darin zu suchen, dass der aus der knöchernen Pfanne dislocirte Kopf von der verdickten Kapsel, welche gleichsam eine Weichtheilspfanne bildet, umschlossen wird und mit derselben sozusagen in einem normalen Gelenksverkehre steht. Dies gilt namentlich für die ganze obere Fläche des Kopfes, deren Knorpelbezug am schönsten erhalten bleibt. Am unteren inneren Rande weicht die Knorpelgrenze häufig etwas nach oben, respective es greift die nicht überknorpelte innere Halsfläche etwas auf den Kopf über.

Dies erklärt sich leicht aus der Thatsache, dass bei der Luxationsstellung des Kopfes jenseits des hinteren Pfannenrandes ein Grenzstreifen des Kopfknorpels längs der inneren

Fig. 3.

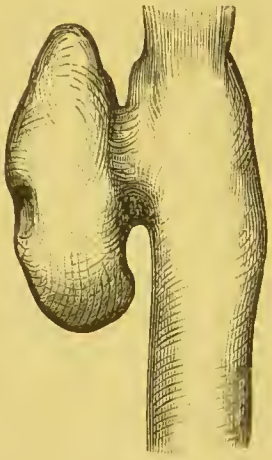

Fig. 4.

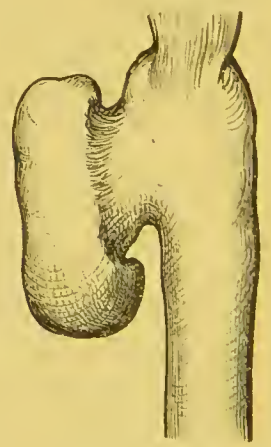

Halsseite vollständig ausser jeden Gelenksverkehr geräth, da die gespannte Kapsel mit der genannten Zone umso weniger in Berührung treten kann, je höher der Schenkelkopf hinaufrückt.

Die Abplattung des Kopfes kann so hochgradig werden, dass die normale Configuration des gesammten oberen Femurendes hierdurch sozusagen bis auf die letzten Spuren verloren geht (Fig. 3). Es kommt schliesslich zu einer förmlichen Umkrempelung der Ränder der Pufferscheibe nach aussen; namentlich ist dies an der unteren Peripherie des Kopfes zu beobachten, so dass der kurze Hals des Femur durch die umgekrempelten Ränder der Kopfscheibe gewissermassen

überwallt wird. Vergleichsweise erinnert das obere Femurende in einem solchen Falle an einen einkopfigen Hammer, dessen Schlagfläche durch langen Gebrauch derart abgenützt ist, dass sich die Ränder derselben gegen die Handhabe zu umkrempeln (Fig. 4). Die Oberfläche einer solchen Kopfplatte ist unregelmässig höckerig, der Knorpelüberzug schollig zerfasert, stellenweise defect, so dass die Spongiosa an vielen Stellen braunroth durchschimmert. Ein landkartenartig gezeichneter, vollständiger Knorpeldefect, annähernd in der Mitte der Scheibe, deutet auf die ehemalige Foveola capitis.

Merkwürdigerweise habe ich die auffallendsten Deformirungen des Kopfes an ganz jungen Kindern von $2^1/_2$ bis 6 Jahren vorgefunden (Casuistik 20, 21, 73). In zwei Fällen war entschieden rhachitische Knochenerweichung mit im Spiele. Die besterhaltenen Schenkelköpfe habe ich sonderbarer Weise an älteren Kindern, gegen das zehnte Lebensjahr und darüber vorgefunden.

Bei einem 18jährigen Mädchen fand ich den Kopf kaum merklich verändert. Individuelle Verschiedenheiten in der Härte des Knochengewebes mögen eine vorläufige Erklärung hierfür abgeben. Im späteren Alter scheinen hochgradigere Veränderungen der angedeuteten Art an dem luxirten Kopfe häufig vorzukommen.

So beschreibt *Gurlt* ein Präparat aus dem anatomischen Museum des Charité-Krankenhauses zu Berlin unter Anderem in folgender Weise: „Die Basis des Kopfes zeigt im grössten Theile ihres Umfanges einen nach dem Schenkelhals hin übergreifenden scharfen Rand.“ Bei *Sandifort* (cit. von *Gurlt*) findet sich eine ähnliche Schilderung: „von dem Rande des Kopfes ragten Knochenplatten nach dem Hals hinüber und waren sehr unregelmässig gestaltet.“ *Dupuytren* beschreibt diese Verhältnisse am anschaulichsten: „der Kopf ist randartig über den Schenkelhals hinübergeschlagen, den er in der Ausdehnung von 1 Cm. unten und vorne gewissermassen einkapselt.“ In der That ist die Ueberwallung der steilen unteren Halsfurche durch die rüsselförmig ausgezogene untere Kopfrundung zu einem förmlichen Canal einer Einkapselung des Halses durch den Kopf vergleichbar (vide Fig. 4).

Ausser den Formveränderungen des Kopfes beobachtet man, wenn auch ungleich seltener, Richtungsabweichungen desselben. Da der Schenkelhals hierfür verantwortlich zu machen ist, wollen wir nunmehr die pathologischen Veränderungen desselben bespreehen.

Unter allen Umständen ist der Schenkelhals auffallend verkürzt und häufig genug auf eine, den Kopf vom Trochanter trennende, mehr weniger steile Furche reducirt. Die mediale Ausladung des oberen Femurendes wird demnach nicht nur durch die Kleinheit und Abplattung des Kopfes, sondern auch durch die Kürze des Schenkelhalses wesentlich beeinträchtigt.

Ueber die Richtung des Schenkelhalses lässt sich eine Angabe um so schwieriger machen, je stärker die Länge desselben reducirt ist. Man gewinnt manchmal den Eindruck, dass der Kopf der medialen Fläche des Trochanters direct aufsitzt, mit seiner oberen Rundung jedoch die Spitze desselben noch wesentlich überragt. Unter solchen Umständen hat das obere Femurende eine gewisse Aehnlichkeit mit dem oberen Ende des Humerus, und man ist geneigt, eine steilere Richtung des minimal kurzen Halses anzunehmen. *Tillmanns* (Zur Lehre von der congenitalen Hüftluxation, Arch. f. Kinderhk., XIV, 3 u. 4, pag. 241) beschreibt das von einem ½ Jahre alten Mädchen herrührende Hüftluxationspräparat und findet „den Schenkelhals sehr verkürzt, fast in vollständig directer Fortsetzung des Femurschaftes verlaufend und mit diesem einen bedeutend grösseren Winkel als normal bildend".

Im Allgemeinen möchte ich jedoch annehmen, dass bei Kindern wenigstens die Neigung des Halses nicht wesentlich von der Norm abweicht. Die Kürze des Halses bringt es mit sich, dass der obere Pol des Kopfes über die Spitze des Trochanters sich nicht in jenem Masse erhebt, wie es bei normaler Länge des Halses der Fall sein müsste. Auf diesen Umstand scheint die bei allen Autoren wiederkehrende Angabe einer auffallenden Flachlegung des Schenkelhalses im kindlichen Alter zurückzuführen zu sein.

Hingegen wird bei Adolescenten und Erwachsenen die Richtung des Halses übereinstimmend als flach beschrieben

und ich muss dies ebenfalls bestätigen. Schon bei einem 12jährigen Mädchen mit doppelter Hüftluxation konnte durch Palpation festgestellt werden, dass die Trochanterspitze die Höhe des oberen Kopfpoles eher etwas überragte.

Vrolik (cit. v. *Gurlt*) fand den Hals bei einem 16jährigen Mädchen kurz, von fast horizontaler Richtung; der Trochanter stand nicht senkrecht, sondern war stark nach innen umgebogen etc.

Gurlt citirt ausserdem mehrfache andere Fälle, „bei denen die Spitze des Trochanters den höchsten Theil des Schenkelkopfes überragte".

Malgaigne spricht von einer Neigung des Halses, durch welche der Kopf heruntergesenkt ist und erblickt hierin mit Recht eine unverbesserliche Ursache der Beinverkürzung.

Interessant ist die Angabe *H. Alberts* (Ueber die Beekenveränderungen eines Falles von veralteter Oberschenkelluxation. Inaug.-Dissert. Berlin 1873), nach welcher die Veränderungen des oberen Femurendes bei veralteter traumatischer Verrenkung ganz dieselben zu sein scheinen, wie bei der angeborenen Luxation: „am Femur schien der Hals ganz zu fehlen und der Kopf sich unmittelbar an den senkrechten Theil anzusetzen; der höchste Punkt des Kopfes liegt 25 Mm. unter der Spitze des Trochanters" (an der gesunden Seite 2 Cm. oberhalb dieser Spitze) etc.

Von weitaus grösserer praktischer Wichtigkeit als die Flachlegung ist eine andere Richtungsabweichung des Schenkelhalses, nämlich die pathologische Vornewendung (Anteversion) desselben.

Diese Richtungsveränderung des Schenkelhalses war den älteren Anatomen ganz gut bekannt, gerieth aber in Vergessenheit und wurde erst gelegentlich der blutigen Repositionen wieder neuerdings gewürdigt.

Gurlt citirt einen Fall *Hutton's*, bei welchem die Achse des Schenkelhalses und Kopfes von dem Mittelstücke des Knochens nach oben innen und um einige Grade stärker nach vorne gerichtet war als gewöhnlich.

Bei *v. Ammon* (Die angeborenen chirurg. Krankheiten des Menschen, in Abbildungen dargestellt und durch er-

läuternden Text erklärt, Berlin 1842) finden sich vom jüngeren *Sandifort* beobachtete Fälle citirt, bei welchen das Collum femoris an beiden Extremitäten nicht von der inneren seitlichen Fläche des oberen Theiles des Knochens ausging, sondern von der vorderen. In einem anderen Falle sass der Hals zwischen der seitlichen und vorderen Fläche des oberen Femurendes; es bestand dabei theils Subluxation, theils vollständige Luxation. Als besonders merkwürdig beschreibt *Sandifort* den Fall eines 12—13jährigen Mädchens mit der gleichen ausgesprochenen Richtungsabweichung des Halses. Dabei aber war der Kopf in fast normaler Verbindung mit der Pfanne und gleichzeitig das Collum horizontal gestellt. Ausserdem erwähnt *v. Ammon* einen Fall *Paletta's* mit analogem Befunde. Der Schenkelhals war nicht nur verkürzt, sondern auch mehr nach der vorderen Fläche des Femur hingestellt. Hierdurch wurde der Schenkelkopf mehr nach vorne gerückt, das ganze übrige Os femoris selbst aber mehr nach rückwärts gedrängt.

Es muss indess hervorgehoben werden, dass auch in jüngster Zeit, und zwar schon vor der Aera der blutigen Repositionen auf diese interessante Thatsache hingewiesen wurde. *E. H. Bennet* (On congenital dislocation of the hip. Brit. med. Journ. 1885, 1, 233) beschreibt eingehend die beiderseits luxirten Hüftgelenke eines 6jährigen Mädchens und sagt unter Anderem: „No tumour was found beneath the glut. maxim. by the head of the femur, because the latter was directed forwards" etc. und an anderer Stelle: „The axes of the necks and heads of the femora were directed forwards as if rotated through a full quarter of a circle beyond the normal bearing, hence the fact, that the limbs were not inverted and that no tumours projected in the gluteal regions behind the trochanter."

Gelegentlich der blutigen Repositionen wurde der in Rede stehende Befund zuerst von *Schede*, dann von *Hoffa* und mir beschrieben und in seiner Bedeutung für die Ziele der Reposition gewürdigt.

Die pathologische Anteversion des Schenkelhalses mag als ein vitium primae formationis in manchen Fällen die

Ursache der Luxation abgeben. Mit einiger Wahrscheinlichkeit liesse sich diese Richtungsabweichung auch auf die pathologischen Druck- und Zugverhältnisse zurückführen, unter denen der luxirte Schenkelkopf steht. Der vermehrte Druck gegen die mediopostcriore Rundung des Kopfes, welcher schliesslich zu der oben beschriebenen Abplattung desselben führt, könnte bei nachgiebigem Knochengewebe auch für die allmälige Anteversion des Schenkelkopfes, respective Schenkelhalses verantwortlich gemacht werden.

Fig. 5.

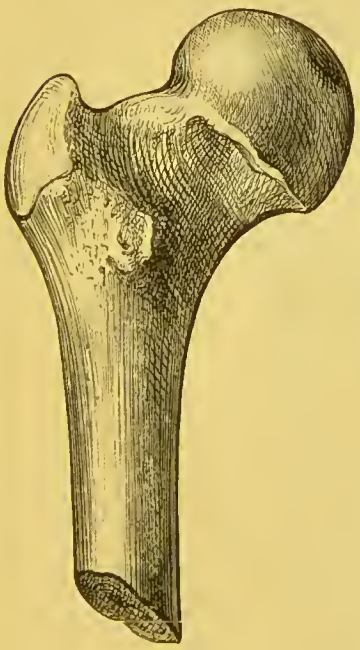

Fig. 6.

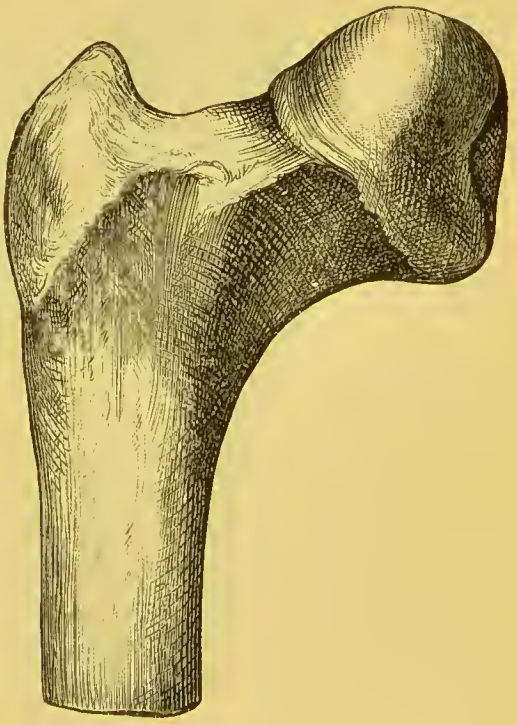

Bei der Beurtheilung des Vorhandenseins einer wirklichen pathologischen Anteversion des Schenkelhalses wird zunächst in Betracht gezogen werden müssen, dass auch de norma der Schenkelhals mässig nach vorwärts gerichtet ist. Bei gerade nach vorn gerichteter oder schon ein Minimum nach einwärts gekehrter Fussspitze liegt der normal gerichtete Schenkelhals in der Frontalebene. Eine pathologische Anteversion ist also schon vorhanden, wenn die Fussspitze etwas stärker nach einwärts gekehrt werden muss, um den Schenkel-

hals in die Frontalebene zu bringen. Der höchste Grad der Anteversion ist vorhanden, wenn die Achse des Schenkelhalses und Schenkelkopfes mit der Längsachse des Fusses parallel verläuft und die Frontalstellung des Schenkelhalses erst bei einer Innenrotation des Fusses um 90° erreicht wird.

Der Eindruck einer pathologischen Anteversion kann jedoch auch auf Täuschung beruhen. Wie oben auseinandergesetzt wurde, hat eine starke medioposteriore Abplattung des Kopfes zur Folge, dass die nach vorne innen sehende

Fig. 7.

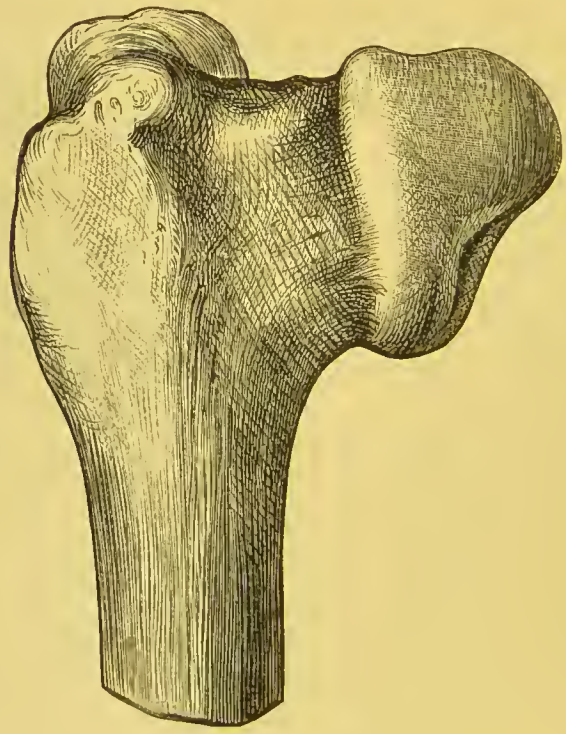

Rundung desselben zu einer Art stumpfer Schneide umgestaltet wird. Man ist nun geneigt, den medialen Pol des Kopfes in diese Schneide, also zu weit nach vorne zu verlegen und im Zusammenhalte mit der Abplattung der hinteren Kopfrundung eine stärkere Vorwärtswendung des Kopfes anzunehmen.

Ich habe bei meinen Operationen den Eindruck gehabt, dass in den bezüglichen Fällen die Anteversion des Kopfes eher auf die starke medioposteriore Abplattung desselben.

als auf eine thatsächliche Vornedrehung des Schenkelhalses zurückzuführen war.

Sowohl die thatsächliche, als die scheinbare stärkere Anteversion des Schenkelhalses, respective Schenkelkopfes legen der operativen Reposition gleiche Schwierigkeiten in den Weg und sind für die Indicationsstellung zur Operation namentlich beiderseitiger Luxationen von hervorragender Wichtigkeit.

Fig. 8.

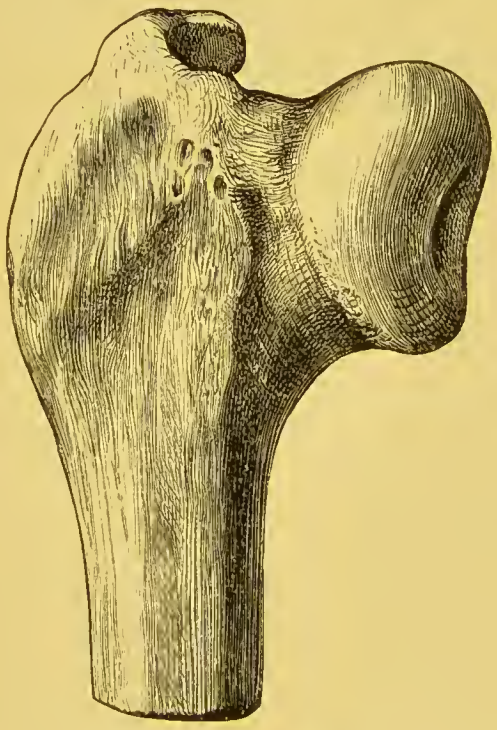

Die beistehenden, *Hoffa's* Lehrbuch der orthopädischen Chirurgie entnommenen Abbildungen zeigen anschaulich die Veränderungen, welche mit zunehmendem Alter am oberen Femurende auftreten; namentlich ist die allmälige Flachlegung des Schenkelhalses an den vorgeführten Präparaten ersichtlich. Fig. 5, 6, 7, 8 stellen die beziehungsweise von einem 1½-, 11-, 14-, 18jährigen Patienten herrührenden Präparate vor.

Das Ligamentum teres.

Das runde Band ist ursprünglich von ganz normalem Verhalten, erleidet jedoch im Laufe der Fortentwicklung der Luxation eine Reihe von Veränderungen, während es seinerseits gleichzeitig umgestaltend auf die anderen Gelenksconstituentien einwirkt.

Der congenitale Mangel des Ligamentum teres wurde des Oefteren beobachtet (*Genga, Portal, Paletta, Caldani, Nicolai, Alberti* u. v. A.), steht jedoch mit der congenitalen Hüftluxation ausserhalb jeder Beziehung. Die Gelenke verhielten sich in den beobachteten Fällen im Uebrigen vollständig normal.

Es ist auch meines Wissens bisher kein Fall von primärem Mangel des Ligamentum teres bei der congenitalen Hüftluxation bekannt geworden, ja man hat das intacte Vorhandensein des Ligamentes selbst in Fällen von primär mangelhafter Ausbildung des Kopfes constatiren können *(Cruveilhier)*.

Indessen wurden primäre Verschiebungen der Insertionspunkte des Bandes beobachtet. *Paletta* fand es vom horizontalen Schambeinast ausgehend und zum Schenkelhals verlaufend: „a parte ima deficiebat acetabulum, atque hyatum naturalem implebat stratum osseum informe; hinc ligamentum interius non ab sinu acetabuli, qui nullus erat, sed a foveola in transverso pubis ramo exculpta procedebat, ut in cervicem femoris sub capitis margine insereretur.“ *Paletta* meinte: „vitia memorata jam a vitae primordiis existere.“ (*Paletta*. Adversaria Chirurgica de Claudicatione congenita. 1783.)

Das runde Band geht bei zunehmender Dislocation des Kopfes schliesslich stets zu Grunde und nur spärliche Gewebszipfel (Ruinae ligamenti teretis) oberhalb der Foveola capitis, sowie an der Incisura acetabuli erinnern dann noch an die ehemalige Bildung.

Nur in seltenen Ausnahmsfällen zeigt das Band eine grössere Persistenz oder bleibt sogar dauernd erhalten. So fand *Adams* das Band an einem 19jährigen Individuum noch erhalten, obwohl stark gedehnt; bei einem 18jährigen Mädchen war nach einem Befunde *Cruveilhier's* das Band in einer Länge

vorhanden, welche das Drei- bis Vierfache der Norm betrug. *Hutton* traf bei einem 31jährigen Manne auf ein Ligament von ungewöhnlichen Dimensionen; dasselbe war mehr als 4 Zoll lang, von gelblicher Farbe und ebenso dick wie die Achillessehne nahe dem Calcaneus; statt rund und fest zu sein, war es weich und konnte leicht zur Breite eines Zolles ausgedehnt werden (vgl. *Gurlt,* l. c.).

Ueber das Vorhandensein oder Fehlen des runden Bandes gibt folgende Tabelle von 100 operirten Fällen interessante Aufschlüsse.

Alter	vorhanden	fehlend	Summe
$2^1/_2$	4	5	9
3	7	11	18
4	4	9	13
5	2	10	12
6	1	9	10
7	1	14	15
8	—	5	5
9	1	4	5
10	1	4	5
11	—	3	3
12	—	2	2
13	—	2	2
18	—	1	1
	21	79	100

Aus dieser Zusammenstellung ergibt sich, dass schon im 3. Lebensjahre das runde Band ebenso oft fehlt, als es noch vorhanden ist, und schon vom 4. Jahre ab die Destruction desselben zur Regel geworden ist. Bei doppelseitigen Luxationen scheint das runde Band noch früher zu Grunde zu gehen, als bei einseitiger Verrenkung.

Ausnahmsweise habe ich noch an einem neunjährigen und einem zehnjährigen Kinde das runde Band ziemlich intact gefunden. Es muss jedoch bemerkt werden, dass eines dieser Kinder durch drei Jahre in einer orthopädischen Anstalt in Frankreich mit fast continuirlicher Bettextension behandelt worden war.

So lange das Ligamentum teres erhalten bleibt, verdient es in vielen Fällen weit eher den Namen eines Ligamentum latum et longum; es stellt eine aus parallel zu einander gelagerten starken Faserbündeln bestehende, 1—1½ Cm. breite, je nach der vorgeschrittenen Dislocation des Kopfes bis zu 4 Cm. und darüber lange, solide Platte vor, welche aus der vorderen, inneren Nische des rudimentären Pfannengrübchens auftaucht und den hinteren oberen Pfannenrand wie einen Steg überbrückend, längs der abgeplatteten Kopffläche zum oberen Rande der Foveola capitis zieht, um hier in einer ihrer Breite entsprechenden, sagittal gestellten Linie am inneren Kopfpole zu inseriren. Das Band wird also ungeheuer massig und breit und mindestens doppelt so lang getroffen, als de norma; seine einzelnen Faserbündel hängen nur lose miteinander zusammen und lassen sich leicht trennen. In dieser Gestaltung hat mich das Band immer an eine lange Hundszunge erinnert.

Anschaulich beschreibt *Paletta* die Gestalt desselben: „hoc enim neque in funiculum colligatum, neque in prismatis modum conformatum erat, sed expansum dijectumque in formam membrani atque sic totam acetabuli superficiem occupabat."

Auf das grosse Volum des Ligamentum teres wurde namentlich von *Tillmanns* mit Nachdruck hingewiesen und dieser Umstand auch ätiologisch verwerthet.

Die beträchtliche Hypertrophie des Bandes steht zweifellos in causalem Zusammenhange mit der functionellen Leistung, welche demselben in dem Momente aufgebürdet wird, in welchem die Pfanne dem Kopfe keine knöcherne Stütze mehr bietet. Das Ligament functionirt dann im Verein mit der Kapsel und gewissen Muskeln als Tragband, mittelst dessen die Last des Rumpfes von den Oberschenkeln übernommen wird.

Indess hält diese Hypertrophie den gesteigerten Anforderungen, welche an das Band gestellt werden, auf die Dauer nicht Stand. Zunächst erleidet das Ligament mit der fortschreitenden Dislocation des Kopfes nach oben eine Verlängerung durch Dehnung und Zerrung seiner Fasern: ferner ist nicht zu vergessen, dass das Band gleich einer

Saite über den Steg des hinteren Pfannenrandes gespannt ist (Fig. 9 nach *Hoffa*). Der Limbus cartilagineus wird hierdurch umgelegt, der hintere Pfannenrand zur Atrophie gebracht und in den schon beschriebenen flachen Knochenwall verwandelt, welcher ebenso wie der medioposteriore Antheil der Kopfwölbung die deutlichen Druckspuren des Bandes in Gestalt einer mehr weniger tief geprägten Rinne erkennen lässt.

Fig. 9.

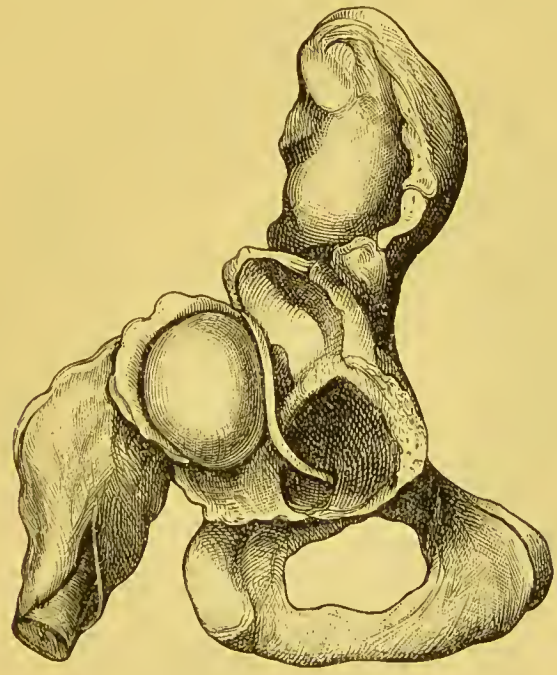

Liegt in dieser Mechanik des Ligamentum teres beim congenital luxirten Hüftgelenk einerseits die Erklärung für die secundäre Umgestaltung des hinteren Pfannenrandes, so darf nicht übersehen werden, dass der Zug, welchen das Band an seiner Insertion in der vorderen unteren Pfannennische ausübt, auf die Gestaltung des Beckens, auf die Eversion der Sitzbeine und die Verkleinerung der Pfanne auf diesem Wege denselben Einfluss haben wird, wie der Zug der sämmtlichen diesbezüglich in Betracht kommenden anderen Weichtheile.

Die fortwährende Reibung gegen den Steg des hinteren Pfannenwalles (vgl. Fig. 13) muss eine allmälige Verdünnung

des Bandes zur Folge haben. Man findet dann ein schmächtiges, bei Entspannung sich in Windungen legendes Bändchen (Ligamentum filiforme), oder auch wohl mehrere neben einander gereihte, wie fadenscheinige Bündel, welche schliesslich dehiscirn, so dass zwei oder mehrere in feine Spitzen auslaufende Zipfel entstehen, die endlich zu den kleinen Gewebsflocken der Ruinae ligamenti teretis atrophiren.

Fig. 10.

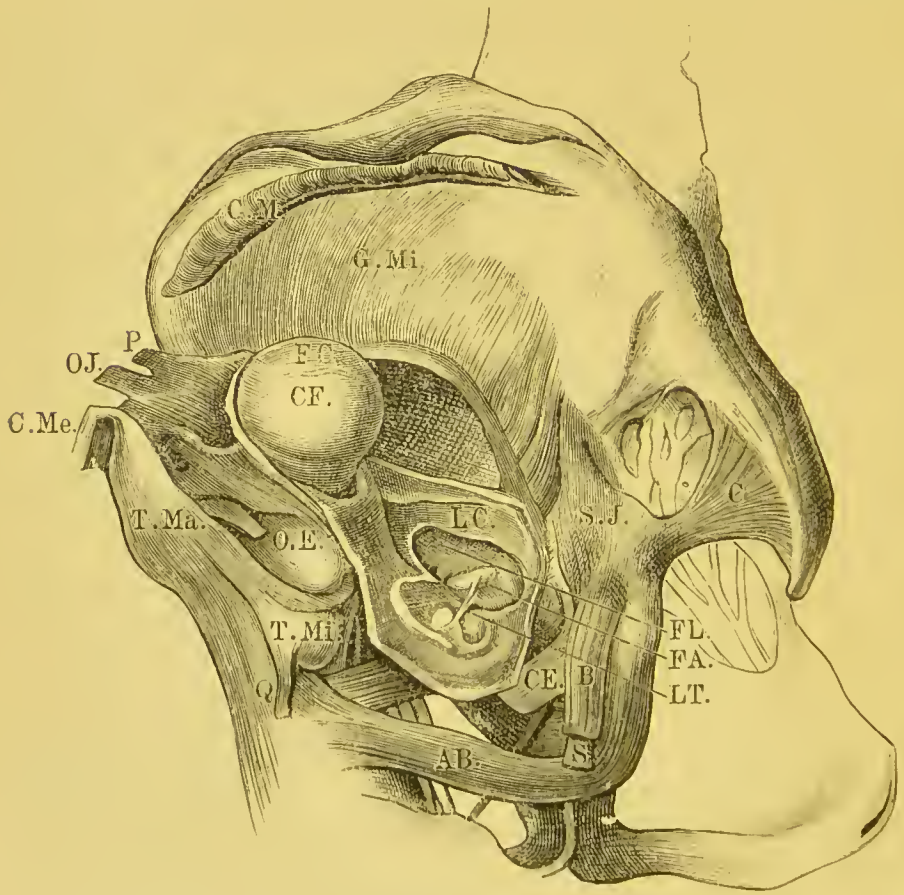

FL. Facies lunata, *LC.* Labrum cartil., *FA.* Fossa acetab., *LT.* Lig. teres, *CF.* Caput fem., *FC.* Fovea capill.

Bei doppelseitigen Luxationen kann das Ligament auf der einen Seite nicht nur vorhanden, sondern sogar stark entwickelt sein, auf der anderen Seite dagegen bis auf unbedeutende Reste fehlen; wie denn überhaupt die Dislocation des Schenkelkopfes auf beiden Seiten verschieden weit gediehen sein kann.

Die Persistenz des runden Bandes scheint von der mehr weniger rasch zunehmenden Dislocation des Kopfes, von der jeweiligen Festigkeit des fibrösen Gewebes, von dem Körpergewicht, der Belastungsdauer, etwaiger mechanischer Behandlung etc. abhängig zu sein.

Interessant ist der Befund, dass das periphere Ende des Bandes an dem die Pfanne deckenden Theil der Vorderkapsel inserirt. *Birnbaum* illustrirt in seiner hervorragenden Dissertation ein solches Vorkommniss bei einem dreijährigen Kinde (Fig. 10) und beschreibt den Befund folgendermassen: „Von der Mitte der Fossa acetabuli erhebt sich ein sehr schwaches, fast durchsichtiges, mit zwei Schenkeln entspringendes Faserbändchen als Andeutung des Ligamentum teres und inserirt sich an dem die Pfanne deckenden Theil der Kapsel. Wenn man die Kapsel anzieht, so spannt sich dieses Bändchen an und hebt das die Fossa acetabuli bildende Gewebe zeltartig empor.“ Wenn man überlegt, dass die vordere Kapselwand dem Ligamente, namentlich in der Gegend der Ueberbrückung des hinteren Pfannenwalles knapp aufliegt, so liesse sich verstehen, dass das Band während des allmäligen Durchreibens an der correspondirenden Stelle der vorderen Kapselwand eine neue Insertion finden könnte, dass mithin der erwähnte interessante Befund nicht unbedingt eine primäre Aberration der peripheren Insertion des Bandes vorzustellen braucht.

Die Hüftgelenkskapsel.

Der das normale Hüftgelenk einhüllende Kapselsack umschliesst die Gelenkskörper in Gestalt eines in der Richtung des Schenkelhalses, also von aussen unten nach oben innen aufsteigenden Rhombus und lässt die Form der Gelenkskörper kaum ahnen (Fig. 11). Das congenital luxirte Hüftgelenk hingegen bietet nach Abpräparirung sämmtlicher Muskellager den überraschenden Anblick des von der Kapsel zwar überall bedeckten, in seinen Contouren jedoch vollständig zu Tage tretenden Schenkelkopfes. Nur die untere Halsfurche bleibt verhüllt. Man hat den Eindruck, als ob das obere Femurende bereits vollständig blossgelegt wäre (Fig. 12). Die von dem

hinteren abgeflachten Pfannenrande entspringende hintere Partie der Kapsel übergeht zunächst auf die äussere Fläche der Pfannenwurzel des Darmbeines, mit dessen Periost sie unter Umständen Verbindungen eingeht, und überzieht wie eine absolut genau ansehliessende Kappe (Coiffe der Fran-

Fig. 11.

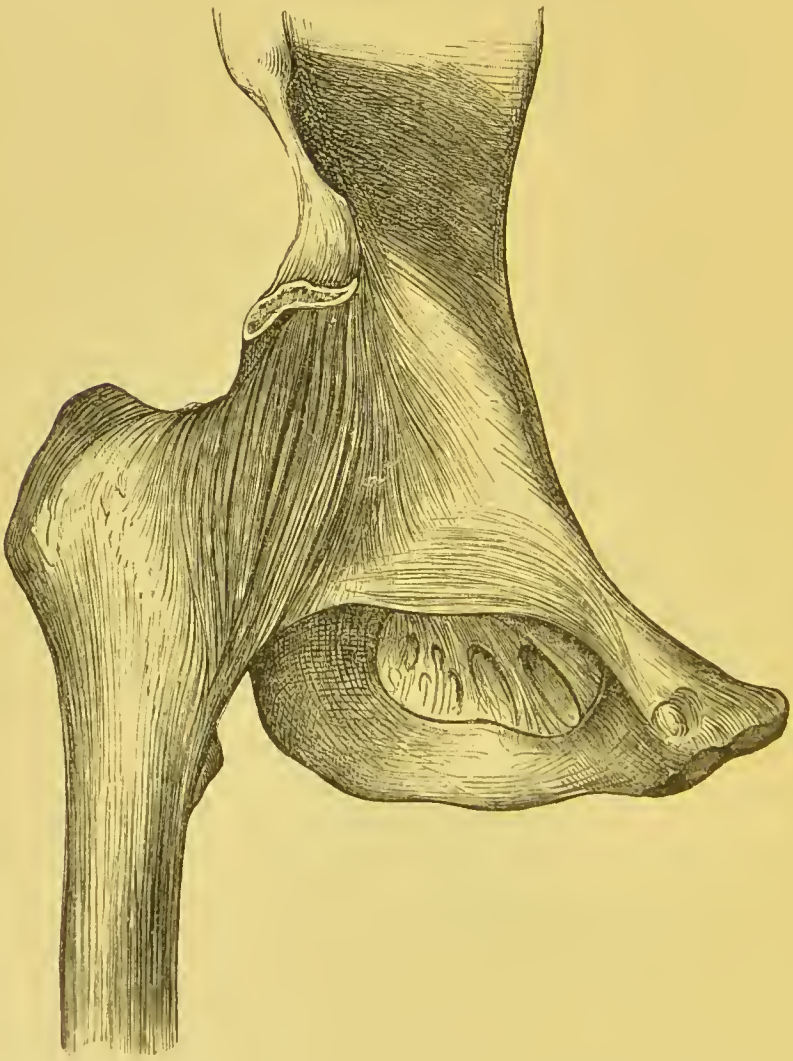

zosen) den luxirten Kopf, dessen Gestalt dadurch vollkommen deutlich wird (Fig. 13, 14).

Die vordere Wand der Kapsel hingegen überzieht das flache Pfannengrübchen wie ein straff gespanntes Segel und bildet mit dem flachen Pfannenboden eine enge

Tasche von der Form der üblichen Wagentaschen, welche das Ligamentum teres und die an seinem Fusse wuchernden Fettklümpchen beherbergt (Fig. 13). In seltensten Fällen ist die Innenfläche der Vorderkapsel an den fibrös gewordenen Ueberzug des Pfannenbodens angewebt und die ursprüngliche Gelenkshöhle dadurch vollkommen obliterirt. So weit sie die Pfanne überspannt, kann die Innenfläche der Kapsel gleichfalls mit Fettklümpchen bedeckt sein (*Birnbaum*). Längs des hinteren oberen Pfannenrandes ist die Pfannentasche offen

Fig. 12.

und lässt das Ligamentum teres passiren (Fig. 13). Das gesammte Kapselband ist demnach zu einem Schlauche geworden, dessen Länge nach dem Grade der Dislocation des Kopfes variirt und dessen Richtung gerade entgegengesetzt dem normalen Verhalten nach hinten oben aufsteigt.

Der langgezogene Kapselschlauch bildet am hinteren oberen Pfannenrande eine Verengerung, eine Art Isthmus (Fig. 14 oberhalb *a*), der schon von *Bouvier* als Retrecissement beschrieben und in seiner praktischen Bedeutung gewürdigt wurde. Der Isthmus des Kapselschlauches stellt die Höhlen-

communication zwischen der alten, knöchernen und der neuen von der Kapsel gebildeten fibrösen Pfanne vor.

Fig. 13.

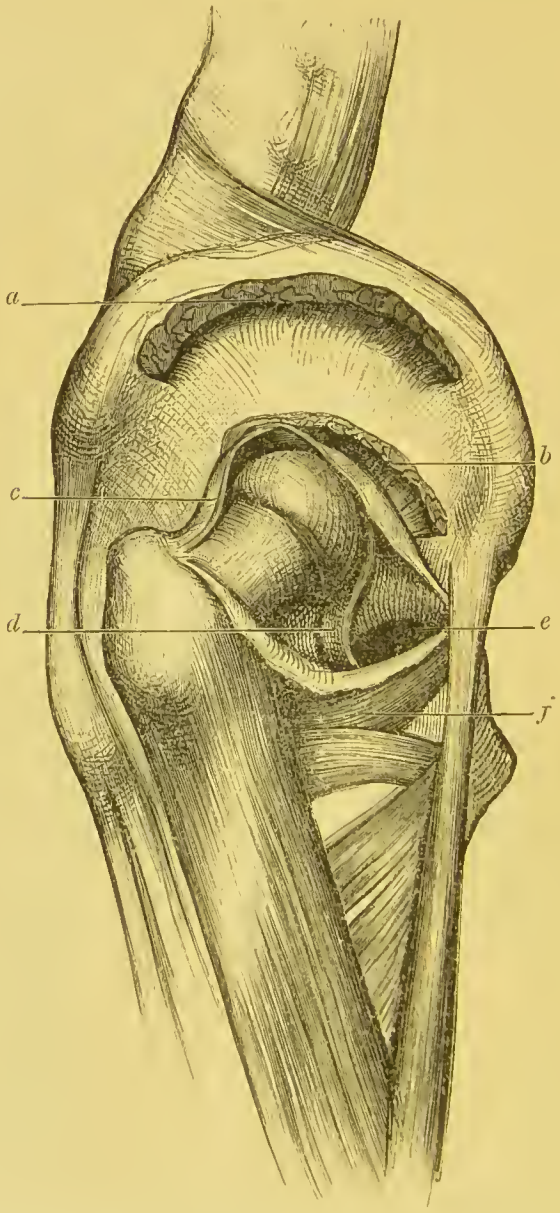

a Glut. max., *b* Glut. min., *c* Kopfkappe, *d* Lig. teres, *e* Pfanne (Pfannentasche), *f* Ileopsoas auf der Vorderkapsel gelagert.

So lange das Ligamentum teres erhalten ist, verhindert es den Contact der vorderen Kapselwand mit dem hinteren oberen Pfannenwalle; nach stattgehabter Dehiscenz des

Bandes hingegen übernimmt die vordere Kapselwand, unter der Voraussetzung einer ziemlich starken Dislocation des Kopfes nach oben, die Rolle des runden Bandes gegenüber dem hinteren oberen Pfannenrand und mag denselben noch

Fig. 14.

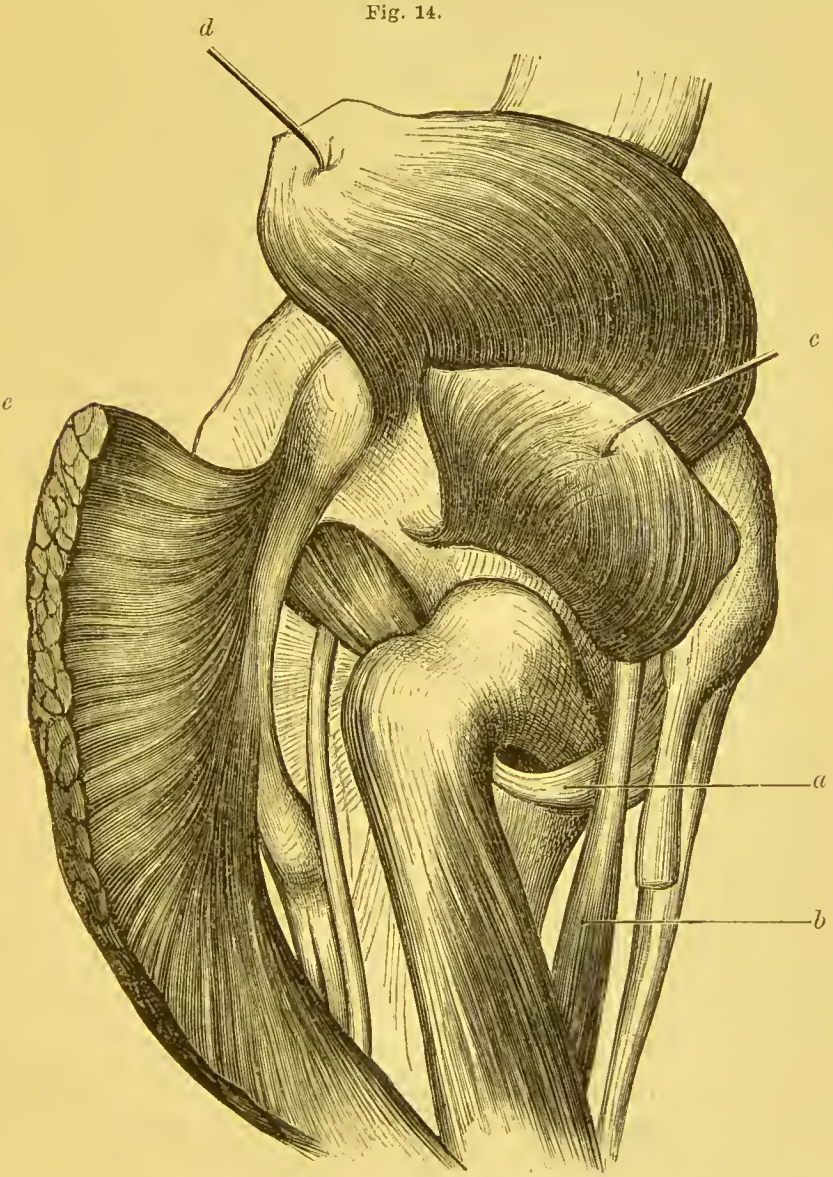

a Schleife des Ileopsoas, *b* Rect. cruris, *c* Glut. min., *d* Glut. med., *e* Glut. max.

weiter verflachen und schliesslich vielleicht auch mit demselben verwachsen, so dass die Pfannentasche vollkommen abgeschlossen wird und durch Gewebswucherung an ihrer Innenfläche zur Obliterirung gelangt.

Der Isthmus des Kapselschlauches oder die (nach *Pravaz'* Beschreibung) stundenglasförmige Einengung desselben kommt jedoch keineswegs einzig und allein auf Rechnung seiner Dehnung zwischen der Pfanne und dem immer weiter von letzterer sich entfernenden Kopfe, sondern es ist hier noch ein anderes interessantes Moment in Betracht zu ziehen.

Der am normalen Hüftgelenke über die vordere Kapselwand, respective über die vordere Rundung des Schenkelkopfes nach unten aussen zum Trochanter minor verlaufende Muskelbauch des Ileopsoas wird bei der Dislocation des Kopfes nach hinten oben offenbar von der Rundung desselben abgleiten und zunächst über die leer gewordene Pfannentasche verlaufen müssen. Bei fortschreitender Verschiebung des Trochanter minor nach hinten oben wird der Ileopsoas über die vordere Fläche der Pfannentasche immer weiter nach aussen abgleiten, gleichsam, als ob er ihren Inhalt auspressen wollte, und schliesslich am hinteren Ende derselben, also am hinteren oberen Pfannenrande, lagern (Fig. 14 *a*).

Bei sehr starken Verschiebungen des Kopfes mag der Ileopsoas die Pfannentasche wohl auch ganz passiren. Der Kapselschlauch erfährt demnach hinter der Pfannentasche am Orte des Isthmus durch den Ileopsoas eine weitere Verengerung oder vielmehr eine Aufhebung des Lumens durch Aneinanderpressung seiner Wände, indem der genannte Muskel die Kapselröhre schlingenförmig umgreift und durch seine Contractionen gegen die Beckenwand anpresst.

Es bleibt später noch zu erörtern, dass der Ileopsoas als musculäre Tragschleife des Rumpfes fungirt; seine Druckwirkung gegen die Beckenwand wird daher eine sehr beträchtliche sein und ein günstiges Moment für die Durchreibung des Ligamentum teres, welches gewissermassen zwischen Hammer und Amboss gerathen ist, sowie für die schliessliche Obliterirung der verlassenen Pfanne abgeben.

Wenn ich mich zur leichteren Vergegenwärtigung dieser Verhältnisse eines Vergleiches bedienen darf, so stellt der Kapselschlauch einen altmodischen Geldbeutel für Scheidemünze dar: in das eine blinde Ende desselben denke man sich den Schenkelkopf eingelassen, am anderen Ende, aber

schon etwas seitenwandständig, stelle man sich die flache Pfannenscheibe vor, und näher diesem letzteren Ende des Beutels denke man sich denselben von einem Ringe (Schleife des Ileopsoas) eingeschnürt.

Das gesammte Formenbild des luxirten Hüftgelenkes nach seiner Auslösung aus den deckenden Muskelschichten rechtfertigt bei aufmerksamer Betrachtung auch noch den folgenden Vergleich, den ich zur leichteren Verständigung anführen will: Man vergegenwärtige sich eine Nische, deren Zugänglichkeit durch einen Ring (Schleife des Ileopsoas) einigermassen eingeengt wird (Fig. 14 *a*). Nun vergegenwärtige man sich einen Vogelkopf, etwa einen Schwanenkopf, auf langem, gerade gestrecktem Halse, welcher mit nach abwärts gerichtetem Schnabel in diese Nische hineinlangt. Bei einiger Phantasie kann man sich nach der beigegebenen Zeichnung (Fig. 14) diese Vorstellung leicht bilden. Unter Beibehalt des Vergleiches stellt der gestreekt gehaltene Hals des Schwanes den Femurschaft vor. Der Kopf des Vogels und der Ansatz seines Halses repräsentirt das luxirte Caput femoris. Der ganze vor der Kopfrundung gelegene Theil des Gelenkes ähnelt dem gesenkt gehaltenen Schnabel des Schwanes. Der Isthmus des Kapselschlauches liegt nahe der Schnabelspitze. Denkt man sich den Kapselsehlauch in seiner Mitte längsgespalten, so hat der Schnabel nun auch einen Ober- und Unterkiefer. Der Oberkiefer reicht bis zum vorderen, der Unterkiefer bis zum hinteren Pfannenrande. Die Ablenkung der Kapsel zum Collum femoris gleicht der Kehle des Schwanes. Das Ligamentum teres endlich stellt, um den Vergleich zum Aeussersten zu führen, die Zunge des Vogels vor.

Ich lasse den Einwand gelten, dass dieser Vergleich auf eine Spielerei hinausläuft. Man sieht aber nicht alle Tage das anatomische Bild des congenital luxirten Hüftgelenkes in der vorgeführten Weise und ich halte jeden Behelf für erlaubt, um eine Vorstellung von dem Gesammtbilde des pathologischen Gelenkes zu erleichtern.

Eröffnet man den Kapselschlauch, so fällt die unter Umständen ganz kolossale Verdickung der Wände desselben

in die Augen. Dickendurchmesser von $^1/_2$ Cm. und darüber gehören selbst bei jüngeren Kindern nicht zu den Seltenheiten. Das Gewebe der Kapsel besitzt manchmal ein fleischartiges Aussehen und ist reich vascularisirt. Bei älteren Kindern hat die Kapsel eine sehnenartige Beschaffenheit, ist auf dem Durchschnitt weiss und knirscht unter dem Messer; sie ist dann oft genug fast 1 Cm. dick.

Diese imposante Hypertrophie erklärt sich aus der veränderten Function, welche der Kapsel nach dem Austreten des Kopfes aus der Pfanne zufällt. Unter normalen Verhältnissen nur dem Abschlusse des Gelenkes, der festen Verbindung der Gelenkskörper untereinander und der Hemmung extremer Bewegungen dienend, übernimmt die Kapsel nach Luxation des Kopfes im Vereine mit dem Ligamentum teres die Function eines fibrösen Aufhängebandes des Rumpfes. Die hypertrophirende Kapsel vermag indess der dehnenden Gewalt des Körpergewichtes auf die Dauer nicht zu widerstehen und erfährt eine beträchtliche Verlängerung.

Der synoviale Ueberzug der Innenfläche zeigt in der Regel ein vollkommen normales Verhalten. *Adams* notirt bei einer an Phthisis verstorbenen 19jährigen Patientin einen Befund, nach welchem die Synovialfläche mit einer rothen, vascularisirten Membran wie mit einem Scharlachtuche ausgekleidet war. Sehr wahrscheinlich hatte es sich in diesem Falle um tuberculöse Synovitis gehandelt.

Was die Quantität und Qualität der in dem luxirten Gelenke enthaltenen Synovialflüssigkeit anbelangt, so habe ich in dieser Beziehung eine Abweichung von der Norm nicht constatiren können. Namentlich wurde niemals eine irgendwie auffällige Vermehrung derselben angetroffen. Bei der Incision der Kapsel entleert sich in der Regel gar keine Synovia, oder dann und wann einige Tropfen klarer, eiweissartiger Gelenksflüssigkeit.

Erwähnenswerth ist die plastische Form der Kopfkappe, welche gewissermassen das Negativ des oberen Femurendes darstellt. Am Weingeistpräparate behält dieselbe auch nach Entfernung des Kopfes ihre Kuppelform bei. Bei der Herab-

holung des Kopfes legt sich die Kopfkappe in Falten. In alten Fällen wurde fibrös knorpelige, ja stellenweise knöcherne Beschaffenheit derselben vorgefunden. Das Verwobensein des fibrös degenerirten Glut. minim. mit der Kopfhaube scheint ein häufiges Vorkommniss zu sein.

Unvollständige und vollständige Luxation.

Die Unterscheidung zwischen unvollständiger und vollständiger Luxation wurde schon von *Parise* gemacht und von *Albert* erst jüngst urgirt. Von einer vollständigen Luxation sprechen wir, wenn der Kopf die Pfanne ganz verlassen hat, also mit seiner oberen Rundung wenigstens schon jenseits des hinteren oberen Pfannenrandes steht. Unvollständig nennen wir die Luxation, wenn der Schenkelkopf den hinteren Pfannenrand noch nicht überschritten hat, also etwa auf der Höhe desselben steht und durch Abduction des Beines leicht wieder concentrisch zur Pfanne gestellt werden kann. Geschieht die Dislocation des Schenkelkopfes sehr rasch, so darf man annehmen, dass derselbe beim Ueberschreiten des hinteren Pfannenrandes diesen letzteren nicht wesentlich verändert. Dies geschieht vielmehr erst unter der länger dauernden Einwirkung des Ligamentum teres. Verweilt hingegen der Schenkelkopf durch längere Zeit auf dem hinteren Pfannenrande, so bringt er denselben allmälig zur Atrophie und die Pfanne erfährt nach hinten oben eine Erweiterung, es findet also eine Art Pfannenwanderung statt. Französische Autoren sprechen in einem solchen Falle von intracotyloider Luxation. Einen Fall dieser Art beschreibt *Farise* (Arch. gén. de méd., 3. Serie, T. 14, 1842, cit. v. *Gurlt*); bei einem $2^1/_2$ Monate alten Mädchen bestand eine beiderseitige, angeborene unvollständige Luxation. Der Kopf stand auf dem abgeflachten hinteren Pfannenrand und die neue Gelenkhöhle war der alten in Form eines Halbmondes angelagert. Die alte Pfanne war zur Aufnahme des Kopfes schon zu klein geworden. Dieser, von sonst normaler Bildung, war hinten und innen abgeflacht; in dieser Abflachung fand sich eine Rinne zur Aufnahme des auf 22 Mm. verlängerten Ligamentum teres; eine zweite Rinne für das Band

fand sich auf der knorpeligen Leiste, welche die alte und neue Pfanne trennte etc.

Es ist ohneweiters verständlich, dass derartige Fälle einer verschiedenen Auffassung unterliegen können. Es kommt lediglich darauf an, bis zu welchem Grade der hintere Pfannenwall abgeflacht ist. Zum vollständigen Verstreichen dürfte derselbe kaum gebracht werden und nur in diesem letzteren Falle würde die neue Pfanne mit der alten ein vollständig einheitliches Continuum bilden, so dass die Bezeichnung einer Luxatio intraglenoidea zulässig wäre. Auch in dem Falle *Parise's* fand sich zwischen alter und halbmondförmig gestalteter neuer Pfanne eine knorpelige Leiste, welche eine von dem Ligamentum teres herrührende Impressionsfurche trug. Das war offenbar der ursprüngliche hintere Pfannenrand, und da der Kopf schon jenseits desselben stand, so kann der in Rede stehende Fall ebenso gut als vollständige Luxation aufgefasst werden.

Als zweifellos unvollständige Luxationen würden sich nur jene Fälle präsentiren, bei denen der Kopf auf dem noch nicht wesentlich veränderten hinteren Pfannenrande aufruht. Wie auf Messerschneide stehend würde der Schenkelkopf in dieser Situation eines knöchernen Widerlagers fast ebenso entbehren, wie bei der vollständigen Luxation, und es würde ihm die Rumpflast hauptsächlich durch Vermittlung der fibrösen und musculösen Tragbänder überantwortet, fast genau so, wie bei der vollständigen Verrenkung.

Die genannte Unterscheidung hat daher ein wesentlich theoretisches Interesse. Die unvollständige Luxation stellt jedenfalls eine nur sehr kurz dauernde Entwicklungsphase der completen Luxation vor und übergeht sehr rasch in diese letztere. Hiezu benöthigt es gar nicht der Belastung des Beines mit dem Körpergewichte, sondern es genügt einfache Muskelwirkung, den Kopf bei primär defecter Pfanne oder widerstandslosem Pfannenrande nach oben zu verschieben. Bei ganz kleinen Kindern von 10 und 12 Monaten, welche noch niemals auf ihren Füssen gestanden hatten, konnte ich die bestehende Luxation ganz zweifellos als eine bereits vollständige constatiren. Bei meinen zahl-

reichen Operationen war ich niemals so glücklich, einen Fall von incompleter Luxation zu Gesicht zu bekommen. Selbst in den Fällen, bei welchen ich aus den täuschenden klinischen Symptomen eine unvollständige Luxation anzunehmen geneigt gewesen wäre, fand ich den Kopf immer schon zweifellos jenseits des hinteren Pfannenrandes situirt. In der Regel stand derselbe schon 1–2 Cm. und darüber oberhalb desselben.

Richtung der Luxation.

So wie die traumatische, die sogenannte spontane und die pathologische Luxation weitaus am häufigsten in der Richtung nach hinten oben erfolgt, so überwiegt auch bei der congenitalen Luxation diese selbe Richtung in einer Weise, dass die Abweichungen von diesem Typus vollkommen verschwinden, und nur der Vollständigkeit halber hier angedeutet werden sollen. So beschreibt *Tourtual* (Ueber angeborene Abweichungen in der Contiguität des Knochensystems, Münster 1834, cit. v. *Gurlt*) als vereinzelt dastehenden Fall eine angeborene Luxation nach unten innen bei einem 7monatlichen, vor der Geburt gestorbenen und mit zahlreichen Missbildungen behafteten Fötus. Der Schenkelkopf lag in einer flachen Vertiefung des aufsteigenden Sitzbeinastes an der Verbindung desselben mit dem absteigendem Schambeinaste.

Auch *Ridlon* hat in jüngster Zeit einen Fall von angeborener Luxation beobachtet, in welchem der Kopf auf dem Schambein aufruhte, die Dislocation also in der Richtung nach vorwärts und aufwärts erfolgte.

Phelps (Congenital dislocation of the hip. Transact. of the americ. orthop. assoc. V. Session. Washington 1891) hat zwei Luxationen nach vorwärts und aufwärts innerhalb zweier Jahre beobachtet. Eines der Kinder starb an Meningitis und *Phelps* konnte das Präparat erhalten, welches die klinische Diagnose bestätigte. Ich glaube, dass Fälle, in welchen die Dislocation nicht nach hinten, sondern mehr direct nach oben erfolgt, nicht gerade allzu selten sind; man fühlt dann den Kopf unmittelbar hinter der Spina ant. sup.

Gewöhnlich zeichnet sich derselbe durch eine grosse Verschieblichkeit aus und kann ebenso gut nach hinten, als direct nach oben gedrückt werden. Es ist nicht unwahrscheinlich, dass die individuelle Grösse der Beckenneigung hiebei eine Rolle spielt. Bei geringer Neigung rückt der Kopf mehr nach oben, ohne seinerseits durch die Dislocation eine grössere Beckenneigung herbeizuführen.

Von diesen Ausnahmen abgesehen überschreitet der Schenkelkopf den Pfannenrand stets in der Richtung nach hinten oben und lagert, durch die Kapsel von demselben geschieden, auf dem Periost der Aussenfläche der Pfannenwurzel des Darmbeines, also unmittelbar vor der Incisura ischiad. major; er nimmt seinen Weg in der Richtung gegen das hintere Drittheil des Darmbeinkammes, ohne denselben wohl jemals zu erreichen. Eine Verrutschung des wandernden Kopfes in das Foramen ischiad. majus scheint nicht vorzukommen, da die Beckenneigung keine hinreichend grosse wird.

Die Richtung der Luxation nach hinten oben scheint in erster Linie durch die Belastung des Hüftgelenkes mit dem Körpergewichte bestimmt zu sein; aber auch ohne diese sehen wir bei der tuberculösen Coxitis z. B. Dislocationen des oberen Femurendes in derselben Richtung eintreten. In diesem Falle erfolgt die Verschiebung unter dem Einflusse der Resultante aus allen auf das defect gewordene Gelenk wirkenden Muskelkräften, welche durch Spasmen gesteigert sind. —

Im Falle der congenitalen Luxation handelt es sich nun allerdings nicht um solche Muskelspasmen, aber es kann doch keinem Zweifel unterliegen, dass die Muskelkräfte, welche den Kopf in der Pfanne festhalten könnten, in gar keinem Vergleiche geringer sind, als diejenigen, durch welche derselbe bei irgendwie defect gebildeter Pfanne nach hinten oben geschoben werden kann. Man erwäge nur die ausserordentlich günstigen Hebelverhältnisse, mit denen die gewaltige Masse namentlich der Adductorengruppe, dann aber auch die langen Muskeln an der Hinterfläche des Oberschenkels (Biceps, Semimembran., Semitendin.) auf den Kopf im Sinne der Dislocation nach oben wirken.

Die vorderen Muskeln (Sartorius, Tensor fasciae latae und namentlich der Rectus cruris) kommen hiebei nicht minder in Betracht. Mit diesen gewaltigen Muskelkräften, welche den durch eine knöcherne Pfannenbarrière nicht gehörig unterstützten Kopf bei ihren jeweiligen Actionen nach oben zu disloeiren trachten, stehen die Muskeln, welche an dem kurzen Hebelarm des Trochanter major und minor inseriren (pelvitrochantere Muskeln) und den Kopf durch ihre gemeinsame Action in die Pfanne hineinpressen, wohl nicht im Gleichgewicht.

Es wird daraus verständlich, dass auch bei kleinen Kindern, welche ihre Hüftgelenke mit dem Körpergewichte noch nicht belastet haben, die Verschiebungsrichtung des nicht knöchern gestützten Kopfes nach hinten oben durch die Muskelactionen von vorneherein festgesetzt erscheint.

Nearthrosenbildung.

Die unter dem Drucke der Körperlast stattfindende gegenseitige Reibung der in pathologischen Lageverhältnissen zu einander befindlichen Knochen führt in manchen Fällen eine Art Heilung des Uebels auf dem Wege der Nearthrosenbildung herbei. Leider ist diese Heilung nicht nur eine höchst unvollkommene, indem sie niemals das Ziel der Bildung einer neuen entsprechend tiefen, knöchernen Pfanne erreicht, sondern sie kommt, wenn überhaupt, erst in einem relativ späten Lebensabschnitt zu Stande und ändert nichts an der pathologischen Lage der Gelenkskörper zu einander.

Eigentlich entsteht in jedem Falle von congenitaler Luxation eine neue, und was ihre Form anbelangt, vollkommen tadellose, d. h. mit dem Kopf absolut congruente Pfanne; allein diese Pfanne ist keine knöcherne, sondern eine fibröse und wird von der Kopfkappe der verdickten Kapsel gebildet, welche eventuell nach Erlangung einer faserknorpelartigen Beschaffenheit, ja durch stellenweise Verknöcherung eine gewisse Persistenz ihrer Form und grosse Widerstandsfähigkeit erlangen kann. Diese fibröse Pfanne hat zwar auch einen knöchernen Antheil, allein dieser liegt

nicht in ihrer Kuppel, wo er als unnachgiebiges Widerlager des Kopfes zu fungiren hätte, sondern wird von dem mehr seitenwandständigen Darmbein gebildet, welches durch das Periost und die Gelenkskapsel von dem Schenkelkopf geschieden ist. Der Cardinalfehler dieser fibrösen Pfanne, ihre Nachgiebigkeit, wäre beseitigt, wenn es gelänge, dieselbe in ihrer ganzen Dicke, namentlich an ihrer Kuppel zur Verkalkung zu bringen. Leider kann dies weder auf künstlichem Wege erreicht werden, noch hat man beobachtet, dass die Natur spontan damit völlig zu Stande gekommen wäre. Die neugebildete, knöcherne Gelenkspfanne ist in der Regel nichts weiter, als eine seichte Vertiefung des Darmbeines an der pathologischen Lagerungsstätte des Schenkelkopfes. Ein durch traumatische Periostreizung gebildeter flacher Knochenwall säumt günstigen Falles die obere Peripherie der Pfannendelle ein und trägt zu ihrer Vertiefung bei.

Die Seltenheit und die ungenügende Ausbildung dieser neuen Pfanne erklärt sich aus mehreren Ursachen. So günstig nämlich die Verhältnisse für die Verkleinerung und das allmälige Verstreichen der alten Pfanne liegen, ebenso ungünstig sind dieselben der Bildung einer neuen. Die mächtig verdickte Kapselwand, eventuell auch das noch vorhandene Ligamentum teres verhindert den directen Contact des Kopfes mit dem Periost, welches in Folge dessen zur Production eines knöchernen Hemmungswalles nicht ausreichend angeregt werden kann. Zudem wirkt der Hauptdruck der Belastung gar nicht gegen die knöcherne Grundlage der neuen Pfanne im Sinne einer Vertiefung derselben, sondern es wird gerade die vollständig fibröse Kuppel von der stärksten Belastungswirkung getroffen. Die Kopfkappe aber kann darauf leider nicht mit Verkalkung, sondern nur mit stärkerer Verdickung ihrer fibrösen Wand antworten, welche selbst im Falle der Einbeziehung des fibrös degenerirten Glutaeus minim. nach wie vor elastisch bleibt.

In einem gelegenheitlichen Referate hat schon *Volkmann* darauf hingewiesen, dass die Plasticität des Periostes und Knochens bei traumatischen und sogenannten spontanen Luxationen eine viel grössere sei, als bei der angeborenen

Verrenkung, bei welcher der in seiner verdickten, fibrösen Pfanne rollende Kopf gegen das unterliegende Darmbein einen entsprechenden Reiz nicht auszuüben vermag.

Kommt nun noch hinzu, dass bei einseitiger Luxation, wie dies so häufig geschieht, eine die bestehende Verkürzung weitaus übercorrigirende Sohlenunterlage getragen wird, oder dass auch ohne eine solche die Patienten ihre Beinverkürzung durch extreme Spitzfussstellung übercorrigiren, so geräth hiedurch das Hüftgelenk in eine Adductionslage, in welcher der Kopf jeden Druckcontact mit dem Darmbein verliert und der Rumpf lediglich an den fibromusculären Tragbändern des Schenkelkopfes hängt. Entwickelt sich nun gar als Folge des traumatischen Reizes zwischen der Kapsel und dem Darmbein ein Schleimbeutel, wie dies *Cruveilhier* beschreibt, so hat die Bildung einer neuen knöchernen Pfanne noch geringere Chancen. Das Darmbein wird allmälig glatt gerieben, aber zu einer genügenden Depression desselben kommt es nicht.

Nur in jenen Fällen, bei welchen die fibröse Pfanne der Belastung auf die Dauer nicht Stand hält und von dem gegen ihre Kuppel andrängenden Kopfe allmälig durchgerieben und schliesslich perforirt wird, scheinen nach übereinstimmenden Beobachtungen (*Guérin, Sédillot, Pravaz, Vrolik* u. A.) die Verhältnisse zur Bildung eines knöchernen Widerlagers für den Kopf günstiger zu liegen, da derselbe nunmehr in directe Berührung mit dem Darmbeinperiost treten und dasselbe zur Knochenproduction anregen kann. Solche Bildungen in Gestalt von Knochenwällen wurden vielfach beschrieben.

Gurlt fand an der Leiche einer vierzigjährigen Frau mit doppelseitiger angeborener Hüftluxation „nach aussen und oben von jeder Pfanne Ablagerungen von Knochen, von denen namentlich die auf der linken Seite ungefähr die Gestalt einer menschlichen Ohrmuschel hatte, mit nach aussen und unten gerichtetem breiteren Theil; sie begann an der Spin. il. ant. inf. und verlief nach unten und aussen bis ¼ Zoll von der Incis. isch. major entfernt".

Die nach Kapseldurchreibung entstehenden Neoarthrosen bei der congenitalen Verrenkung haben grosse Aehnlichkeit

mit jenen bei traumatischer Luxation. Das in der alten Kapsel entstandene Loch lässt Kopf und Schenkelhals passiren und schliesst sich dicht an letzteren an. Es bildet sich dann nach *Gurlt's* trefflicher Beschreibung „um den freiliegenden Gelenkskopf aus den benaehbarten Weichtheilen ein neues Kapselband heraus, welches einerseits mit der Fossa iliaca externa verbunden ist, indem es die etwa vorhandene neugebildete Gelenkhöhle umgibt und sich radienartig auf dem Darmbein ausbreitet, andererseits mit dem alten Kapselbande zusammenhängt und den Schenkelkopf vollständig einschliesst". Innerhalb der beiden in Communication stehenden Kapselhöhlen wurde häufig eine grössere Menge manchmal ölartig umgestalteter Synovia vorgefunden. Die Schlaffheit der neugebildeten Kapsel gestattet dem Schenkelkopf ausreichende Beweglichkeit. Bleibt indess der Knochenwall längs der hinteren oberen Pfannendepression von ungenügender Mächtigkeit, so dürfte die Kapselperforation eher eine verminderte Festlegung des Schenkelkopfes bedeuten, denn die neugebildete Kapsel hat weder die Widerstandsfähigkeit, noch die Dicke des alten Kapselsackes und wird nur noch durch die dünne Muskelplatte des Glut. med. gestützt, da der Glut. minim. gleichzeitig mit der alten Kapsel perforirt wurde und der Glut. maxim. in einem solchen Falle sicher schon ausser Beziehung zum Trochanter major getreten ist.

Ohne entsprechend entwickelten periostalen Knochenwall kann die durch den Schenkelkopf geschaffene Depression an der Aussenfläche des Darmbeins demselben einen dauernden Halt nicht bieten; vielmehr mag die Verrutschung des Kopfes nach Durchbohrung der alten Kapsel vielleicht um so rascher fortschreiten oder wird durch eine solche Depression nur zeitweilig sistirt. Eine solche etappenweise vor sich gehende Dislocation des Schenkelkopfes illustrirt das berühmte und vielcitirte Präparat *Paletta's* mit den drei übereinander liegenden Pfannengrübchen, von denen die zwei unteren den auf der Wanderung begriffenen Kopf nur vorübergehend hatten zurückhalten können.

Dupuytren beobachtete andererseits so reichliche, vom Periost ausgehende Knochenneubildungen, dass die Nearthrose hiedurch vollkommen ankylosirt wurde.

In der Regel bleibt also, wie schon Eingangs erwähnt, das neugebildete Gelenk mehr weniger unvollkommen und die herbeigeführte Functionsverbesserung eine fragliche.

Veränderungen der Musculatur.

Dieses Capitel der pathologischen Anatomie der congenitalen Hüftluxation ist nicht nur das interessanteste, sondern auch in praktischer Beziehung eines der wichtigsten.

Durch die Wanderung des oberen Femurendes nach hinten oben müssen nothwendig die Lagebeziehungen der Insertionspunkte aller Muskeln eine Aenderung erfahren, welche vom Becken zur Extremität ziehen. Es ist von vorneherein klar, dass die Dislocation des Femurkopfes bei einer grossen Anzahl von Muskeln zur gegenseitigen Annäherung ihrer Insertionspunkte, also zu nutritiver Verkürzung derselben führen muss. Die Muskelverkürzung ist das wichtigste, ja sozusagen das einzige Hinderniss für die Herabholung des dislocirten Kopfes in das Pfannenniveau. (Reduction.) An der Schwierigkeit oder Unmöglichkeit der Beseitigung dieses Hindernisses scheiterten Decennien hindurch alle Versuche, den Kopf in die Pfanne zurückzuführen.

Bei einer anderen Reihe von Muskeln führt die Dislocation des Kopfes nach hinten und oben zur Distanzirung ihrer Insertionspunkte, also zu einer consecutiven Verlängerung derselben. Es wird demnach zunächst die Frage zu erörtern sein, welche Muskeln einer Verkürzung, und welche anderen einer Verlängerung unterliegen.

Die blosse Ueberlegung ergibt, dass alle jene Muskeln, deren Verlauf mit der Verschiebungsrichtung des Schenkelkopfes übereinstimmt, eine der Verschiebungsgrösse desselben adäquate Verkürzung erleiden müssen. Wenn man die Verschiebungsrichtung des Schenkelkopfes mit der Achse des in indifferenter Streckstellung befindlichen Obersehenkels identificirt, so kann man auch sagen, dass jene Muskeln, deren Verlaufsrichtung der Femuraehse parallel ist, eine der Ver-

schiebungsgrösse des Kopfes adäquate Verkürzung erleiden müssen.

Bildet die Verlaufsrichtung eines Muskels mit der Achse des Femur einen spitzen Winkel, so wird die Verkürzung des Muskels nur mehr einen aliquoten Theil der Verschiebungsgrösse des Kopfes betragen können.

Bildet die Verlaufsrichtung eines Muskels mit der Achse des Femur einen rechten Winkel, so wird derselbe durch die Dislocation des Kopfes eine Verlängerung erfahren müssen.

Eine einfache Zeichnung wird die Vorstellung dieser Verhältnisse erleichtern.

Stellt $a\,b$ (Fig. 15) die Oberschenkelachse vor, oder einen derselben parallelen Muskel, so wird eine Hinaufschiebung der Linie $a\,b$ nach $a'\,b'$ eine Verkürzung des Muskels zur Folge haben müssen, deren Mass der Verschiebungsgrösse $b\,b'$, respective $a\,a'$ entspricht. Nehmen wir an, das $x\,b$ einen Muskel vorstelle, welcher von einem Punkte x am Becken unter spitzem Winkel zur Oberschenkelachse $a\,b$ verläuft, so wird nach Hinaufschiebung von $a\,b$ nach $a'\,b'$ dieser Muskel durch die Linie $x\,b'$ dargestellt sein; $x\,b'$ ist aber, wenn auch nicht um die ganze Verschiebungsgrösse $b\,b'$, so doch jedenfalls kürzer als $x\,b$. Ist $x\,a$ ein senkrecht zur Oberschenkelachse $a\,b$ verlaufender Muskel, so wird nach Hinaufschiebung derselben nach $a'\,b'$ der gedachte Muskel die Richtung $a'\,x$ haben: als Hypotenuse des rechtwinkeligen Dreieckes $a'\,a\,x$ ist $a'\,x$ länger als $a\,x$.

Fig. 15.

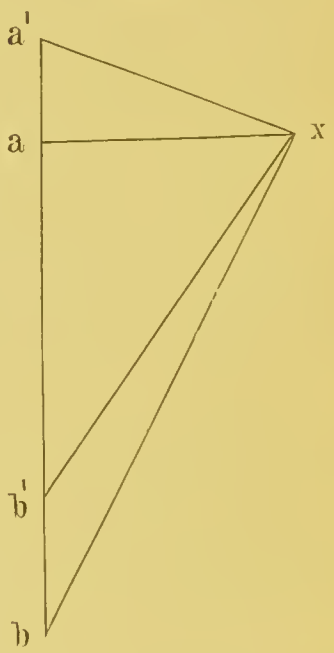

Aus diesem Schema ergibt sich nebstbei, dass die mit der Oberschenkelachse parallel laufenden Muskeln wohl eine Verkürzung, aber keine Richtungsveränderung erfahren, während die zur Oberschenkelachse winkelig verlaufenden Muskeln nicht nur Veränderungen ihrer Länge (und zwar

entweder im Sinne der Verkürzung oder der Verlängerung), sondern auch noch Veränderungen ihrer Richtung erleiden.

Ehe ich nach diesen einleitenden Bemerkungen die Längen- und Richtungsveränderungen an den einzelnen Muskeln bespreche, will ich dieselben der Uebersichtlichkeit halber vorerst in Gruppen ordnen.

Alle Muskeln, welche einerseits am Becken oder an der Wirbelsäule, andererseits am oberen Femurende (Trochanter major, minor, Fossa intertrochanterica) inseriren, sollen als pelvitrochantere Muskeln bezeichnet werden.

Alle Muskeln, welche von irgend einem Punkte des Beckens zu ihren betreffenden Insertionspunkten längs der Erstreckung der Femurachse sich begeben, sollen unter der Bezeichnung pelvifemorale Muskeln zusammengefasst werden.

Als pelvicrurale Muskeln sollen alle jene gelten, welche am Becken inserirend den Oberschenkel überbrücken, um ihren Angriffspunkt am oberen Ende der Tibia oder der Fibula zu finden. Dass einige von diesen Muskeln ihren Ursprung zum geringeren oder grösseren Theil auch von der Femurdiaphyse nehmen (kurzer Kopf des Biceps femoris, die drei Vastusköpfe des Quadriceps), kommt für unser Thema nicht in Betracht, da diese Muskelbäuche das Hüftgelenk nicht überbrücken.

Betrachten wir zunächst die normale Situation der Muskeln der pelvitrochanteren Gruppe (Fig. 16).

Dieselben bilden zunächst eine oberflächliche Schichte: Glutaeus medius und Glutaeus maximus. Bezüglich dieses letzteren Muskels ist zu erwähnen, dass derselbe eigentlich nur unter dem Zugeständnisse einer kleinen anatomischen Unrichtigkeit als pelvitrochanterer Muskel bezeichnet werden kann, da er nicht am grossen Trochanter inserirt (von demselben sogar durch einen Schleimbeutel geschieden ist) und sich erst am oberen Ende der Linia aspera femoris ansetzt, vor Allem aber in die Fascia lata übergeht. Der Muskel wäre mithin eigentlich der pelvifemoralen Gruppe beizuzählen. Seine intime Beziehung zum grossen Trochanter und die unmittelbar benachbarte Insertion mögen indess die Ein-

reihung desselben in die pelvitrochantere Muskelgruppe rechtfertigen.

Die tief gelegenen Schichten der pelvitrochanteren Muskeln bestehen aus dem Glutaeus minimus, Pyriformis, Obturator internus mit den beiden Gemelli und Obturator

Fig. 16.

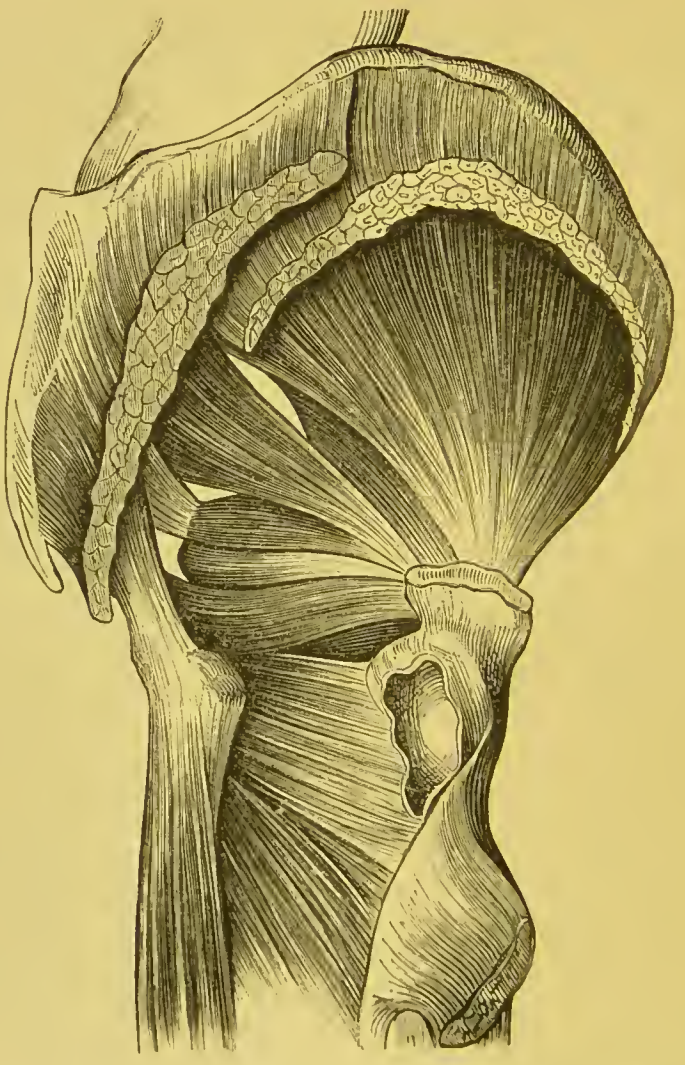

externus. Den tiefgelegenen pelvitrochanteren Muskeln ist auch der Ileopsoas beizuzählen, der seine Insertion am Trochanter minor findet. Auch der Quadratus femoris sei dieser Gruppe angereiht.

Betrachten wir die Verlaufsrichtung der pelvitrochanteren Muskeln zur Achse des in indifferenter Streckstellung

befindlichen Oberschenkels, respective zur Verschiebungsrichtung des luxirten Schenkelkopfes, so ergibt sich Folgendes: die einander mehr weniger parallelen Fasern der rhomboiden Muskelplatte des Glutaeus maximus strahlen von der Regio trochanterica aus nach hinten oben. Der Fächer des Glutaeus medius spreitet seine Fasern von der äusseren Fläche des grossen Trochanters aus vornehmlich in der Richtung nach vorne oben. Nur der hintere Rand des Muskels wird von Fasern gebildet, die einen nach hinten oben gerichteten Verlauf haben. Der regelmässig gestaltete Fächer des Glutaeus minimus entsendet von der Spitze des grossen Trochanters aus seine Fasern fast in einem Halbkreis nach allen Richtungen, nach vorne, nach oben und nach hinten.

In dem ganzen Fächersystem der drei Glutaei stimmen demnach verhältnissmässig nur wenige Fasern bezüglich ihrer Richtung mit der Verschiebungsrichtung des Schenkelkopfes überein, und zwar nur die hinteren Antheile des Glutaeus medius und minimus, sowie die vordere Portion des Glutaeus maximus; kurz gesagt, jene Portionen der drei Muskeln, welche sich in ihrer Uebereinanderlagerung decken.

Im Gegensatze zu der schiefen Kreuzung der Fasern der drei Glutäalmuskeln untereinander zeigen die tiefst gelegenen Muskeln der pelvitrochanteren Gruppe einen fast parallelen Verlauf ihrer peripheren, den Insertionspunkten in der Fossa trochanterica zustrebenden Enden (Fig. 16, 22).

Was ihre Verlaufsrichtung anbelangt, so stimmt dieselbe bei keinem der hierhergehörigen Muskeln mit der Achse des Oberschenkels überein. Der Obturator externus hat einen vom inneren unteren Umfang des Foramen obturatum zur Fossa trochanterica leicht nach hinten oben aufsteigenden Verlauf. Der Obturator internus, die beiden Gemelli, sowie der Quadratus femoris bilden mit der Oberschenkelachse nahezu einen rechten Winkel. Nur der Pyriformis zeigt eine aus der Beckenhöhle zur Fossa trochanterica leicht absteigende Richtung.

Der Musculus Ileopsoas fordert eine besondere Betrachtung. Die Verlaufsrichtung desselben ist eine im grossen

Ganzen direct absteigende und nur an der Gleitfläche des vorderen Beckenringes, welche bekanntlich ein sogenanntes Sehmengelenk darstellt, erfährt dieselbe eine leichte Knickung, so dass zwischen dem langen Muskelbauch und der kurzen Endsehne, welche mit dem Femur etwa einen rechten Winkel bildet, ein stumpfer, nach hinten aussen offener Winkel entsteht.

Aus dem Umstande, dass von sämmtlichen Muskeln der pelvitrochanteren Gruppe nur einzelne Antheile der glutäalen Muskelfächer mit der Verschiebungsrichtung des Schenkelkopfes mehr weniger übereinstimmen, können wir den Schluss abstrahiren, dass nur diese aliquoten Theile des ganzen in Rede stehenden Muskelsystems einer Verkürzung anheimfallen können.

Zu einem ganz anderen Resultate aber gelangen wir durch das Studium der realen pathologischen Verhältnisse bei bestehender Hüftluxation.

Betrachten wir zunächst die durch Dislocation des Schenkelkopfes herbeigeführten Aenderungen der Verlaufsrichtung der einzelnen Muskeln dieser Gruppe, so ergibt sich Folgendes: Die normaliter scharf nach unten aussen zu abfallende Richtung der Fasern des Glutaeus magnus ist in eine nur sanft nach aussen unten geneigte übergegangen. Bei starken Dislocationen des Schenkelkopfes kann die Richtung der Fasern horizontal, ja selbst leicht aufsteigend werden. Da der untere Rand des Glutaeus maximus den Stand der Glutäalfalte bedingt, so wird die genannte Richtungsveränderung desselben auch als klinisches Symptom hervortreten müssen. Das periphere Ende der Muskelplatte des Glutaeus magnus wird durch den wandernden Schenkelkopf nach oben verlagert; dabei kann es unterlaufen, dass der obere Rand des Muskels ausser jede topographische Beziehung zum Trochanter tritt, so dass dieser letztere nur mehr vom Glutaeus medius und minimus bedeckt wird (Fig. 17). (Die verminderte Steilheit der Fasern des Glutaeus magnus kommt bei der Seitenansicht nicht zum Ausdruck.) Durch die Verschiebung der Glutäalfalte nach oben wird der Sitzhöcker der betreffenden Seite entblösst und das Cavum ischiorectale gewissermassen freigelegt.

Die Lageveränderung des Glutaeus medius ist bei vorderer seitlicher Ansicht am prägnantesten (Fig. 17*b*). Die vordere Portion des Muskels, welche normalerweise (s. Fig. 16) nach oben und vorne zu den vorderen Abschnitten der Crista

Fig. 17.

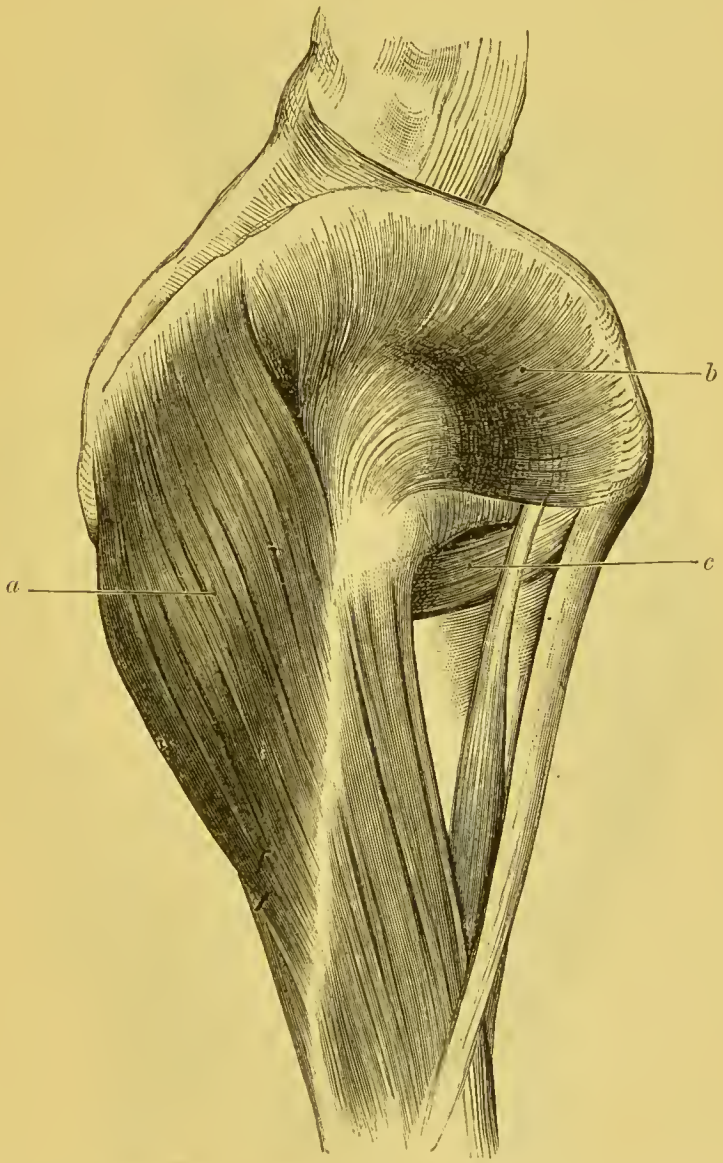

a Glut. max., *b* Glut. med., *c* Schleife des Ileopsoas.

ossis ilei aufsteigt, ist vollkommen horizontal gelagert (Fig. 17*b*), da die Trochanterspitze im gleichen Niveau mit der Spina anterior superior gelegen ist. Die hintere Portion

des Muskels bildet die oberflächliche Lage der musculösen Kopfkappe und verläuft dementsprechend von ihrer Insertionsfläche am Darmbein, die Prominenz des Kopfes überbrückend horizontal nach aussen (Fig. 18 *b*).

Fig. 18.

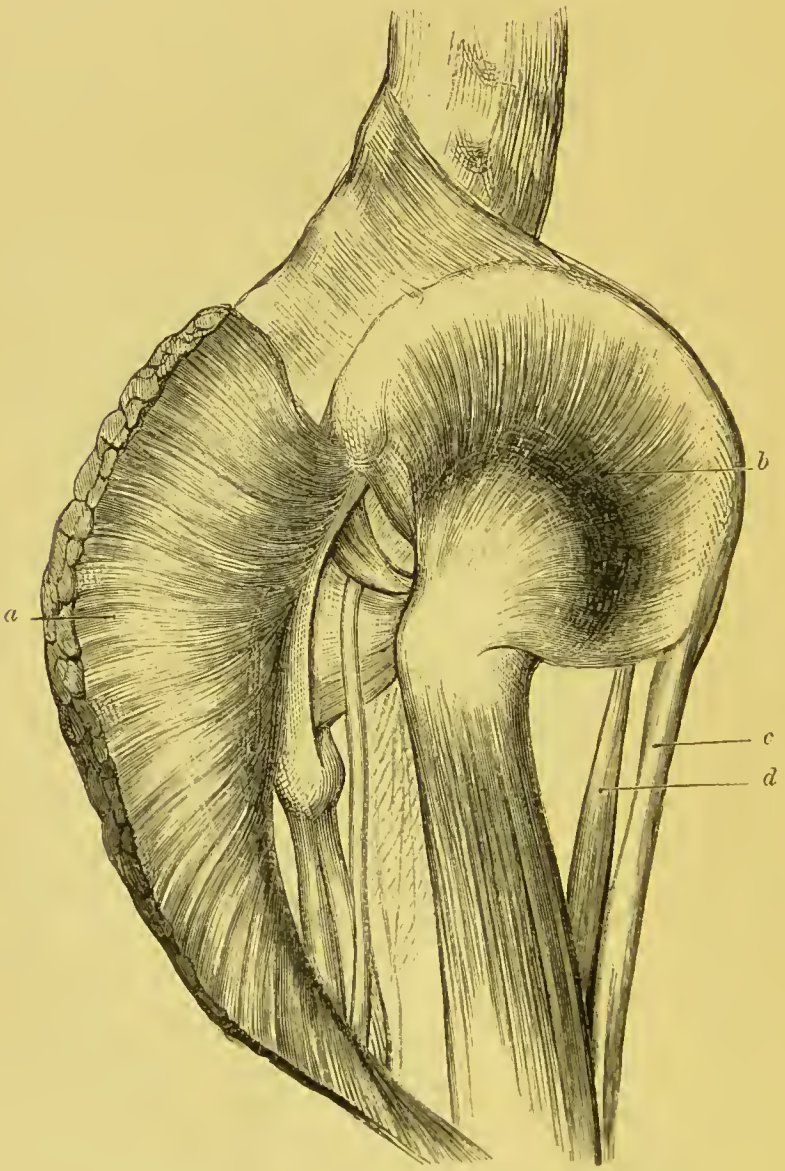

a Glut. max., *b* Glut. med., *c* Tensor fasc., *d* Rect. cruris.

Der regelmässig gespreitete Fächer des Glutaeus minimus hat seine normaliter fast senkrechte Lage vollständig eingebüsst und ist zu einer horizontal gelagerten Platte

geworden, welche die tiefe Schichte der musculären Kopfkappe bildet. Die mittlere Portion der Muskelplatte, welche durch den unterlagernden Kopf emporgestülpt wird, ist sogar noch etwas höher gelegen, als seine Insertionsfläche am

Fig. 19.

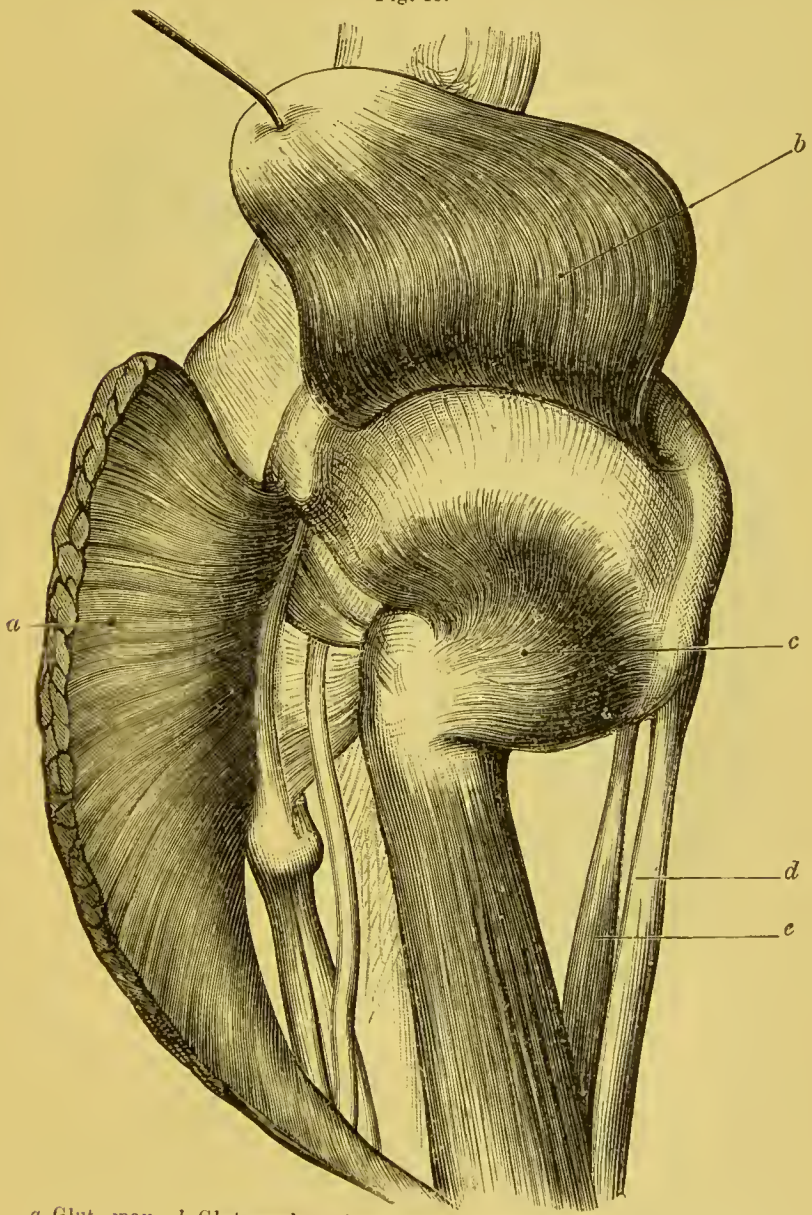

a Glut. max., *b* Glut. med., *c* Glut. min., *d* Tensor fasc., *e* Rect. cruris.

Darmbein (Fig. 19). Die Horizontallagerung der Muskelplatte ist besonders in der Ansicht von vorne oder von rückwärts in die Augen fallend.

Die Richtungsveränderungen der tiefst gelagerten Muskeln der pelvitrochanteren Gruppe sind ebenso einfach, als in die Augen fallend.

Fig. 20.

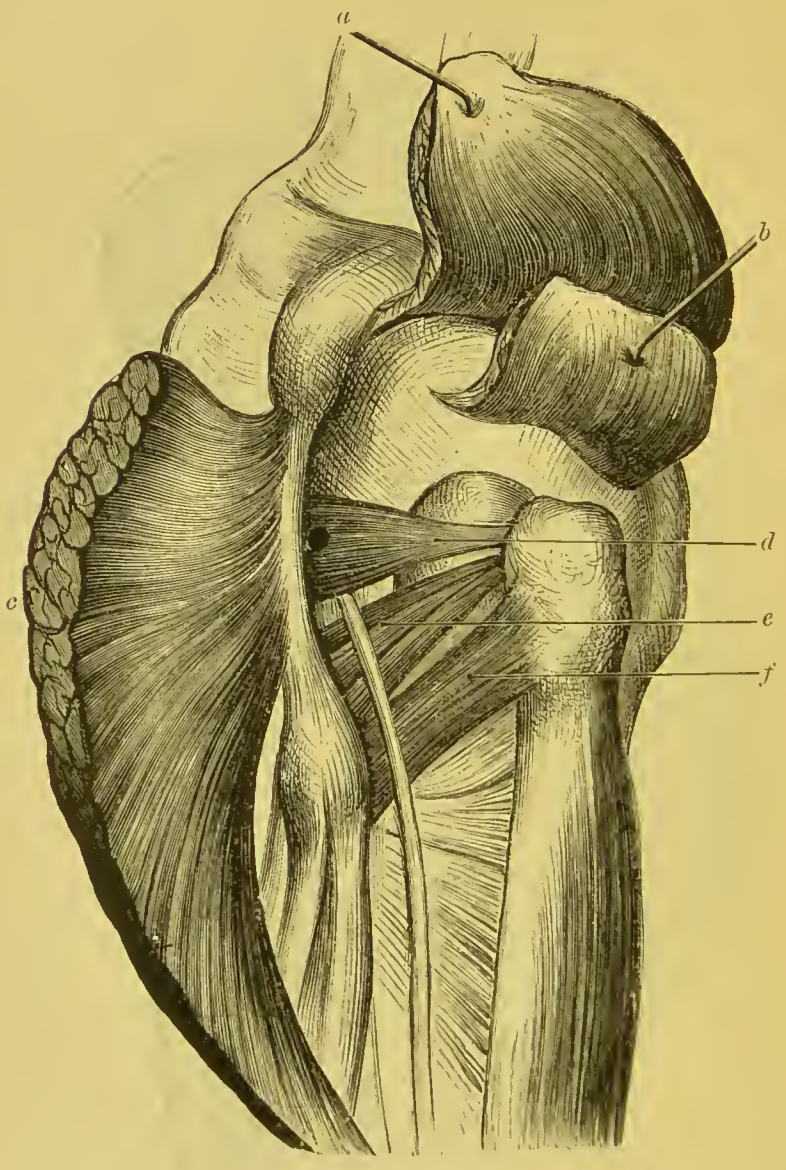

a Glut. med., *b* Glut. min., *c* Glut. max., *d* Pyriformis, *e* Obturat. int. gemelli. *f* Quadrat. femoris.

Die normaliter leicht absteigende Verlaufsrichtung des Pyriformis wird in Folge des Hochstandes seines peripheren Insertionspunktes zu einer horizontalen (Fig. 20 *d*), bei

starker Dislocation des Kopfes sogar zu einer scharf ansteigenden.

Eine hochgradige Richtungsveränderung erfahren die anderen tief gelegenen Muskeln der pelvitrochanteren Gruppe. Der Obturator internus mit den beiden Gemelli (Fig. 20 *e*), der Obturator externus sammt dem Quadratus femoris (Fig. 20 *f*) haben ihren normaliter horizontalen Verlauf aufgegeben und eine scharf nach aufwärts steigende Richtung angenommen, um die nach oben verlagerte Fossa trochanterica zu erreichen.

Interessante Lageveränderungen bietet der Ileopsoas (Fig. 21 *a*, vergl. auch Fig. 13 *f*, 14 *a*, 17 *c*): sein Muskelbauch gleitet an der vorderen Beckenwand nach aussen ab. (Aus der hieraus resultirenden Erweiterung der Lacuna vasorum wurde von älteren Beobachtern *(Vrolik)* eine Disposition der mit Luxation behafteten Individuen für Schenkelhernien abgeleitet.) Die zum Trochanter minor ziehende Endsehne erfährt durch die Dislocation dieses letzteren eine Richtungsveränderung nach aufwärts und rückwärts und bewirkt die oben besprochene Einschnürung des Kapselsackes. Da, wo der Muskel über die Kante der vorderen Beckenwand verläuft, gräbt er sich in derselben eine schon von *Dupuytren* beschriebene tiefe Gleitfurche aus. Durch Verknorpelung seiner Sehne *(Schreger)* und Bildung eines mächtigen Schleimbeutels kann schliesslich ein förmliches Gelenk von Röhrenform entstehen.

Bildlich genommen stellt der Ileopsoas ein straffes Seil vor, welches von der vorderen Fläche der Wirbelsäule zum dislocirten Trochanter minor gespannt ist und wie eine Tragschlinge das Becken von vorne unten her stützt. Die enorm gesteigerte Lendenlordose bei der angeborenen Hüftluxation möchte ich nicht nur auf die Rückverlagerung der Unterstützungspunkte des Beckens, sondern auch auf den Zug dieser mit dem Rumpfgewichte belasteten Tragschlinge des Ileopsoas an der vorderen Wirbelsäulenfläche zurückführen.

Wenn wir nach dieser Darstellung der Verlaufsrichtung der pelvitrochanteren Muskeln bei der congenitalen

Luxation nunmehr die Längenverhältnisse derselben etwas näher überlegen, so erinnern wir uns vorerst an den oben aufgestellten allgemeinen Satz, dass jene Muskeln oder Muskelfasern, deren Verlaufsriehtung mit der Versehiebungs-

Fig. 21.

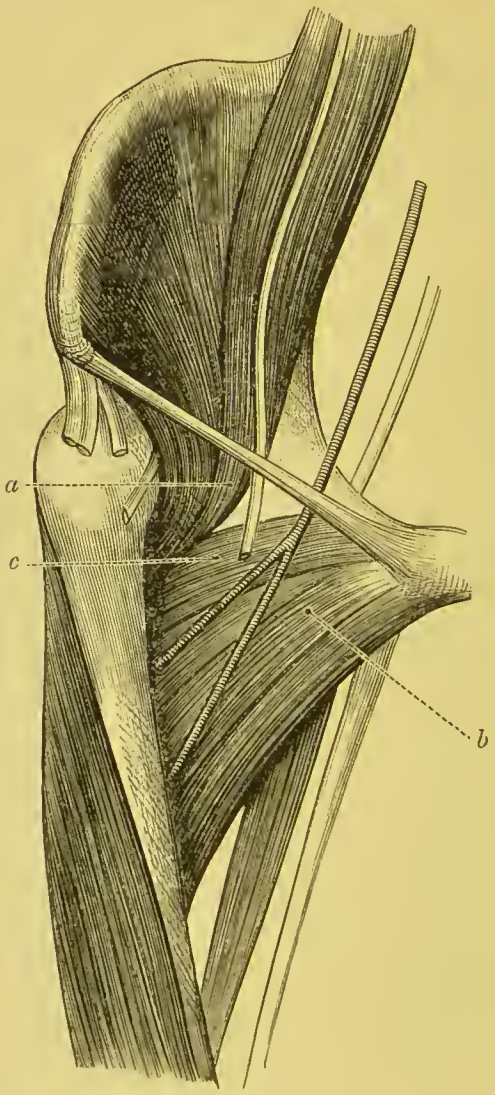

a Ileopsoas. *b* Adductor long., *c* Add. pect.

richtung des Schenkelkopfes übereinstimmt, zwar diese ihre normale Richtung beibehalten, aber durch die zunehmende Wanderung des Schenkelkopfes eine Annäherung ihrer Insertionspunkte und damit nothwendig eine nutritive Ver-

kürzung erleiden, während jene Muskeln oder Muskelfasern, welche mit der Verschiebungsrichtung des Schenkelkopfes Winkel bilden, bald eine Verkürzung, bald eine Verlängerung, immer aber Veränderungen ihrer Verlaufsrichtung erfahren.

In dem ganzen Fächersysteme der Glutäalmuskeln stimmen, wie schon bei der Darlegung der normalen Richtung der Muskelfasern erwähnt wurde, nur verhältnissmässig wenige Fasern bezüglich ihrer Richtung mit der Verschiebungsrichtung des Schenkelkopfes überein, und zwar nur die hinteren Antheile des Glutaeus medius und minimus, sowie die vordere Portion des Glutaeus maximus, also jene Portionen der drei Muskeln, welche sich gegenseitig decken.

Daher werden auch nur diese Antheile der Glutaei a priori einer nutritiven Verkürzung anheimfallen können. Thatsächlich muss der Glutaeus maximus zu den entschieden verkürzten Muskeln gezählt werden. An einem vorliegenden Luxationspräparat beträgt die Entfernung der Spina posterior superior von der höchsten Spitze des Trochanters 4 Cm. gegenüber $6^1/_2$ Cm. der gesunden Seite.

Ich habe indess schon oben auf die Ausnahmsstellung des Glutaeus maximus hingewiesen, welcher nach seiner Insertion eigentlich den pelvifemoralen Muskeln beizuzählen ist und in Folge seines Zusammenhanges mit der Fascia lata einer Entspannung durch Myotomie des Tensor fasciae latae zugänglich ist.

Was den Glutaeus medius und minimus anbelangt, so erweisen sich diese beiden Muskeln trotz des Uebereinstimmens der Richtung einzelner Faserportionen mit der Verschiebungsrichtung des Schenkelkopfes thatsächlich nicht verkürzt, sondern im Gegentheil verlängert. Die Entfernung der Spina anterior superior zur Spitze des grossen Trochanters beträgt an dem vorliegenden Präparate bei reponirtem Schenkelkopfe 4 Cm., bei Luxationsstellung desselben 5 Cm. In die zwischen den angedeuteten Punkten gezogene Linie fällt namentlich die vordere Portion des Glutaeus medius. Längs der Oberfläche des Muskels gemessen, beträgt die Entfernung des höchsten Punktes der halbkreisförmigen An-

satzlinie des Glutaeus minimus von der Spitze des grossen Trochanters bei Luxationsstellung des Schenkelkopfes 3·5 Cm., bei reponirtem Kopfe nur 2 Cm.

Diese der oben aufgestellten allgemeinen Regel widersprechende Thatsache ist auf zwei Umstände zurückzuführen. Zunächst darf man nicht übersehen, dass der luxirte Kopf aus der Pfanne gewissermassen emportaucht und hierdurch das klinische Symptom der Trochanter-Prominenz bedingt; dass er sodann auf der nach aussen ausladenden Fläche des Darmbeines nach oben wandert und der Trochanter demnach im Ganzen auch eine laterale Verschiebung erleidet. Dieses Moment muss einer durch die Verschiebung des Kopfes nach oben begünstigten Verkürzung der in der Verschiebungsrichtung desselben liegenden Fasern nothwendig entgegenarbeiten.

Viel wichtiger aber ist die Thatsache, dass die beiden Muskeln den aus der Tiefe emportauchenden Kopf überspannen, respective von demselben gerade entsprechend etwa der Mitte ihrer Fasern oft in einer Weise hervorgestülpt werden, dass diese mittlere Portion der Fasern höher zu liegen kommt, als die Insertionspunkte derselben. Die Muskelfasern können mit einem Worte nicht den kürzesten Weg zwischen ihren Insertionspunkten nehmen, sondern müssen gewissermassen den Umweg über den prominenten Schenkelkopf machen. Da die beiden Muskeln einen doppelschichtigen Ueberzug der fibrösen Kopfkappe bilden, so werden sie als musculäre Verstärkung der fibrösen Pfannenkuppe, genau so, wie diese selbst, einer bei jedem Schritte sich wiederholenden Zerrung ausgesetzt sein, welche eine nutritive Verkürzung unmöglich zulassen kann. Durch Verfettung, fibröse Degeneration und schliessliche Verschmelzung mit der Kopfkappe verliert übrigens der Glutaeus minimus endlich vollständig seinen Muskelcharakter.

Die tiefen pelvitrochanteren Muskeln kreuzen sich, wie erwähnt, mit der Verschiebungsrichtung des Schenkelkopfes nahezu unter einem rechten Winkel und erleiden nebst der beschriebenen Veränderung ihrer Verlaufsrichtung eine wesentliche Verlängerung, welche auch durch blosses Augenmass festgestellt werden kann.

Vom äusseren Rande des Ligamentum tuberoso sacrum zu seinem Insertionspunkte gemessen, beträgt die Länge des Obturator int. bei luxirtem Kopfe 3·5 Cm., bei Reposition desselben 2·5 Cm. Die Länge des Quadratus femoris beträgt bei luxirtem Kopfe 3 Cm., bei reponirtem Kopfe 2 Cm. Die Länge des Körpers des Pyriformis vom hinteren Rande der Incisura ischiad. major zur Fossa trochanterica beträgt bei luxirtem Kopfe 4·5 Cm., bei Reposition desselben nur 3·5 Cm. Der Obturator externus ist der Messung schwer zugänglich, gehört aber evidenterweise zu den am stärksten verlängerten Muskeln.

Die Thatsache der Verlängerung dieser Muskeln ist indess auch ohne directe Messung einleuchtend, da dieselben ja ganz im Sinne des Kapselschlauches und des Ligamentum teres die eigentlichen musculären Aufhängebänder des Rumpfes an dem oberen Femurende darstellen und einer dementsprechenden, und zwar vollkommen gleichgerichteten Zerrung ausgesetzt sind.

Was die Längenverhältnisse des Ileopsoas betrifft, so lehrt die oberflächlichste Betrachtung seines pathologischen Verlaufes, dass derselbe eine ganz beträchtliche Dehnung erfahren hat. Seine Sehne muss um die Distanz des normal situirten von dem dislocirten Trochanter minor verlängert worden sein. Wie schon angedeutet wurde, fungirt der Ileopsoas als musculäre Tragschlinge des Rumpfes, welche zwischen der vorderen Fläche der Lendenwirbelsäule (inclusive Fossa iliaca) und dem auf die Hinterfläche des Beckens dislocirten Troehanter minor ausgespannt ist. Auf dem tiefsten Punkte dieser Schlinge ruht die Rumpflast unter Vermittlung des vorderen Beckenringes, auf welchem eine tiefe Furche als Druckspur entsteht. Der kräftige Zug der von dem Rumpfgewichte gedehnten und verlängerten Muskelschleife an der Vorderfläche der Lendenwirbelsäule ist, wie schon erwähnt, mit eine Ursache der oft imponirend entwickelten Lordose der Lendenwirbelsäule.

Fassen wir das über die pathologischen Veränderungen der Längenverhältnisse der pelvitrochanteren Muskeln Gesagte

kurz zusammen, so können wir „negligendis neglectis“ den Satz aufstellen:

Die pelvitrochanteren Muskeln unterliegen in Folge der Dislocation des Schenkelkopfes bei der angeborenen Hüftluxation einer Verlängerung und können demnach unter keinen Umständen als Hindernisse der Herabholung des Kopfes betrachtet werden.

Uebrigens wurden schon von *Dupuytren* die pathologischen Verhältnisse der pelvitrochanteren Muskeln ebenso richtig als anschaulich beschrieben (Lecons oral. T. III, pag. 207): „Le petit fessier est distendue, comprimé, quelquefois détruit.“ Bezüglich des Ileopsoas heisst es: „Le bord antérieur de l'ilium présente aussi une singulière disposition, une ondulation très visible, lorsqu'on le regarde de face et même de profil. Elle est due à ce que le tendon des muscles iliaque et psoas réunis — — — se trouve remonté et dévié par l'ascension du fémur; à ce qu'alors ce tendon creuse plus profondément et change la direction de sa gouttière pubio-iliaque“ etc.

Auch bezüglich der pathologischen Verhältnisse aller anderen pelvitrochanteren Muskeln finden sich bei zahlreichen Autoren Angaben, welche den dargelegten thatsächlichen Verhältnissen vollkommen entsprechen.

Leider gerieth die Kenntniss der Myopathologie der angeborenen Hüftluxation wieder in vollkommene Vergessenheit und es machten sich in derselben die grössten Irrthümer breit.

So wurde von *Brodhurst* seinerzeit die offenbar nur auf den oberflächlichen äusseren Anschein basirte Behauptung aufgestellt, dass die pelvitrochanteren Muskeln sämmtlich in einer Weise verkürzt seien, dass sie als das wichtigste und wesentlichste Reductionshinderniss betrachtet werden müssten.

Auf diese irrige Behauptung gründete *Brodhurst* seine Methode der Reduction des Schenkelkopfes auf dem Wege der subcutanen Durchschneidung sämmtlicher am grossen Trochanter inserirender Muskeln.

Die *Brodhurst*'sche Lehre wurde von den späteren Autoren übernommen. Auch *Hoffa* hat die *Brodhurst*'sche Tradition adoptirt, erweiterte dieselbe jedoch zunächst insoferne, als er hervorhob, dass ausser den durch die pelvitrochanteren Muskeln gebotenen Reductionshindernissen auch noch die langen, mit der Schenkelachse parallel laufenden Muskeln als solche in Betracht zu ziehen seien. Ferner betonte *Hoffa* in weiterer Ausführung der *Brodhurst*'schen Lehre auch die Verkürzung des Ileopsoas, welche er von der dauernden Beugestellung des Hüftgelenkes abzuleiten suchte. *Hoffa* hat dabei übersehen, dass diese Beugestellung, wenn sie überhaupt besteht, keine active, sondern eine passive ist, und dass ihr Bestand, sowie ihre Zunahme als eine Folge der fortschreitenden Dislocation des Schenkelkopfes nothwendig mit einer „adäquaten" Verlängerung des Ileopsoas einhergehen muss. Auf dieser erweiterten *Brodhurst*'schen Lehre basirte *Hoffa* sein gegenüber dem *Brodhurst*'schen entsprechend vervollkommnetes Reductionsverfahren.

Uebergehen wir nun zur Untersuchung der pelvifemoralen Muskelgruppe, welche wesentlich einfachere Verhältnisse bietet. Es kommt hier eigentlich nur die Gruppe der Adductoren, also die fächerförmig gestaltete Muskelplatte des Adductor magnus und die demselben aufgelagerten Mm. adductor brevis, longus et pectineus in Anschlag.

Wenn man den Muskelfächer des normal situirten Adductor magnus mit Rücksicht auf die Anordnung und Richtung seiner Fasern betrachtet, so zeigt sich (Fig. 22), dass dieselben von der Fächerspitze aus (aufsteigender Sitzbein-, absteigender Schambeinast und Tuber isch.) radienartig fast die ganze Länge der Linea aspera femoris bestreichen. Die obersten Fasern sind demnach die kürzesten, liegen fast horizontal, bilden mit der Achse des Oberschenkels nahezu einen rechten Winkel und verhalten sich mithin vollkommen analog den Bündeln des Quadratus femoris. Je weiter nach abwärts, desto spitzer wird der Winkel, welchen die Fasern des Adductor magnus mit der Oberschenkelachse bilden, so dass die zu innerst gelegenen, zur Bildung der Endsehne

zusammentretenden Bündel als nahezu parallel mit der Aehse des Femur gelten können.

Aehnliche Verhältnisse bieten die oberfläehliehen Mm. adductor pectineus und longus, sowie der zwischen oberflächlicher und tiefer Adductorenschichte gelegene Adductor brevis; nur ist die Summe der Muskelfasern nicht zu einer einzigen Platte vereinigt.

Ein wesentlicher Unterschied wird indess dadurch begründet, dass die isolirten Adductorenportionen sich nicht längs der ganzen Diaphyse des Femur inseriren, sondern dass der Adductor longus etwa in der Mitte des Femur den tiefstgelegenen Insertionspunkt erreicht. Daher verlaufen auch die am weitesten herabreiehenden Fasern des Adductor longus nicht entfernt parallel zum Oberschenkel, sondern bilden mit demselben spitze Winkel. Der am oberen Drittel des Oberschenkels inserirende Adductor brevis bildet mit diesem schon einen grösseren spitzen Winkel. Die obersten Fasern des Pectineus endlich, welche knapp unterhalb des Trochanter minor inseriren, liegen viel weniger schief und bilden mit der Achse des Oberschenkels Winkel von 45° und darüber.

Fig. 22.

Von den pelvifemoralen Muskeln stimmt demnach nur die medialste Portion des Adductor magnus mit der Richtung des Oberschenkels überein und kann als parallel zur Verschiebungsrichtung des Schenkelkopfes gelten. Alle anderen Muskeln bilden kleinere oder grössere Winkel mit demselben und werden in Folge der Verschiebung des Femur nach oben ihre Richtung ändern müssen.

Betrachten wir nunmehr die Muskelplatte des Adductor magnus bei luxirtem Schenkelkopfe von rückwärts (Fig. 20), so zeigt sich der obere de norma horizontal gelagerte Rand derselben genau in derselben Weise scharf nach oben und aussen verlaufend, wie die tiefen pelvitrochanteren Muskeln und hat auch eine adäquate Verlängerung erlitten. Die weiter nach unten gelegenen Fasern der Muskelplatte bilden mit der Achse des Femur stumpfere Winkel als de norma. Die längsten, zu innerst gelegenen Fasern hingegen haben ihre Richtung nicht verändert, erscheinen aber bedeutend verkürzt. Die Distanz der Insertionspunkte dieser Portion des Muskels beträgt an dem Präparate bei Luxationsstellung des Kopfes 12 Cm. gegenüber 14 Cm. bei Reposition desselben. Es ergibt sich demnach, dass an einem und demselben Muskel einzelne Portionen einer Verlängerung, andere hinwieder einer Verkürzung unterliegen.

Ganz analoge Verhältnisse bieten die kurzen Adductoren. Der M. pectineus (Fig. 21 *c*) hat seine sanft nach aussen unten abfallende Richtung eingebüsst und ist zu einem horizontal liegenden, ja in entgegengesetzter Richtung nach oben aussen aufsteigenden Strange geworden, welcher in unmittelbarem Anschlusse an die Sehne des Ileopsoas (Fig. 21 *a*) der Vorderwand des Kapselschlauches angelagert ist und in der tiefsten Nische des subinguinalen Dreieckes seinem dislocirten Insertionspunkte zustrebt. Die Verlängerung, welche der Muskel durch die Dislocation des Schenkelkopfes erleidet, ist eine beträchtliche und beträgt in dem vorliegenden Falle mehr als 2 Cm.

Die Faserung des Adductor brevis und longus hat gleichfalls einen weniger steilen Verlauf (Fig. 21 *b*). Die Verkürzung des Adductor longus beträgt nur 1 Cm.

Als Resumé der Betrachtung der pelvifemoralen Muskeln ergibt sich demnach, dass nur die am unteren Ende der Femurdiaphyse inserirenden, medialsten Portionen des Adductor magnus, in geringerem Grade auch der Adductor longus durch die Dislocation des Femur eine Verkürzung erleiden müssen, während alle anderen Fasern der genannten Muskelgruppe eine thatsächliche Verlängerung erfahren.

Als dritte und letzte Gruppe haben wir nun noch die pelvicruralen Muskeln zu betrachten. Hierher gehört der Sartorius, der Tensor fasciae latae und Rectus cruris an der vorderen, der Gracilis an der inneren und die drei am Tuber ossis ischii inserirenden Muskeln (Semimembranosus. Semitendinosus und Biceps femoris), welche letzteren wir der Kürze halber als Tubermuskeln bezeichnen wollen, an der hinteren Seite des Oberschenkels (Fig. 22).

Alle diese Muskeln, namentlich der Rectus cruris und die beiden inneren Tubermuskeln sammt dem Gracilis können als mit der Richtung der Femurachse parallel angesehen werden. Nur der Biceps femoris kreuzt die Femurdiaphyse unter sehr spitzem Winkel. An den der Femurachse parallelen Muskeln muss die Verschiebungsgrösse des Schenkelkopfes als Verkürzung fast voll zum Ausdrucke gelangen.

Der Sartorius mit seinem langen Muskelbauch kommt als Reductionshinderniss nicht wesentlich in Betracht; er überbrückt als oberflächlichste Schichte die in Folge der Verlagerung des Schenkelkopfes abnorm vertiefte Leistengrube.

Am Tensor fasciae latae kommt fast die ganze Verschiebung des Schenkelkopfes nach oben als Verkürzung zum Ausdruck. Die Distanz der Spin. ant. sup. von der äusseren Seitenfläche des Kniegelenkes entsprechend dem oberen Rande der Patella beträgt an der Luxationsseite 20 Cm. gegenüber 18 Cm. der anderen Seite.

Nicht minder erleidet die Fascia lata eine entsprechende Verkürzung, welche häufig genug auch in einer auffallenden Verdickung zum Ausdruck kommt. Von der Seite und etwas von vorne gesehen schliesst der Körper des Tensor fasciae

latae mit dem vorderen Rande des Glutaeus medius und mit der Achse des Oberschenkels ein Dreieck ein (Fig 18, 19), dessen Höhe als Mass der Dislocation des Trochanters nach aussen gelten kann.

Der Rectus cruris ist ausser topographische Beziehung zum Schenkelkopf getreten und überbrückt frei die vordere Wand der Hüftgelenkskapsel (Fig. 18 *d*, 19 *e*). Seine Länge von der Spin. ant. inf. zum oberen Rande der Patella gemessen beträgt in unserem Präparate 15·5 Cm. gegenüber 17·5 bei reponirtem Kopfe.

Die Tubermuskeln haben ihren normalen Verlauf und ihre normale Topographie vollkommen beibehalten, zeigen aber eine bedeutende Verkürzung. Die Länge des Biceps femoris beträgt an der Luxationsseite 13·5 Cm. gegen 15·5 bei reponirtem Kopfe. Semimembranosus und Semitendinosus haben gleichfalls eine 2 Cm. betragende Verkürzung erlitten.

Der obere Kopfpol steht am vorliegenden Präparate fast 3 Cm. oberhalb des oberen Pfannenrandes und diese Entfernung stellt das Mass der Dislocation desselben vor. Man hätte also erwarten sollen, dass auch die Verkürzung wenigstens der inneren Tubermuskeln ebenso viel betragen würde. Es steht jedoch zu bemerken, dass der obere Rand des Pfannengrübchens nach unten zu umgelegt und dadurch etwas herabgedrückt erscheint, so dass die Entfernung desselben vom oberen Pol des Kopfes etwas vergrössert ist.

Die Länge des Gracilis, der hier wie in der Norm den innersten Contour des Oberschenkels bildet, differirt auf beiden Seiten um 2 Cm.

Es ergibt sich demnach aus der Betrachtung der pelvicruralen Muskelgruppe die Thatsache einer der Verschiebungsgrösse des Schenkelkopfes adäquaten Verkürzung derselben, durch welche der Herabholung des dislocirten Schenkelkopfes das wesentlichste Hinderniss geboten wird.

Aus den Insertionsverhältnissen der pelvicruralen Muskeln erklärt es sich, dass das durch ihre nutritive Verkürzung gebotene Reductionshinderniss durch die Beugestellung des Oberschenkels vermindert werden kann, eine

Thatsache, welche in der Praxis wiederholt Berücksichtigung gefunden hat.

Das zusammenfassende Schlussresultat aus dem Studium der Längenverhältnisse der Museulatur bei congenitaler Hüftverrenkung lautet demnach: 1. Sämmtliche pelvicrurale Muskeln sind entsprechend verkürzt und bilden das wichtigste Reduetionshinderniss. 2. Die medialsten Portionen der pelvifemoralen Muskeln sind verkürzt und kommen als Reductionshinderniss ebenfalls in Betracht. 3. Die pelvitrochanteren Muskeln sind verlängert und setzen der Herabholung des Schenkelkopfes keinen Widerstand entgegen.

Auf diese anatomischen Thatsachen habe ich mein von dem *Hoffa*'schen in wesentlichen Punkten abweichendes Reductionsverfahren basirt.

Wenn wir den Ernährungszustand der Musculatur bei der congenitalen Hüftluxation in's Auge fassen, so fällt auf, dass derselbe namentlich bei älteren Individuen in einer ganz beträchtlichen Weise herabgesetzt ist; in ganz besonderem Masse gilt dies von der Glutäalmusculatur, welche blass, in der Faserung verschwommen, verfettet, ja fibrös entartet angetroffen wird.

Diese auffallende Atrophie der Gesässmuskeln hat *Verneuil* zu der Annahme verleitet, dass es sich um Paralyse derselben handle und dass die sogenannte congenitale nichts weiter als eine paralytische Verrenkung sei.

Die Atrophie der Glutäalmuskeln ist indess lediglich eine Folge der geänderten Function, respective der Functionsbehinderung derselben. Sowohl die oberflächlichen, als auch die tiefen Gesässmuskeln können ihrer Aufgabe als Bewegungsgeber des Oberschenkels gegen das Becken nur mehr in beschränkter Weise gerecht werden, da sie in erster Linie als Tragbänder des Rumpfes dienen und als solche ununterbrochen den Zerrungen durch das Körpergewicht ausgesetzt sind.

Auch die übrigen Muskeln zeigen eine leichte Atrophie als Ausdruck ihrer herabgesesetzten Functionsleistung. Nicht nur der Ober-, sondern auch der Unterschenkel bleibt in seiner Circumferenz gegenüber jenem der gesunden Seite

etwas zurück. Dieser Unterschied muss um so auffallender werden, als das gesunde Bein zu gesteigerten Leistungen herangezogen wird, und in seiner Musculatur hypertrophirt.

Pravaz hat die Erscheinungen der Atrophie an den Muskeln in wenig glücklicher Weise auf einen Mangel in der Ernährung zurückführen wollen, da die Arterien in Folge ihres gewundenen Verlaufes und ihrer Längenschrumpfung eine Verengerung ihres Lumens erfahren (!). Von *Carnochan* wurde eine leichte Hypertrophie der Adductoren behauptet. Vielleicht hat die mächtige Anspannung derselben bei Abductionsversuchen doppelseitig luxirter Hüftgelenke Veranlassung zu dieser Meinung gegeben.

Selbstverständlich werden die grossen Gefässe und Nerven, deren Richtung ja mit dem Verlaufe des Schenkelschaftes übereinstimmt, ebenfalls einer Verkürzung durch Schrumpfung anheimfallen. Die elastischen Gefässrohre bequemen sich den stärksten Verlängerungen des Beines gelegentlich der Reposition der Verrenkung ohne irgend welche Schwierigkeit an. Ganz anders steht es mit den Nerven, namentlich mit dem Ischiadicus. Eine stärkere Verkürzung desselben kann nur unter ganz besonderen Vorsichtsmassregeln auf dem Wege methodischer, langsamer Dehnung ohne Schädigung seiner Function behoben werden, wovon später noch die Rede sein wird.

Beckenveränderungen.

Im Allgemeinen sind die Veränderungen des Luxationsbeckens, namentlich mit Rücksicht auf die Ziele der Therapie, von untergeordneter praktischer Bedeutung.

Das Becken mit doppelseitiger Luxation zeigt namentlich beim Erwachsenen eine mehr weniger ausgeprägte Atrophie; besonders die Darmbeine sind kleiner als gewöhnlich. Die unteren Lendenwirbel ragen in Folge der hochgradigen Lordose weiter nach vorne und das Lendenkreuzbeingelenk ist durch eine besondere Beweglichkeit ausgezeichnet. Das stärker gehöhlte Kreuzbein ist tief in das Becken hineingetreten, so dass die quere Spannung eine enorm grosse ist und das Becken von vorne nach hinten abgeplattet er-

scheint (*Schröder*, Lehrbuch der Geburtshilfe, 1874). Die geraden Beckendurchmesser sind im Allgemeinen etwas verengt, die queren Durchmesser hingegen, namentlich jener des Beckenausganges, sehr beträchtlich erweitert. Durch Steilstellung der Darmbeinschaufeln erscheint die Concavität der Fossa iliaca interna vermehrt, wogegen die Fossa iliaca externa sich convex gestaltet. Die Steilstellung der Darmbeinschaufeln hat auch zur Folge, dass die Spinae anteriores in dieselbe verticale Ebene übereinander zu liegen kommen. Nach *Vrolik* wird das Becken in Folge der stärkeren Aufrichtung der Darmbeinflügel einem oben und unten gleich umfangreichen Cylinder ähnlich und die Trennungslinie zwischen dem grossen und kleinen Becken verwischt sich soweit, dass fast kein Unterschied in der Räumlichkeit zwischen beiden vorhanden ist.

Die Erweiterung des queren Durchmessers des Beckenausganges ist durch die Aussenwendung (Eversion) der Sitzbeinhöcker bedingt. Hiedurch wird der Arcus pubicus ausserordentlich flach, die Scham- und Sitzbeinäste verlaufen fast horizontal und auch das Foramen ovale ist mit seinem längeren Durchmesser fast quer gerichtet. Die Eversion der Sitzbeine wurde seit jeher von dem nach aussen gerichteten Zuge der fibrösen und musculären Aufhängebänder des Rumpfes am oberen Femurende abgeleitet (Kapselschlauch, Ligamentum teres, kurze, tiefe pelvitrochantere Muskeln).

Für die Aufrichtung der Darmbeinschaufeln wurde mit Vorliebe der von den dislocirten Schenkelköpfen gegen die Aussenfläche des Beckens ausgeübte Druck verantwortlich gemacht *(Hyrtl)*. Plausibler scheint die schon von *Vrolik* gegebene Erklärung zu sein, nach welcher der Zug der von dem Körpergewichte stark gedehnten Musculi iliaci an den Darmbeinkämmen die besprochene Stellungsveränderung derselben herbeiführt.

Man sieht hieraus, welche Wichtigkeit schon die älteren Anatomen der Zugwirkung der gedehnten pelvitrochanteren Muskeln auf die Umgestaltungen des Beckens zugeschrieben haben. Diese Dehnung der betreffenden Musculatur musste nothwendig mit einer Verlängerung derselben einhergehen.

Die Würdigung dieser von *Vrolik* so klar dargelegten Verhältnisse hätte *Brodhurst* vor dem Irrthum bewahren müssen, eine Verkürzung der pelvitrochanteren Muskeln anzunehmen.

Die Abplattung des Beckens wurde von *Schröder* auf den Umstand zurückgeführt, dass die mit Luxation behafteten Kinder gehindert seien, reehtzeitig laufen zu lernen; „in Folge dessen sitzen sie die ersten Lebensjahre hindurch und es bildet sich, da der normale Seitendruck der Femora fehlt, eine stärkere Abplattung des Beckens aus".

Diese Erklärung dürfte wohl kaum zutreffend sein, und es scheint mir viel plausibler, die Plattheit des Beckens auf den pathologischen Muskelzug zurückzuführen, welchem dasselbe beim Stehen und Gehen ausgesetzt ist. Bei der starken Neigung des Luxationsbeckens erleidet die Vorderkante desselben, da wo sie auf der Tragschlinge des Ileopsoas reitet, einen in sagittaler Richtung wirkenden Druck, dessen Grösse aus der Tiefe der Gleitfurche des Muskels zu ermessen ist. Aus dieser sagittalen Druckwirkung lässt sich die Plattheit des Beckens ungezwungen erklären.

Bei einseitiger Luxation beschränken sich die besproehenen Veränderungen auf die kranke Seite und das Becken wird asymmetrisch schräg verengt. Der Kreuzbeinflügel der luxirten Seite ist verschmälert und das Becken in der Richtung des schrägen Durchmessers der gesunden Seite comprimirt. In geburtshilflicher Beziehung scheinen die durch die Luxation bewirkten Beckenveränderungen nur in Ausnahmsfällen von Bedeutung zu sein.

Krukenberg fand bei einem neugeborenen männlichen Hemicephalen typische Veränderungen des Beckens und spricht die Meinung aus, dass ein Druck der Eihüllen gegen den wachsenden Fötus gleichzeitig mit der Hüftluxation auch die schräge Versehiebung des Beckens bewirke, dass also beim Fötus die Beckenungleichheit nicht als eine Folge der Luxation aufzufassen sei.

III. Symptome der einseitigen Verrenkung.

Die klinischen Symptome der congenitalen Luxation verstehen sich unschwer aus der pathologischen Topographie der Gelenksconstituentien.

Wir wollen zunächst die äussere Form der Hüftgelenksgegend der betreffenden Extremität, sodann den Einfluss der Lageveränderung der Gelenkskörper zu einander auf die Gestaltung des ganzen Rumpfes betrachten und hieran eine Schilderung der Function des pathologischen Gelenkes knüpfen.

Es sei zunächst eine einseitige Luxation vorausgesetzt. Betrachtet man den völlig entkleideten Patienten von rückwärts, so fällt vor Allem die Flachheit der kranken Gesässhälfte auf. Bei Visirung aus der Vogelperspective bildet die normale Gesässwange einen scharf gerundeten, prallen, nach rückwärts prominenten Wulst, welcher seitlich in die flache Trochantergegend übergeht. Diese charakteristisch contourirte Wölbung ist auf der kranken Seite verstrichen, ja unter Umständen so sehr verflacht, dass förmlich der Eindruck einer Concavität hervorgerufen wird. Zur Verstärkung dieses Eindruckes trägt die durch Lateralverschiebung des Trochanters bedingte Verbreiterung der flachen Gesässhälfte bei. Bei der Betastung erweist sich dieselbe weniger prall oder sogar schlapp. Die Palpation der beiderseitigen Trochanterspitzen ergibt, dass die Distanz derselben von der Crista ilium an der kranken Seite weit geringer ist, als an der gesunden. Der Trochanter ist manchmal auffallend seitlich prominent und bildet dann einen Vorsprung, welcher den Eindruck einer hohen Hüfte hervorruft. Doch ist dies

durchaus keine unumstössliche Regel. Häufig genug ragt der Trochanter kaum merklich vor, besonders wenn das Bein in starker Auswärtsrollung fungirt, wodurch die seitliche Prominenz des Rollhügels nach rückwärts verlagert wird, oder wenn die mediale Ausladung des oberen Femurendes beträchtlich reducirt ist.

Eine besondere Würdigung verlangt die Glutäalfalte bezüglich ihrer Tiefe, ihres Standes und ihrer Richtung.

In Folge der Hinaufschiebung des Schenkels erscheint die Falte häufig tiefer und schmäler, so dass ihre Wände zur Berührung kommen und ihr Grund erst nach Auseinanderfaltung der Haut sichtbar wird. Ihre normale untere Convexität erscheint flach gezogen und ihre Breitenausdehnung dementsprechend vergrössert. Die laterale Partie der Falte nimmt eine leicht aufsteigende Richtung an. Diese Streckung der Glutäalfalte wird durch die Horizontallagerung (vgl. Anat., pag. 50) des Glutaeus max. bedingt, durch dessen unteren Rand die Lage und Richtung der Falte bestimmt wird. Da die periphere Insertion dieses Muskels am Femur mit demselben eine Verschiebung nach oben erfährt, so muss der laterale Antheil der Glutäalfalte eine aufsteigende Richtung zeigen. Absolut genommen muss demnach die Glutäalfalte bei Horizontallage des queren Beckendurchmessers, namentlich in ihrem lateralen Abschnitte, an der kranken Seite einen höheren Stand aufweisen.

Unterlegt man die krankseitige Fusssohle so weit, dass die Darmbeinkämme beiderseits in gleicher Höhe stehen, so kommt der absolute Hochstand der Glutäalfalte an der luxirten Seite zum klinischen Ausdrucke. Mit Beziehung auf den Stand der gesundseitigen Glutäalfalte ist der (relative) Stand der genannten Falte an der kranken Seite ein verschiedener.

In der Regel steht die Glutäalfalte der kranken Seite tiefer; sie kann aber auch gleich hoch und selbst höher stehen, als jene der gesunden Seite.

Diese Verschiedenheit ist abhängig von der Art und Weise, in welcher der Patient die Verkürzung des luxirten Beines verarbeitet. Ist dieselbe gering, so genügt eine leichte

Senkung des Beckens nach der verkürzten Seite zum Ausgleich. Hieraus resultirt, wie es in der Regel zutrifft, der tiefere Stand der Falte an der luxirten Seite.

Es stehen dem Patienten aber auch noch andere Wege offen, die Verkürzung auszugleichen. Sehr beliebt ist beispielsweise die Recurvation des gesundseitigen Kniegelenkes. Dadurch wird die Glutäalfalte derselben Seite gesenkt, so dass beide Falten in gleiche Höhe zu liegen kommen.

Das gewöhnlichste Auskunftsmittel, die Verkürzung zu verarbeiten, ist bekanntlich eine leichte Plantarflexion des Fusses. Durch eine geringe Equinusstellung desselben wird die Glutäalfalte der luxirten Seite auf die Höhe der gegenständigen Falte gebracht.

Es ist eine interessante Thatsache, dass eine ganz leichte Spitzfusshaltung bei den Patienten nicht beliebt ist, sondern dass der Fuss, namentlich beim Gehen, in weit höherem Grade in Equinusstellung gebracht wird, als dies zum Ausgleich der Verkürzung nothwendig wäre. Es hängt dies offenbar damit zusammen, dass zur Fixirung des geringgradigen Spitzfusses eine weit grössere Muskelanstrengung gehört und dass namentlich die Wadenmuskeln dabei einer weit grösseren Zerrung ausgesetzt werden, als wenn der Fuss in hochgradiger Spitzfussstellung gehalten wird. Unter diesen Umständen wird die Glutäalfalte der luxirten Seite gegenüber jener der gesunden offenbar einen mehr weniger beträchtlichen Hochstand aufweisen müssen.

Der Ausgleich grösserer Verkürzungen wird namentlich beim Stehen häufig durch eine Beugung des gesundseitigen Kniegelenkes bewerkstelligt. Das luxirte Bein fungirt dann als Standbein (vgl. Fig. 23). Unter diesen Umständen steht die Glutäalfalte der Luxationsseite sehr beträchtlich höher als jene der gesunden. Bei sehr hochgradigen Verkürzungen habe ich beobachtet, dass auch während des Gehens das gesunde Bein im Kniegelenk flectirt gehalten wurde. Der Stand der Glutäalfalte wird also immer im Zusammenhalt mit der Art und Weise betrachtet werden müssen, in welcher die vorhandene Verkürzung von dem Patienten verarbeitet wird.

In der Ansicht von vorne drängt sich folgende Veränderung der Gelenksgegend auf: Während der Seitencontour des Beckens bei normalem Hüftgelenk knapp unterhalb der Crista ilei eine leichte Einschnürung zeigt (jene

Fig. 23.



seichte Depression zwischen Darmbeinkamm und Trochanterprominenz, in welcher eventuell ein Bracherium oder ein sonstiger Beckengürtel lagert), fehlt diese flache Einsenkung des Contours an der luxirten Seite, ja es findet sich im Gegentheile an ihrer Stelle eine Vorbauchung (Fig. 24), da

die Weichtheile zwischen Darmbeinkamm und Trochanterspitze in Folge des Hinaufrückens dieses letzteren nach aussen gehoben worden.

Der Trochanter selbst springt, wie schon erwähnt, in vielen Fällen mächtig nach der Seite vor. In der Inguinalfalte

Fig. 24.

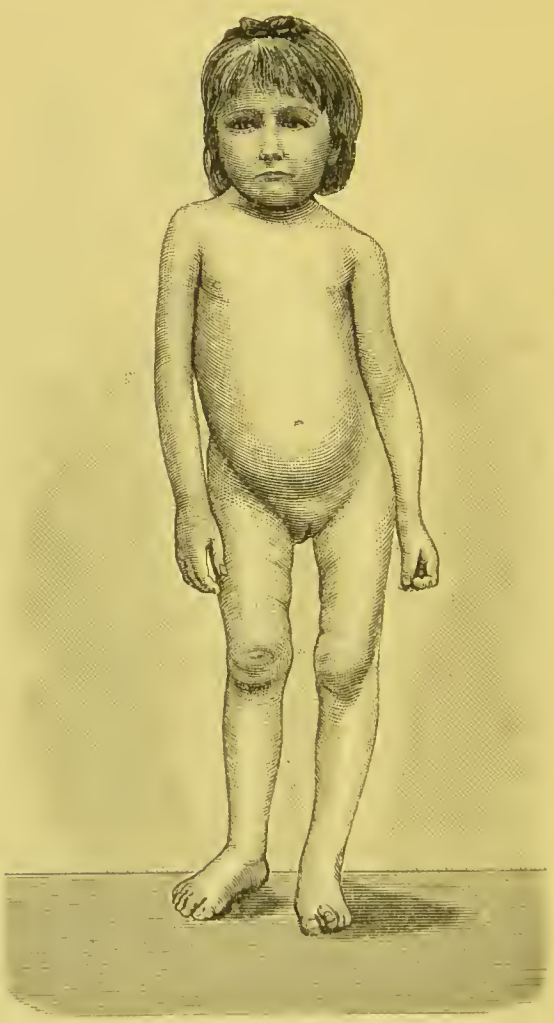

Rechtsseitige Luxation.

vermisst die tastende Hand die harte Resistenz des Kopfes an normaler Stelle und findet dieselbe weiter nach aussen verlagert.

In der Seitenansicht zeigt die Gelenksgegend dem Auge keine wesentlichen Veränderungen. Die Palpation lässt die Annäherung der Trochanterspitze an die Crista ilei erkennen.

Betrachtet man hingegen in Seitenansicht die Stellung des Beckens und des Beines im Zusammenhalte, so fällt auf, dass die Beckenhälfte der luxirten Seite stärker nach vorne gerollt, also stärker geneigt ist. Im Vereine mit der Rückverlagerung des Oberschenkels bedingt dies eine merkliche Vertiefung der Leistenbeuge. Aus der Verlagerung des Schenkels aus der Mitte abstrahirte *Malgaigne* (wohl mehr theoretisch) bei Mädchen eine Verziehung des Scheidenrandes der leidenden Seite nach oben und aussen.

Je nach der Verarbeitung der Beinverkürzung (vgl. oben) steht die äussere Schamlippe der luxirten Seite bald tiefer (Fig. 24), bald höher, als die andere.

Während der aufrechten Körperhaltung befindet sich das luxirte Hüftgelenk in Folge der einseitigen stärkeren Beckenneigung in permanenter Beugestellung, welche indess selten höhere Grade erreicht und umso geringer ist, je weniger der luxirte Schenkelkopf auf seinem Wege naeh aufwärts gleichzeitig auch nach rückwärts verlagert wurde. Auf alle Fälle ist die Beckenneigung bei der einseitigen Luxation ungleich geringer als bei doppelseitiger Verrenkung.

Die Ursache der einseitig stärkeren Beekenneigung ist in dem Umstande zu erblicken, dass das Becken an einem weiter rückwärts von der Pfanne gelegenen Punkte von dem Oberschenkel unterstützt wird und somit nach vorne gewissermassen überhängen muss. Da die unteren Lendenwirbel an der Drehung des Kreuzbeines um dessen Querachse theilnehmen und der lumbo-dorsale Abschnitt der Wirbelsäule aus equilibristischen Gründen zu einer Rückwärtsbewegung gezwungen wird, so erklärt sich hieraus die auch der einseitigen Luxation zukommende Verstärkung der Lendenlordose und die einseitig stärkere Protrusion des Bauches (Fig. 24), welche zur Vertiefung der gleichseitigen Leistenbeuge ein Weiteres beiträgt. Der Oberrumpf wird von den Kindern in der Regel gut aufgerichtet gehalten.

Die Beckensenkung ist eine Folge der Dislocation des Trochanters, respective des Schenkelkopfes nach oben. Verständlicher wird dieses Verhältniss, wenn man sich vorstellt, dass die betreffende Beckenhälfte, welche ihre Unterstützung

in der Pfanne verloren hat, sieh an, respective neben dem luxirten Sehenkelkopf nach abwärts senkt.

Hierdurch werden naturnothwendig seitliche Abweichungen der Wirbelsäule bedingt, welche indess keineswegs so uniform sind, wie sich aus der *Krönlein*'sehen Besehreibung (l. c. pag. 101) zu ergeben seheint: „bei einseitiger Luxation ist im Gehen und Stehen das Becken stärker vornüber geneigt und die Lendenwirbelsäule stark skoliotisch-lordotisch gekrümmt, so zwar, dass die Convexität der seitlichen Krümmung nach der kranken Seite sieht".

Diese Verhältnisse sind vielmehr ziemlich complicirt und variabel und erfordern eine gesonderte Betrachtung.

Soferne die congenitale Hüftluxation mit einer Beinverkürzung einhergeht, bedingt sie eine statische Skoliose, deren Lendenconvexität nach Seite des verkürzten Beines gerichtet ist. Man würde jedoch sehr irren, diesen Befund als einen constanten vorauszusetzen. Die Beobachtung zeigt vielmehr, dass nur in vereinzelten Ausnahmsfällen thatsächlich eine Skoliose zur Entwicklung kommt, deren Lendenconvexität nach Seite des luxirten Beines gerichtet ist. Weitaus in den meisten Fällen zeigt sich ganz im Gegentheile, dass der lumbale oder dorsolumbale Abschnitt der Wirbelsäule nach Seite des gesunden Beines convex ausgebogen ist. Es liegen also entgegengesetzte Verhältnisse vor, als man zu abstrahiren geneigt wäre. Dieselben werden dem Verständnisse näher gebraeht, wenn man von der Statik des Standes absieht und die Lageveränderungen der Wirbelsäule während des Ganges näher in's Auge fasst.

Betrachtet man den entblössten Rücken eines Menschen unter der Voraussetzung des normalen Ganges, so gewahrt man eine mit jedem Schritte wechselnde Anschwellung der Längsbäuche der Rumpfstrecker zu beiden Seiten der Dornfortsatzlinie. Beim Auftreten auf den rechten Fuss wird man den linken, beim Auftreten auf den linken Fuss den rechten Bauch anschwellen sehen. Dabei stellt sich die lumbale Dornfortsatzlinie beim Auftreten auf den rechten Fuss linksconvex, beim Auftreten auf den linken Fuss rechtsconvex ein. Die Musculatur geräth also an der jeweiligen

Convexität der Lendenwirbelsäule in active Contraction. Der Wechsel geschieht mit blitzartiger Schnelligkeit. Man kann sich über diese Verhältnisse auch an seiner eigenen Person leicht informiren, wenn man bei langsamen Schritten die Hände in die Lenden stemmt und mit den beiden Daumen das wechselnde Spiel der Contractionen des Erector trunci controlirt.

Die nach Seite des Spielbeines convexen Ausschläge der Lendenwirbelsäule entspringen offenbar einer equilibristischen Nothwendigkeit. So lange das Becken beim Gehen nur in der Pfanne des Standbeines, also ganz lateral, am Ende seines Querdurchmessers unterstützt ist, wird trotz der Fixation desselben gegen den Oberschenkel durch die gleichzeitige Action der Beckenbeinmuskeln dennoch eine leichte Senkung der nicht unterstützten Beckenhälfte nach Seite des Spielbeines eintreten müssen, wodurch der convexe Ausschlag der Lendenwirbelsäule nach dieser Seite eingeleitet wird. Durch die Action der convexseitigen Musculatur wird dieser Ausschlag gehemmt, respective regulirt.

Es kommt aber noch ein anderes, wichtiges Moment in Betracht: die Unterstützung des Rumpfes in der Pfanne des Standbeines, also am lateralen Ende des Beckens, erfordert die Verlagerung des Schwerpunktes des Rumpfes in die Unterstützungsfläche des Standbeines. Dies geschieht durch eine leichte Lateralverschiebung des Rumpfes nach Seite des tragenden Beines unter mässiger Ausbiegung der Lendenwirbelsäule mit gegen das Spielbein gerichteter Convexität.

Diese seitlichen Ausschläge der Wirbelsäule beim normalen Gange sind beim Vorhandensein einer Hüftluxation in gleicher Weise zu beobachten, aber in ihren Excursionen beträchtlich gesteigert. Beim Auftreten auf das luxirte Bein schlägt die Lendenwirbelsäule blitzartig schnell einen nach der anderen Seite convexen, weit ausladenden Bogen. Diese Steigerung der seitlichen Excursion der Wirbelsäule bei bestehender Hüftluxation lässt sich aus folgenden Momenten erklären: zunächst wird das Becken durch das luxirte, obere Femurende an einem weiter lateral gelegenen Punkte unterstützt, als dies für normale Verhältnisse zutrifft, denn der Kopf hat die Tiefe der Pfanne

verlassen und gleitet an der schrägen Fläche des Darmbeines nach aussen oben. Die Unterstützung des Beckens durch das luxirte Standbein ist also gewissermassen eine labilere, der Senkungsausschlag der nicht unterstützten Beckenhälfte nach Seite des Spielbeines wird deshalb ein grösserer werden und die seitliche Excursion der Lendenwirbelsäule muss dementsprechend zunehmen. Ausserdem wird die Verlegung des Rumpfschwerpunktes in die Unterstützungsfläche des luxirten Standbeines gleichfalls einen grösseren Ausschlag der Wirbelsäule nothwendig machen. Zu alledem kommt noch, dass die Beinbeckenmusculatur, welche beim Auftreten auf das luxirte Bein das Becken gegen den Oberschenkel feststellt, unter abnormen Verhältnissen fungirt, da die Insertionspunkte der einzelnen Muskeln beträchtliche Verschiebungen gegeneinander erfahren haben.

Es ist nun nicht zu verwundern, dass bei vorhandener einseitiger Hüftluxation die ungleich starken Ausschläge der Wirbelsäule nach der einen und der anderen Seite allmälig zu bleibenden Veränderungen ihrer Form Veranlassung geben. Es fixirt sich nämlich ganz allmälig der nach Seite des gesunden Beines convexe Bogen der Lendenwirbelsäule und es entsteht demnach bei der einseitigen Hüftluxation primär eine lumbale oder dorsolumbale contralateral convexe Skoliose, welche sich in ersterem Falle auch mit einer nach Seite des luxirten Beines convexen Abweichung des Dorsalsegmentes combiniren kann. Es ist sehr häufig zu beobachten, dass die durch die dorsale Skoliose gesetzten Knochenveränderungen jene der primären Lendenskoliose bedeutend überwiegen.

Wir sehen also, dass nicht die statischen Verhältnisse beim Stehen, sondern vielmehr jene beim Gehen für die Richtung der Skoliose ausschlaggebend sind. Die statische Skoliose des Standes wendet ihre Convexität unter Voraussetzung der Senkung der krankseitigen Beckenhälfte bei plantigradem Aufsetzen des luxirten Beines nach Seite dieses letzteren und fixirt sich nur ausnahmsweise; die Skoliose des Ganges hingegen kehrt ihre Lendenconvexität nach Seite des gesunden Beines.

Beim Bestehen einer beiderseitigen Hüftluxation kann die consecutive Skoliose häufig vollständig fehlen. Die Excursionen der Wirbelsäule beim Gehen sind in diesem Falle wohl in ihrer Grösse gesteigert, die Lendenwirbelsäule krümmt sich blitzartig schnell aus einem scharfen Bogen in den entgegengesetzten anderen. Diese Ausschläge aber sind untereinander gleich gross, nehmen also die Wirbelsäule nach beiden Seiten gleichmässig in Anspruch; es entsteht eine grosse Mobilität des lumbodorsalen Segmentes, aber keine Skoliose desselben. Im Falle einer ungleich weit gediehenen Dislocation der Schenkelköpfe gestalten sich die seitlichen Excursionen der Wirbelsäule beim Gehen ebenfalls asymmetrisch und geben zur Entstehung einer Skoliose Veranlassung, deren primäre Lendenkrümmung nach Seite des weniger dislocirten Hüftgelenkes convex ist.

In der Regel erreichen die im Gefolge der angeborenen Hüftluxation auftretenden Skoliosen keinen sehr hohen Grad; indess können sich bei vorhandener Disposition des Wirbelsäulenskeletes (Rhachitis) zu seitlichen Abweichungen unter dem begünstigenden Einflusse des statischen Momentes der Luxation auch schwere Verkrümmungen herausbilden.

Kehren wir nach dieser Abschweifung zu unserem engeren Thema zurück. Der Vergleich der beiden Extremitäten miteinander ergibt nicht nur, wie schon erwähnt, eine sehr markante Abmagerung der Gesässhälfte der kranken Seite bei lateraler Prominenz des Trochanters, sondern es zeigt auch der Oberschenkel in der Regel eine auf den ersten Blick erkennbare deutliche Atrophie. An analogen Stellen der Oberschenkel vorgenommene Umfangsmessungen können zu 2 Cm. Differenz und darüber ergeben. Gewöhnlich ist auch der Unterschenkel dem Augenmasse nach etwas schwächer, obwohl die Unterschiede sich hier mit dem Centimeter manchmal schwer feststellen lassen. Die Füsse sind wohl beiderseits gleich entwickelt.

Die Atrophie der Muskeln scheint vornehmlich auf den Umstand zurückzuführen zu sein, dass dieselben in Folge der mangelhaften Fixirung des Oberschenkels im Hüftgelenk ihre feste Operationsbasis verloren haben. Hierzu kommt die

Zerrung und Dehnung der pelvitrochanteren Muskeln, welche als Rumpfträger fungiren und die trophische Schrumpfung der pelvifemoralen und pelvicruralen Muskeln. Der eingeschränkte Gebrauch des luxirten Beines, namentlich als Standbein, ist ein weiterer Erklärungsgrund für die vorhandene Atrophie der gesammten Musculatur des luxirten Hüftgelenkes. Von der Trochanterspitze zur Fusssohle gemessen, zeigt das luxirte Bein gegenüber dem anderen in der Regel keine Verkürzung. Hingegen würde die Messung von dem oberen Pole des Schenkelkopfes zur Sohle eine bald grössere, bald geringere Verkürzung ergeben, welche auf die reducirte Bildung des oberen Femurendes, auf die Kürze und Flachlegung des Schenkelhalses zurückzuführen ist.

Die durch die Luxationsstellung des Schenkels bedingte Verkürzung ist bei plantigradem Stande des Beines sofort an der gleichseitigen Beckensenkung, an dem Tieferstehen der gleichseitigen Spina anterior superior, an dem flacheren Anstiege der verlängerten Leistenfurche erkennbar. Die Detailbetrachtung zeigt verschiedenen Hochstand der beiden Labien und entsprechende Verschiedenheiten der beiden Femoro-Labialfalten. Bei etwas stärkeren Verkürzungen, welche bei plantigradem Stande noch durch Beckensenkung verarbeitet werden können, fällt die Skoliose des Standes in die Augen, deren Lendenconvexität nach Seite des verkürzten Beines gerichtet ist. Bei grösseren Verkürzungen, welche durch Spitzfussstellung corrigirt oder, wie schon erwähnt, vielfach übercorrigirt werden, resultirt aus dem krankseitigen Beckenhochstand eine vermehrte Prominenz des gleichseitigen Darmbeinkammes in Folge einer Skoliose des Standes, deren Lendenconvexität in diesem Falle nach Seite des gesunden Beines gerichtet ist.

Legt man den Patienten auf den Rücken, so wird die Verkürzung des Beines weniger auffallend. Durch leichten Zug an dem Unterschenkel kann dieselbe bei jüngeren Kindern vermindert und oft genug vollkommen ausgeglichen werden.

Dupuytren hat auf dieses, übrigens schon von *Paletta* gekannte Gleiten (Glissement) des Schenkelkopfes nach oben und nach abwärts seine besondere Aufmerksamkeit gerichtet

und dasselbe als ein constantes Vorkommniss beschrieben. *Bouvier* hingegen erklärte das Glissement des Schenkelkopfes für eine blosse Täuschung, da bei Zug nach abwärts und Stoss nach aufwärts nicht dieser letztere, sondern vielmehr die gesammte betreffende Beckenhälfte nach aufwärts und abwärts bewegt werde und das Erscheinen und Wiederverschwinden der Verkürzung vortäusche. Bei richtig fixirtem Becken lasse sich das vermeintliche Gleiten des Kopfes nicht mehr erzeugen. Die von der Academie de médecine (1839) eingesetzte Commission hat festgestellt, dass das Gleiten thatsächlich vorhanden sei. *Malgaigne* schlichtete die Controverse vor der Hand dahin, dass ein wirkliches Glissement zwar bestehe, aber jedenfalls viel geringer sei, als *Dupuytren* glaubte, und dass dasselbe bei älteren Individuen vollständig verschwinde.

In der That bedarf es grosser Vorsicht, um das wirkliche Glissement von der Beckensenkung zu unterscheiden. Fasst man das luxirte Bein kurzweg oberhalb der Knöchel und übt einen Zug nach abwärts, so darf man sicher sein, dass sich nicht der Femurkopf längs der seitlichen hinteren Fläche des Beckens herabbewegt, sondern dass die betreffende Beckenhälfte einfach nach abwärts gezogen und somit ein Ausgleich der Beinlänge nur vorgetäuscht wird. Um die Mitbewegung des Beckens auszuschalten und das Glissement thatsächlich festzustellen, sind gewisse Vorsichtsmassregeln geboten. Vor Allem ist es nothwendig, dass jede active Anspannung der Musculatur der kranken Hüfte ausgeschaltet werde, da eine solche nothwendig das Gleiten des Kopfes verhindern muss. Bekanntlich sind selbst willige Patienten häufig nicht im Stande, ihre Muskeln vollständig zu entspannen, das betreffende Bein also locker oder „todt“ zu lassen, wie man zu sagen pflegt. Jüngere Kinder sind hierzu gar nicht zu haben. Es ist ein kleiner, aber häufig wirksamer Kunstgriff, unter Ablenkung der Aufmerksamkeit der Patienten mit der Extension ganz langsam zu beginnen und dieselbe allmälig zu verstärken. Im äussersten Falle prüft man das Glissement in Narkose vor Beginn der beabsichtigten Reposition.

Eine zweite, wichtige Vorsichtsmassregel ist die Fixirung des Beckens. Lässt man dasselbe durch seitlich aufgelegte Hände eines Assistenten festhalten, so ruft dieser Zwang häufig den energischen Widerstand des kleinen Patienten und dementsprechend heftige Muskelspannungen hervor. Ich halte es deshalb für vortheilhafter, das Becken nicht direct zu fixiren, sondern beide Unterschenkel oberhalb der Knöchel zu erfassen und einen möglichst gleichmässigen Zug nach abwärts auszuüben. Der Vergleich des Knöchelstandes ergibt dann, ob überhaupt und in welchem Ausmasse das Gleiten vorhanden ist. Bei diesem Vorgehen wird man sich überzeugen, dass eine gewisse Verlängerung des kranken Beines zwar in den meisten Fällen zu erzielen ist, dass aber ein völliger Ausgleich der Verkürzung wohl nur bei ganz jungen Kindern erreicht werden kann.

Wird das kranke Bein „allein" der Extension unterworfen, so ist zur Beurtheilung des Gleitens der Knöchelstand nicht gut verwerthbar, sondern es muss der Hochstand der Trochanterspitze über der *Nélaton*'schen Linie während der Extension und während der Belastung des Beines miteinander verglichen werden. Auf diese Weise kann das Gleiten mit einem für die Zwecke der Praxis hinreichenden Masse von Genauigkeit festgestellt werden.

Wird das luxirte Bein der Extension unterworfen, so kann durch Palpation folgende ausserordentlich wichtige Thatsache erhoben werden. Unter allen Umständen, selbst bei dem kräftigsten Zuge, bleibt das Gesäss vollkommen schlaff, während die Weichtheile an der vorderen, inneren und hinteren Seite des Oberschenkels sich scharf gespannt anfühlen. Namentlich treten die Tubermuskeln und die innersten Adductorenbündel als straffe, passiv gespannte Stränge hervor, während die gleichfalls bestehende straffe Spannung der Spinalmuskeln in Folge ihrer gedeckten Lage weniger deutlich zu fühlen ist. Unter normalen Verhältnissen können die genannten Muskeln durch Extension des Beines niemals in passive Spannung versetzt werden.

Die Beweglichkeit des congenital luxirten Hüftgelenkes ist im Allgemeinen eine pathologisch vergrösserte.

da das Gelenk gewissermassen ein Schlottergelenk ist. Namentlich in der Richtung der Adduction können Ausschläge erzielt werden, welche beim normalen Gelenk schlechterdings unmöglich sind; so lässt sich das luxirte Bein in der Richtung der Adduction fast in einen rechten Winkel zur Körperachse bringen und in die gegenständige Leistenbeuge einlagern. Dabei wird das obere Femurende von der Seitenfläche des Darmbeines abgehebelt und stülpt die Gesässweichtheile empor, so dass bei nicht zu grosser Dicke derselben nicht nur der Trochanter, sondern auch der Schenkelkopf als deutlich sichtbare Prominenz zu Tage tritt. Bei jüngeren Kindern und mässiger Dislocation des Kopfes zeigt das luxirte Hüftgelenk auch eine entschieden vermehrte Excursionsfähigkeit im Sinne der Ueberstreckung, welche bekanntlich bei normaler Beschaffenheit des Gelenkes so gut wie unmöglich ist. Alte Fälle mit hochgradiger Dislocation des Kopfes zeigen hingegen in Folge der Verkürzung der Weichtheile an der Beugeseite eine leichte Streckhemmung.

Die Rotationsfähigkeit ist stark vermehrt, und zwar sowohl im Sinne der Einwärts- als der Auswärtsdrehung. Man ist z. B. im Stande, das Bein so weit nach aussen zu rollen, dass der mediale Pol des Schenkelkopfes direct nach vorne zu liegen kommt und der Palpation unter den dünneren Weichtheilschichten der vorderen Seite des Gelenkes zugänglich wird.

Dementsprechend erscheint die auch unter normalen Verhältnissen vorhandene leichte Auswärtsrollung des Beines in der Rückenlage des Patienten bei vorhandener congenitaler Luxation gewöhnlich vermehrt. Nicht selten sieht man den äusseren Fussrand direct auf der Unterlage aufruhen. Merkwürdiger Weise betont *Dupuytren* eine habituelle Innenrotation des Beines, welche indess bei einseitiger congenitaler Luxation kaum vorkommt und mehr von der traumatischen Verrenkung abstrahirt erscheint.

Was die Flexion des Gelenkes anbelangt, so erfährt deren Excursionsgrösse auch unter normalen Verhältnissen durch die zusammengeschobenen Weichtheile der Beugeseite eine Einschränkung, noch ehe die eigentlichen Knochen-

hemmungen in Wirksamkeit treten. Diese Verhältnisse haben natürlich auch für das luxirte Hüftgelenk ihre Geltung. A priori müsste man erwarten, dass in Folge der Rückwärtsverlagerung des Schenkelkopfes, respective des Drehpunktes desselben die Knochenhemmungen bei der maximalen Beugung des Femur gegen des Becken früher eintreten, vorausgesetzt, dass der gebeugte Schenkel nicht gleichzeitig auch abducirt wird. Nun hat *Pravaz* mit besonderem Nachdrucke darauf hingewiesen, dass bei der angeborenen Luxation der Schenkel nicht nur bis zur Berührung mit der Schulter gebeugt werden könne, sondern dass dies selbst möglich sei, ohne vorher den Unterschenkel gegen den Oberschenkel abzubiegen.

Pravaz hielt dies für ein untrügliches Zeichen der Luxation. Die Spannung der hinteren Muskeln (Semitend., Semimembran., Biceps) gestatte es unter normalen Verhältnissen nicht, die Hüfte zu beugen und gleichzeitig das Knie zu strecken. Diese Bewegung könne nur geschehen, wenn bei gebeugter Hüfte die hinteren Muskeln erschlafft sind. Dies sei bei der angeborenen Luxation der Fall, da der Schenkelkopf bei Beugung des Gelenkes unter dem Drucke der Muskeln nach unten flieht — „et le membre vient se coucher sur le tronc". *Pravaz* erzählt von einem kleinen Knaben, der sich damit spielte, das in einer geradlinigen Schiene befestigte (also im Knie gestreckte) Bein in der Hüfte soweit zu beugen, dass es mit der Schulter in Berührung kam. Die nach der mechanischen Behandlung eintretende Unmöglichkeit, die Hüfte bei gestrecktem Knie maximal zu beugen, hielt *Pravaz* für das untrügliche Zeichen der gelungenen Reposition.

Es mag nun ab und zu einen Fall von Luxation geben, bei welchem die Verschieblichkeit des Schenkelkopfes nach unten so gross ist, dass bei gebeugtem Hüftgelenke die hinteren Muskeln eine solche Schlaffheit beibehalten, um auch die Streckung des Kniegelenkes zu erlauben. Als Regel aber kann dies keinesfalls gelten; vielmehr tritt schon bei mässiger Streckung des Unterschenkels gegen den in der Hüfte gebeugten Oberschenkel sehr straffe Spannung der

Kniekehlensehnen ein und es ist in der Regel selbst bei gebeugtem Knie eine Flexion des Hüftgelenkes von dem oben angedeuteten Umfange nicht möglich.

Die Beweglichkeit des luxirten Hüftgelenkes im Sinne der Beugung dürfte also kaum vergrössert sein. Bei älteren Luxationsfällen findet sich öfter sogar eine nicht unbeträchtliche Einschränkung der Beugung. In dem Falle eines 10jährigen Knaben, den ich beobachtet habe, erreichte die stärkste Beugung kaum den rechten Winkel.

Ganz entschieden und ausnahmslos zeigt sich bei der congenitalen Luxation die Abduction des Oberschenkels eingeschränkt. Das luxirte Bein bleibt gegenüber dem gesunden wenigstens um den dritten Theil des Excursionsbogens zurück. Die hierbei eintretende straffe Spannung der innersten stark verkürzten Adductorenstränge fällt als Ursache der Abductionshemmung sofort in die Augen. Die subcutane Trennung der gespannten Muskelstränge hebt die bestehende Bewegungseinschränkung des Beines sofort auf.

Selbst die extremsten passiven Bewegungen des Gelenkes verursachen den Patienten nicht den geringsten Schmerz. Auch bei der Functionsausübung bleibt das Gelenk nicht selten schmerzlos. Doch ermüden die Kinder bei relativ kurz dauernden Anstrengungen sehr bald und das Ermüdungsgefühl steigert sich häufig zu wirklichem Schmerze, welcher meist in der Hüfte, seltener im Knie empfunden wird. Ich habe gesehen, wie Kinder von der nahen Schule vollständig erschöpft und schweisstriefend mit heftigen Hüftschmerzen zu Hause anlangten und nicht schnell genug das Ruhebett aufsuchen konnten. Das wiederholte sich nach Aussage der Mütter Tag für Tag. Nach einer kleinen Tanzunterhaltung konnte ein Mädchen aus meiner Clientel mit doppelseitiger Luxation durch zwei Wochen nicht auf ihre Füsse auftreten, so schmerzhaft waren die Hüftgelenke geworden. In dem Falle eines 10jährigen Mädchens (vgl. Casuistik 72) war das Krankheitsbild direct durch die Schmerzen beherrscht; dieselben hielten sogar über Nacht an und verleiteten zur Diagnose einer Coxitis. Die Schmerzen gaben in diesem Falle die Hauptindication zur Vornahme der Reposition.

Andere Kinder hinwieder tollen trotz ihrer Luxation den ganzen Tag herum, wie die ausgelassensten gesunden Genossen, ohne weder über Ermüdung, noch über Schmerzen zu klagen. Früher oder später aber macht sich der Defect seinem Träger auch in dieser Richtung unangenehm bemerkbar und es sind Fälle beobachtet (vgl. *Heusner*, Verhandlungen der chirurg. Section der 57. Versammlung deutscher Naturforscher und Aerzte in Magdeburg), bei denen die luxirten Gelenke wegen ihrer grossen Schmerzhaftigkeit resecirt wurden.

Es muss besonders betont werden, dass das charakteristische Hinken der Kinder mit Hüftluxation bei längerem Gehen mit der wachsenden Ermüdung zunimmt. Das Humpeln wird immer ärger, bis eine hochgradige Ermüdung direct zur Ruhe zwingt.

Die Ursache des Hinkens ist im Allgemeinen darin zu suchen, dass das Becken an abnormer Stelle von dem Schenkelkopfe gestützt wird und dass diese Unterstützung keine knöcherne, d. h. nicht durch ein directes Ineinandergreifen der Gelenkskörper garantirte und dementsprechend unnachgiebige ist, sondern dass das Becken am oberen Ende des Oberschenkels durch Vermittlung nachgiebiger und dehnsamer fibromusculärer Tragbänder suspendirt ist.

Soferne auch die Muskeln, namentlich die den vorderen Beckenrand umgreifende Schleife des Ileopsoas und die pelvitrochanteren Muskeln überhaupt als Tragbänder fungiren, begreift sich die Zunahme des Hinkens bei eintretender Ermüdung. Die Verlängerung auch der fibrösen Aufhängebänder in Folge der unter dem Einflusse des zunehmenden Körpergewichtes im Laufe der Zeit allmälig eintretenden Dehnung, sowie die schliessliche, auf Gewebsdegeneration zurückzuführende Functionsuntüchtigkeit der Aufhängemuskeln erklären die im Laufe der Jahre langsam, aber stetig erfolgende Zunahme der Beinverkürzung und des Hinkens. Es muss jedoch mit besonderem Nachdrucke hervorgehoben werden, dass unter den Ursachen des Hinkens die resultirende Verkürzung an letzter Stelle rangirt. Durch den Ausgleich oder die bei Aerzten und Laien

gleich beliebte Uebercorrectur derselben wird ja bekanntlich das Hinken kaum vermindert, geschweige denn beseitigt.

In allererster Linie kommt die elastisch-dehnsame Unterstützung, „die elastische Suspension“ des Beckens als Hauptursache des Hinkens in Betracht. Selbst die pathologische Rückverlagerung des Unterstützungspunktes hat für das specifisch Eigenthümliche des Luxationshinkens nicht annähernd die gleiche Bedeutung wie das eben genannte Moment. In der That vermittelt die elastische Suspension des Rumpfes am oberen Ende des luxirten Oberschenkels eine Federung, als ob der Patient auf eine unter die Fusssohle geschnallte und durch das Körpergewicht zusammengedrückte Sprungfeder auftreten würde.

Bei aufmerksamer Betrachtung des Luxationsganges zeigt sich die specifische Charakteristik desselben darin gelegen, dass in dem Augenblicke, in welchem das luxirte Standbein voll auf den Boden gesetzt wurde und die Last des Körpers übernommen hat, dieser damit noch nicht zur Ruhe gekommen ist, sondern noch eine Reihe von Bewegungen ausführt, welche den Eindruck des Schwankens hervorrufen. Zunächst sinkt der Oberkörper beim Auftreten auf das luxirte Bein in verticaler Richtung gewissermassen in sich zusammen. Diese Bewegung ist eine Folge des Herabgleitens des Beckens an dem luxirten und gegen den Boden fixirten Schenkelkopf und findet ihr Ende mit der maximalen Anspannung der elastischen Suspension desselben. Zu dieser Bewegung des Rumpfes in verticaler Richtung, welche den Eindruck des Einsinkens hervorruft, gesellt sich als Aeusserung der Skoliose des Ganges noch ein Ausschlag des Oberkörpers nach Seite des Standbeines, welcher durch die contralaterale Convexität der Lendenwirbelsäule bedingt wird, und zwar nicht an und für sich, wohl aber durch seine Grösse pathologisch ist.

Die Senkung des Beckens nach der gesunden und die Neigung des Stammes nach der kranken Seite beim Auftreten auf das luxirte Bein erweckt den Anschein, als ob sich das obere Ende des Femur in die gleichseitige Lendenweiche gewissermassen einbohren wollte.

Mehr als jede Beschreibung wird sich dem aufmerksam Beobachtenden der Anblick des Luxationshinkens einprägen. Wer halbwegs Blick für die Dinge hat, wird die Diagnose stets auf Distanz machen können.

Schon die ersten klinischen Beobachter haben den Luxationsgang gut charakterisirt. *Pravaz* spricht von einem Mouvement de bascule, einer Schaukelbewegung. *Malgaigne* machte schon darauf aufmerksam, dass die Spitze des Schenkels sich in die Weiche zu versenken scheine; *Dupuytren* gibt gleichfalls eine gute Beschreibung des Ganges und bemerkte schon, dass die durch das unsichere Lager des Schenkelkopfes bewirkten Eigenthümlichkeiten desselben beim Springen, Laufen, Tanzen in Folge der Heftigkeit der Muskelcontractionen und der Geschwindigkeit, mit welcher das Körpergewicht von dem einen Gliede auf das andere übertragen wird, mehr weniger verschwinden. Bezüglich des Springens sagt *Dupuytren:* „Celui-ci s'exécute un peu, comme chez certains animaux, dont les corps dépourvu de membres, se fléctit d'abord pour se rédresser ensuite à la manière d'un ressort comprimé, et s'élancer à une hauteur et à une distance plus au moins grande."

Wenn auch der Vergleich mit der sich emporschnellenden Schlange nicht ansprechend erscheinen mag, so muss doch hervorgehoben werden, dass *Dupuytren* das Moment des Federns bei den Bewegungen richtig erkannt hat.

Das Hinken bei der einseitigen Luxation ist vielleicht auffälliger als bei der doppelseitigen Verrenkung, zu deren Besprechung wir nun übergehen wollen. Jedenfalls aber ist es im letzteren Falle womöglich noch hässlicher und namentlich bei Mädchen im höchsten Grade unästhetisch.

IV. Symptome der bilateralen Verrenkung.

Das beiderseitige Vorhandensein der Luxation erzeugt jederseits die oben beschriebenen localen und entfernteren Erscheinungen. Indess bedingt diese Duplicität gewisse Eigenthümlichkeiten sowohl der Körperhaltung, als des Ganges, welche für sich zu betrachten sind.

Die beiderseitige Rückverlagerung der Unterstützungspunkte des Beckens hat eine beiderseitig gleichmässige Steilstellung desselben mit entsprechender lordotischer Einsattelung der Lendenwirbelsäule zur Folge. Es muss diesbezüglich aber auch auf die Wirkung des als musculäre Tragschleife fungirenden Ileopsoas hingewiesen werden, der die Lendenwirbelsäule direct nach vorne und abwärts zieht und auf diese Weise die Lordose derselben steigert. Das auffallende Ueberhängen des Unterleibes nach vorne, die förmliche Horizontalstellung der hinteren Kreuzbeinfläche und die hässliche Prominenz des Gesässes nach rückwärts sind die hiervon zunächst abhängigen, auch dem Laien auffallenden äusseren Symptome (Fig. 25). Die Detailbetrachtung lässt die Rückverlagerung der Vulva bei den Mädchen und die senkrechte Lage des Penis bei den Knaben erkennen.

Beide luxirten Hüftgelenke befinden sich in Folge der Steilstellung des Beckens in permanenter habitueller Beugelage.

Ist die Wirbelsäule, insbesondere deren Lendensegment sehr beweglich, so wird die Beugestellung der Hüftgelenke durch die Lendenlordose allein voll compensirt und der Rumpf baut sich in einem auf den geradlinig gestreckten Beinen

aufruhenden und nach vorne convexen Bogen auf (Fig. 25). Bei minderer Beweglichkeit der Lendenwirbelsäule oder sehr beträchtlicher Rückverlagerung der Unterstützungspunkte des Beckens kann die Beugestellung der Hüftgelenke durch die Lordose der Lende allein nicht mehr ganz verarbeitet

Fig. 25.

werden: es betheiligen sich dann auch die Kniegelenke an der Compensation und stellen sich gleichfalls in habitueller Beugestellung ein. Unter solchen Umständen kann selbst eine Beugecontractur beider Kniegelenke entstehen (vgl. Casuistik 87—88). Die ganze Gestalt des Patienten erscheint dann im Zick-Zack gebrochen (Fig. 26). Die Unterschenkel

steigen auf dorsal flectirten Sprunggelenken nach vorne auf, die Oberschenkel streben gegen die Hüftgelenke nach rückwärts, das Becken und der untere Lendenabschnitt sind

Fig. 26.

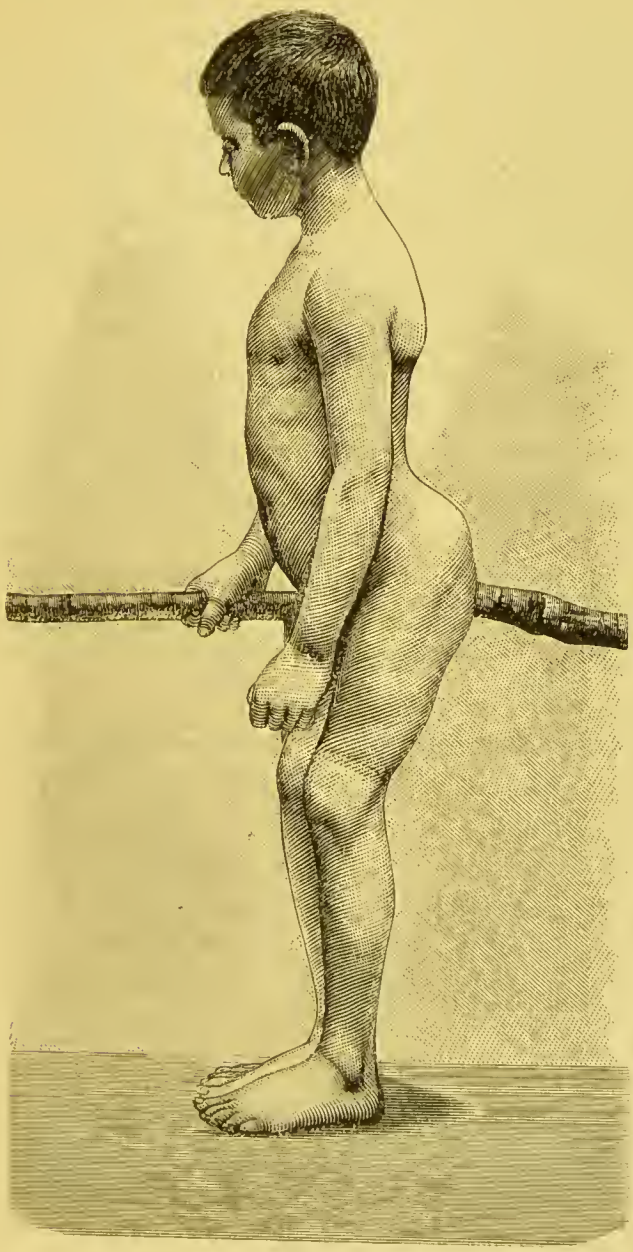

hinwieder stark nach vorne gerichtet, während der Oberrumpf mittelst des oberen Krümmungsschenkels der lumbodorsalen Lordose equilibristisch nach rückwärts geneigt ist.

Erfährt die Körperhöhe eines solchen Kindes schon durch die Dislocation der Schenkelköpfe nach oben eine Verminderung, so wird dieselbe durch die Beugehaltung der Gelenke der unteren Extremitäten und den hierdurch bedingten Zick-Zackverlauf der Körperachse noch um ein viel Beträchtlicheres reducirt. Die knieweiche Stellung und die bis fast zu den Unterschenkeln herabreichenden Hände verleihen derartigen Patienten namentlich in der Seitenansicht etwas Affenartiges (Fig. 26).

Die gleichmässige Rundung der Gesässbacken ist verloren gegangen und die höchste Wölbung derselben abgeflacht. Die Gegend unterhalb der Darmbeinkämme erscheint durch die Trochanteren etwas herausgestülpt, wodurch eine schon dem Gesichtssinne auffällige Prominenz an ungewohnter Stelle entsteht (Fig. 26). Von der Hinterseite betrachtet, zeigt das Gesäss oben eine ausgesprochene Verbreiterung und verjüngt sich rasch nach unten zu, wodurch eine gewisse Aehnlichkeit mit einem Kartenherz hervorgerufen wird.

Die Fläche der hinteren Kreuzbeingegend wird durch die an dem oberen Antheile ihrer Seitenränder befindlichen runden Trochanter-Wülste begrenzt und stellt eine dreieckige Ebene mit oberer Basis vor.

In vorderer oder hinterer Ansicht erscheint das Perineum verbreitert, besonders bei Mädchen mit schon etwas entwickelterem Becken — ein Detail, auf welches schon *Malgaigne* hingewiesen hat. Die Innenflächen der Schenkel schliessen in Folge des verbreiterten Abstandes der Schenkelköpfe nicht aneinander, sondern begrenzen einen dreieckigen Raum, dessen Basis vom Mons Veneris gebildet wird.

Auf dieselbe Ursache ist die leichte Adduction der Oberschenkel zurückzuführen, welche sich mit zunehmender Breitenentwicklung des Beckens entsprechend vergrössert (Fig. 27 nach *Howard Marsh*), aber wohl nur in seltenen Ausnahmsfällen *(Esmarch-Waitz)* functionsstörende Grade erreicht.

Skoliotische Verkrümmungen der Wirbelsäule kommen bei der doppelseitigen Verrenkung keineswegs mit derselben Regelmässigkeit zur Beobachtung wie bei der unilateralen Luxation. Wenn man erwägt, dass die mit der Belastung

des einen luxirten Beines nothwendig verknüpfte seitliche Excursion der Wirbelsäule beim Auftreten auf das andere, gleichfalls luxirte Bein sofort wieder in ihr Gegentheil verkehrt wird, so resultirt schon aus diesem perpendikelartigen Hin- und Herschwanken der Wirbelsäule eine gewisse Immunität derselben gegen fixe, skoliotische Haltungen. Trotzdem kommen auch bei der doppelseitigen Verrenkung Skoliosen nicht gerade selten zur Beobachtung. Die Ursache ist dann in dem Umstande zu suchen, dass die Dislocation der Schenkelköpfe nach oben auf beiden Seiten ungleich weit gediehen ist. Thatsächlich kommen in dieser Beziehung die auffallendsten Verschiedenheiten vor, die sich namentlich in dem einseitigen Fortbestande und der anderseitigen vollständigen Destruction des Ligamentum teres zu erkennen geben. Die Convexität der Lendenskoliose richtet sich, wie schon erwähnt, nach Seite des weniger dislocirten Beines, während die Convexität der Dorsalskoliose dem hochgradiger afficirten Beine entspricht. Die manchmal vorkommende Längendifferenz der Beine bei doppelseitiger Verrenkung versteht sich aus derselben Ursache.

Fig. 27.

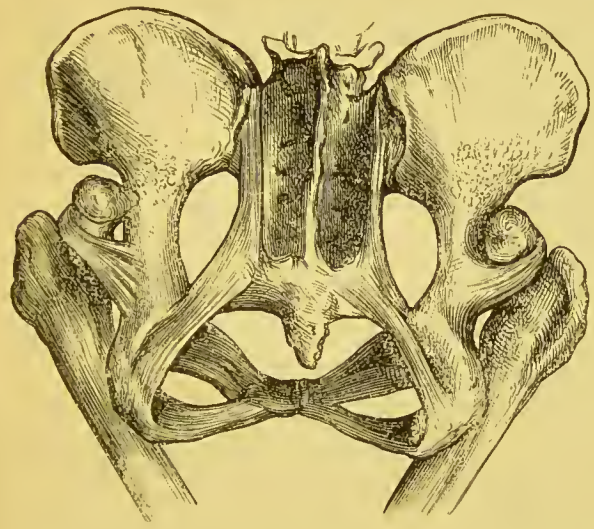

Was die Grösse der Dislocation des Schenkelkopfes anbelangt, so muss hervorgehoben werden, dass bei gleichalterigen Kindern mit einseitiger Luxation nur sehr ausnahmsweise eine so grosse Distanzirung des Kopfes von der Pfanne gefunden wird, wie es bei der doppelseitigen Luxation die Regel ist. Dementsprechend gestaltet sich die Herabholung der Schenkelköpfe in das Pfannenniveau bei doppelseitiger Verrenkung in der Regel schwieriger, als bei der

einseitigen Luxation. Die Thatsache der vermehrten Hinaufschiebung der Schenkelköpfe bei bilateraler Verrenkung erklärt sich wohl damit, dass die Gelenke dauernd der Belastung ausgesetzt bleiben und dass diese letztere durch die lebendige Kraft, welche durch die Schwankungen des Körpers von einer Seite zur andern erzeugt wird, eine Steigerung erfährt, während die Kinder mit einseitiger Verrenkung mit begreiflicher Vorliebe besonders beim Stehen hauptsächlich das gesunde Bein belasten und das kranke schonen. Der Gang der Kinder mit doppelseitiger Verrenkung ist ebenso, wie es bei der einseitigen Luxation geschildert wurde, durch ein federndes Einsinken und durch ein alternirendes Schwanken des Rumpfes von einer Seite zur anderen charakterisirt. Beim Auftreten auf das linke Bein entsteht unter starker Senkung der rechten Beckenhälfte eine rechtsconvexe Lumbalskoliose mit Linksneigung des Oberrumpfes, beim Auftreten auf das rechte Bein unter Senkung der linken Beckenhälfte eine linksconvexe Lumbalskoliose mit Verschiebung des Oberrumpfes nach der rechten Seite. Die Umkehrung der seitlichen Ausschläge der Lendenwirbelsäule erfolgt mit blitzartiger Schnelligkeit. Das Hin- und Herschwanken des Rumpfes bedingt den bekannten watscheligen Entengang der beiderseitig luxirten Kinder. Dieser übliche Vergleich ist sehr zutreffend. *Howard Marsh* wurde durch den Gang doppelseitig luxirter Kinder an die Bewegungen der Hinterbeine einer Kuh beim Traben erinnert. Nur ausnahmsweise setzen die Kinder ihre Füsse in Equinusstellung auf den Boden, wie dies *Dupuytren* auch für die doppelseitige Luxation als Regel betrachtet. Die ab und zu vorkommenden Differenzen der Beinlänge werden nur selten so beträchtlich, dass zu ihrem Ausgleich die Equinusstellung „eines" Fusses sich als nothwendig erweisen würde. Die Leistungsfähigkeit im Gehen ist bei doppelseitiger Verrenkung in der Regel noch stärker herabgesetzt, als bei den mit einseitiger Luxation behafteten Kindern. Die Einschränkung der Körperbewegung begünstigt später in dem hierzu besonders disponirten Lebensalter reichlichen Fettansatz, durch welchen die Schwierigkeiten der Locomotion noch weiter gesteigert werden.

V. Diagnose und Untersuchung.

Die Erhebung der im vorigen Capitel geschilderten Symptome macht die Erkennung des Uebels in der Regel zu einer sehr leichten Aufgabe. Der charakteristische Gang erlaubt die Diagnose meist schon auf Distanz.

Doch auch die blosse aufmerksame Betrachtung der localen Veränderungen der Gelenksgegend ermöglicht schon die Diagnose der Luxation. Die bei vorausgesetztem plantigraden Stande zwar tiefer gelegene, mit ihrem lateralen Rande jedoch etwas aufwärts gerichtete Glutäalfalte, die Abflachung der prominentesten Rundung der Gesässbacke und deren grössere Breitenerstreckung bei sichtlichem Vorstehen des Trochanters, die grössere Annäherung des letzteren an den Darmbeinkamm, die Vertiefung und Horizontallegung der einen Leistenbeuge, sowie die einseitige Beckensenkung und die Atrophie des Ober- und Unterschenkels setzen ein Formenbild zusammen, welches an und für sich schon das Vorhandensein einer einseitigen Luxation vermuthen lässt. Sicher gestellt wird dieselbe aber erst durch den Nachweis, dass der Kopf die Pfanne thatsächlich verlassen hat. In der Regel bedient man sich zu dieser Feststellung eines schon von *Malgaigne* empfohlenen Manövers, welches darin besteht, dass man den Schenkel rechtwinkelig beugt, sodann maximal adducirt, nach einwärts rollt und in der Richtung seiner verlängerten Achse nach hinten oben stösst, während man mit der anderen Hand, die Gesässweichtheile durchtastend, knapp oberhalb des grossen Trochanter einen harten, runden Körper — den luxirten Schenkelkopf — fühlt.

Diese Untersuchungsmethode bietet zugleich eine treffliche Gelegenheit, um sich Aufklärung über die Grösse der medialen Ausladung des oberen Femurendes zu verschaffen.

Sind die Weichtheile dick und prall, der Schenkelkopf hingegen sehr klein und der Schenkelhals auf eine schmale Furche reducirt, so kann es schwierig werden, die Theile durch die Palpation in der beschriebenen Haltung zu differenziren.

Ich bediene mich dann eines anderen, auch in zweifelhaften Fällen verlässlichen Kunstgriffes, um ohne Beirrung durch dicke Weichtheilsschichten den directen Nachweis des ausserhalb der Pfanne befindlichen Schenkelkopfes zu erbringen. Fasst man beispielsweise das linke (luxirte) Bein des Patienten unterhalb des Kniegelenkes mit der linken Hand und übt dabei eine leichte Extension, um den Muskelcontractionen zu begegnen, während der Daumen der rechten Hand auf die vordere, die vier anderen Finger auf die hintere Seite des Oberschenkelendes knapp nach innen vom grossen Trochanter aufgelegt werden, und rotirt das Bein mit der linken Hand, so kann man bei der Auswärtsrollung mit dem Daumen, bei der Einwärtsrollung mit den vier anderen Fingern den ganzen medialen Pol des Kopfes abtasten. Wird der Schenkelkopf von der knöchernen Pfanne umfasst, so ist es ganz unmöglich, denselben in auch nur annähernd gleichem Umfange zu palpiren. Speciell kann man in diesem Falle von der hinteren Kopffläche gar nichts fühlen.

Das genannte Rotationsmanöver ermöglicht es aber auch, sich über die Grösse und Gestalt des Schenkelkopfes, sowie über die Beschaffenheit und Richtung des Schenkelhalses Aufschlüsse zu verschaffen. Bei starker medioposteriorer Abflachung des Schenkelkopfes fühlt der Daumen bei Auswärtsrollung des Beines die normalerweise gleichmässige Rundung der Vorderfläche des Kopfes in eine deutliche Kante umgewandelt, während die hintere Rundung desselben bei Einwärtsrollung des Beines kaum wahrzunehmen ist.

Bei einiger Aufmerksamkeit und zarter Ausführung der Bewegung vermittelt die controlirende Hand das Gefühl,

dass die Rollung nicht mehr glatt und gleichmässig vor sich geht, wie wenn ein runder Körper auf einer glatten Ebene rotirt, sondern gewissermassen holprig wird, wie wenn ein kantiger Körper (vergleichsweise ein Würfellineal) auf seiner Unterlage hin- und hergewälzt würde (Kantenrollen).

Gleichzeitig orientirt man sich bei der in dieser Weise ausgeführten Palpation über die Ausdehnung des Kopfes in der Richtung nach oben, sowie über die Länge des Halses, respective die grössere oder geringere Breite der Halsfurche, welche häufig auf einen Spalt zwischen Trochanter und Kopf reducirt erscheint.

Das beschriebene Untersuchungsmanöver belehrt auch über die Richtung des Schenkelhalses, resp. Kopfes.

Bei frontal gestellter, querer Knieachse fühlt man die von Kopf und Hals gebildete Ausladung des oberen Femurendes medial gerichtet, mit einer ganz leichten Tendenz nach vorne. Bei stärkerer medioposteriorer Abplattung des Kopfes vermittelt die Palpation das täuschende Gefühl einer stärkeren Vorwärtswendung des Kopfes und Halses. Bei der oben angegebenen Handhaltung und vorausgesetzter Frontalstellung der queren Knieachse tastet man den medialen Pol des Kopfes direct unter dem Daumen, während die vier anderen Finger auf die Aussenfläche des grossen Trochanters zu liegen kommen. Man fühlt also bei frontal gestellter, querer Knieachse gar keine mediale Ausladung des oberen Femurendes, sondern nur eine beträchtliche Verdickung desselben in der Richtung von hinten nach vorne. Erst wenn man das Bein stark nach innen rollt, etwa bis zum Sagittalstand der queren Knieachse, präsentirt sich Kopf und Hals als medial gerichtete Ausladung des oberen Femurendes.

Der beschriebene Kunstgriff bei der Untersuchung vermittelt beim Festhalten und Abtasten der vorderen und hinteren Fläche des Schenkelkopfes gleichzeitig auch den bestimmten Eindruck, dass die mediale Ausladung des oberen Femurendes aus der Mitte heraus weiter lateralwärts dislocirt ist und dass die von dem Schenkelkopfe gebildete harte Resistenz der Leistenbeuge an normaler Stelle fehlt.

Ausser durch den directen Nachweis des Kopfes in den Weichtheilen kann man den Thatbestand der Verrenkung desselben auch noch in folgender Weise erhärten. Hält man den Kopf in der beschriebenen Weise zwischen den Fingern und stösst das Bein mit der anderen Hand nach aufwärts, so lernt man bei einiger Uebung den gebotenen Widerstand als einen elastischen fühlen und constatirt eine der Kraft des Druckes entsprechende Bewegung des Kopfes nach oben. Versucht man es, den Schenkel bei normaler Beschaffenheit des Hüftgelenkes nach oben zu stossen, so wird der gebotene Widerstand als ein absolut starrer und unnachgiebiger empfunden. Bei entsprechender Uebung des Untersuchenden erlangt dieses diagnostische Moment die höchste Bedeutung, da es eine mangelhafte, knöcherne Unterstützung des Kopfes auch in jenen Fällen vermuthen lässt, in denen es nicht gelingen wollte, denselben in directer Weise als ausserhalb der Pfanne befindlich zu palpiren. Auch die Thatsache des Herabgleitens des Kopfes bei Extension lässt sich auf diese Weise direct ermitteln, ohne dass man dabei den durch Beckensenkung bedingten Täuschungen ausgesetzt ist.

Einige andere Untersuchungskunstgriffe scheinen mir von geringerer Bedeutung zu sein.

So räth *Bouvier* bei beleibten Individuen und incompleter Luxation, das Verfahren *Deprez'* bei der traumatischen Luxation nachahmend, den Schenkel zu beugen und mit den Fingern dem Kreisbogen zu folgen, welchen der Kopf beschreibt.

Chassaignac empfahl, den Unterschenkel zum Oberschenkel und diesen zum Becken unter einen rechten Winkel zu bringen und nun Rotationsbewegungen mit dem Gliede vorzunehmen. Im Falle des Vorhandenseins einer angeborenen Luxation könne man mit dem Unterschenkel eine Halbkreistour ausführen, während derselbe unter normalen Verhältnissen höchstens einen Viertelkreis beschreibe.

Ueber den von *Pravaz* vorgeschlagenen und gänzlich unzuverlässlichen Weg, die vorhandene Luxation aus der Möglichkeit der Streckung des Knies bei maximaler Beugung des Hüftgelenkes (wobei also der Fussrücken auf die gleich-

namige Schulter zu liegen käme) abstrahiren zu wollen, habe ich schon oben gesprochen (vgl. pag. 84). Wer die Wichtigkeit dieses Untersuchungsmanövers überschätzt, wird die Mehrzahl der Luxationen vollkommen übersehen.

Hingegen kann ich auf einen anderen, anatomisch begründeten und durchaus zuverlässlichen diagnostischen Behelf verweisen, mittelst dessen man auf indirectem Wege das Vorhandensein einer Luxation erschliessen kann. Man lasse das Becken fixiren und ziehe das betreffende Bein langsam an. An der Hinterfläche des Oberschenkels tastet man dann die straff gespannten Bäuche der Tubermuskeln, an der Innenfläche des Schenkels die gespannten innersten Adductorenbündel. Die Gegend unterhalb der Spin. anter. super. wird resistenter, was auf eine Anspannung der hier inserirenden Weichtheile zu beziehen ist. Wenn der Schenkelkopf normal und unverrückbar von der Pfanne umschlossen ist, so gelingt es niemals, eine derartig straffe, passive Anspannung der mit der Beinachse parallel laufenden Muskeln durch Extension zu erzielen (vergl. pag. 82).

Sollte bei bestehender Luxation die nutritive Verkürzung der Weichtheile auch noch nicht so weit gediehen sein, dass dieselben ein Reductionshinderniss darbieten, so kann ihre Anspannung durch Extension dennoch bewerkstelligt werden, wenn der Kopf durch kräftigeren Zug bis unterhalb des Pfannencentrums herabgeholt wird.

Welche grosse Bedeutung die Anspannung der langen Beinmuskeln durch Zug in therapeutischer Beziehung beansprucht, wird betreffenden Ortes hervorgehoben werden.

Die Erhebung des Bewegungsumfanges des zu untersuchenden Hüftgelenkes ist ebenfalls von diagnostischer Wichtigkeit. Nur beim luxirten Hüftgelenk ist es möglich, die Adduction, und zwar ohne Schmerz für den Kranken, so weit zu steigern, dass das Bein auf die gegenständige Inguinalfalte zu liegen kommt und mit der Körperachse nahezu einen rechten Winkel einschliesst. Eine bestehende Abductionshemmung bei straffer Anspannung der Adductoren wird die Vermuthung auf vorhandene Luxation bekräftigen

müssen. Auch die Möglichkeit sichtlich vergrösserter Rotationsexcursionen spricht für die Luxation. Eine etwa gleichzeitig vorhandene Streckhemmung (Beuge-, Adductionscontractur) findet sich nur in jenen hochgradigen Fällen, welche zu diagnostischen Zweifeln überhaupt keine Veranlassung geben.

In Seitenlage des Patienten untersuche man die Lagebeziehung der Trochanterspitze zur *Roser-Nélaton*'schen Linie und erinnere sich hierbei der ab und zu vorkommenden, rhachitischen Verbiegung des Schenkelhalses, welche durch *Müller, Hoffa, Kocher* u. A. bekannt geworden ist.

Wenn ein Urtheil darüber abgegeben werden soll, ob der Schenkelkopf durch kräftige Extension in das Pfannenniveau herabgeholt werden könne, so muss man im Auge behalten, dass bei bestehender Luxation eine concentrische Gegenüberstellung von Kopf und Pfanne eventuell sehr wohl möglich ist, ohne dass die Trochanterspitze in das Niveau der *Roser*'schen Linie herabzurücken braucht. Es hängt dies mit der Kürze und geringen Neigung des Schenkelhalses zusammen. Aus diesem Grunde wird man auch nicht erwarten dürfen, die Trochanterspitze nach gelungener Reposition in der *Nélaton*'schen Linie zu finden.

Mit dem Messbande eruire man die Thatsache, dass die Länge des Beines vom Trochanter zum Knöchel in der Regel gar nicht oder nur minimal von jener der gesunden Seite differirt. Die Verkürzung erweist sich als zunächst durch die Luxationsstellung des Kopfes bedingt. Die Abflachung der Gesässwölbung der luxirten Seite fordert zur Prüfung der Functionstüchtigkeit der Glutäalmusculatur heraus. Man beachte indess, dass diese Abflachung etwa keineswegs einzig und allein auf eine Atrophie der Musculatur zurückgeführt werden darf, sondern vielmehr zu einem grossen Theile schon durch die Luxationsstellung des oberen Schenkelendes bedingt wird. Da nämlich die Dislocation des Trochanters auch eine lateral gerichtete Componente hat, wird die kranke Gesässhälfte nicht nur verbreitert, sondern auch verflacht werden müssen. Die Prüfung der Muskelkräfte wird ergeben, dass sämmtliche Bewegungen trotz der

zweifellosen, über das ganze Bein gleichmässig verbreiteten Muskelatrophie kraftvoll ausgeführt werden können und dass namentlich auch kräftige Abductionen unter fühlbarem Prallwerden der Gesässmusculatur möglich sind.

Handelt es sich um eine Abflachung des Gesässes in Folge von spinaler Paralyse, so werden active Abductionen nur kraftlos oder gar nicht ausführbar sein und die betreffende Gesässhälfte wird die für die Luxation charakteristische Verbreiterung vermissen lassen.

Trotz Beobachtung aller gegebenen Anhaltspunkte kommt es ab und zu vor, dass man eines gewissen diagnostischen Zweifels nicht ledig wird. Es gelingt manchmal nicht, den Kopf mit Sicherheit als ausserhalb der Pfanne befindlich zu palpiren, sei nun das Fettpolster dicker, oder Kopf und Hals aussergewöhnlich stark atrophisch, die Musculatur praller, oder der Patient nicht im Stande, dieselbe bei der Untersuchung gehörig zu entspannen. Dann beobachte man um so sorgfältiger den Gang. Zeigt dieser die Eigenthümlichkeiten des Luxationshinkens, so wird man mit seiner Diagnose kaum fehl gehen.

Grosse Reserve erscheint bezüglich der Diagnose der sogenannten Subluxation geboten, wobei man supponirt, der Kopf habe die Pfanne noch nicht vollständig verlassen, sondern reite auf dem hinteren Rande derselben.

Als diagnostisches Merkmal der Subluxation wurde von *Gerdy* eine charakteristische Crepitation angegeben, welche bei den Bewegungen überhaupt, namentlich aber bei der Abduction entstehe und darauf zurückzuführen sei, dass der Schenkelkopf, den hinteren Pfannenrand überspringend, sich wieder einrenke. Eine sichere Diagnose aber wird man auf dieses Symptom hin kaum stellen können. Ich habe wiederholt den täuschenden Eindruck gehabt, dass der luxirte Kopf bei Abductionsbewegungen unter schnalzendem Geräusch eine Prominenz übersprang und der Palpation unzugänglicher wurde, so dass man an eine Einrenkung hätte glauben können. Der Operationsbefund aber erwies stets eine complete Luxation, deren Reposition oft genug Schwierigkeiten machte. Wiederholt habe ich Fälle gesehen, bei denen

der Schenkelkopf mit dem hinteren Pfannenrand noch in Berührung stand, oder demselben doch leicht gegenüber gestellt werden konnte. Trotzdem glaubte ich auch diese Fälle als vollständige Luxationen ansprechen zu müssen, da eben der Schenkelkopf vollständig ausserhalb des minimalen Lumens der kaum für die Fingerspitze zugänglichen Pfannentasche sich befand. Soweit ich nach meinen bisherigen Erfahrungen urtheilen darf, scheint mir der praktische Unterschied zwischen unvollständiger und vollständiger Luxation darauf hinauszulaufen, dass der Schenkelkopf im ersteren Falle sich mehr weniger noch im Niveau des Pfannenortes befindet, während er dasselbe im letzteren Falle bereits nach oben zu überschritten hat. Eine knöcherne Umfassung des Schenkelkopfes von Seite der Pfanne findet in dem einen Falle so wenig statt, wie in dem anderen; nur ist bei der sogenannten vollständigen Verrenkung die Disjunction der Gelenkskörper oder die Dysarthrose noch mit einer schon weiter gediehenen Dislocation des Schenkelkopfes nach oben complicirt.

Ein charakteristisches Geräusch, welches am besten mit dem Anreissen einer schlaff gespannten Saite zu vergleichen ist, kann man ausserordentlich oft, namentlich bei Rollungen des Kopfes, erzeugen. Dasselbe rührt wahrscheinlich von Unebenheiten der knöchernen Gleitflächen, von partiellen stärkeren Spannungen des Kapselschlauches, unter Umständen wohl auch von einem noch erhaltenen Ligamentum teres her, welches bei den Bewegungen des Kopfes längs des hinteren Pfannenrandes hin- und herschleift.

Aus dem Vorhandensein oder Fehlen der Crepitation bei gewissen Bewegungen suchte *Hoffa* einen Anhaltspunkt für die Diagnose auf das Erhaltensein oder Fehlen des Ligamentum teres zu gewinnen. Wenn die auf das Gelenk aufgelegte Hand bei passiven Bewegungen mit demselben ein eigenthümlich knackendes, schnappendes Geräusch wahrnimmt, so fehle das Ligament; fühlt hingegen die aufgelegte Hand dieses Geräusch nicht, so sei das Ligament vorhanden.

Ich glaube, dass dieses Symptom unzuverlässig ist und leicht zur Täuschung führen kann. Verlässlichere Anhalts-

punkte lassen sich diesbezüglich aus der Statistik des Ligamentum teres gewinnen, welche ich oben angeführt habe.

Uebrigens bin ich der Meinung, dass die Diagnose auf das Ligamentum teres keineswegs die ihr zugesprochene praktische Wichtigkeit hat, denn das Vorhandensein eines eventuell verdickten Ligamentum teres wird eine beabsichtigte unblutige Einrenkung zwar vereiteln, stellt aber keineswegs, wie *Hoffa* angibt, das wesentlichste und wichtigste Hinderniss der unblutigen Behandlung der congenitalen Verrenkung vor (vgl. Capitel: Mechanische Therapie).

In differentialdiagnostischer Beziehung sind noch folgende Erwägungen am Platze. Es kommt vor, dass Coxitis statt der Luxation diagnosticirt wird. Ich selbst hatte einen solchen Irrthum zweimal richtig zu stellen. *Dupuytren* erzählt von einem Luxationsfall, der für Coxitis gehalten und mit mehrjähriger Bettruhe und dem ganzen damals üblichen derivatorischen Heilapparate behandelt wurde. (Uebrigens ging man, wie der alte *Roser* als Kind an sich erfahren musste, seinerzeit auch der supponirten Luxation mit dem Glüheisen zu Leibe.)

Die häufige Combination schmerzhafter Empfindungen in der Hüfte oder im Knie mit dem in seiner Charakteristik verkannten Hinken könnte unter Umständen immerhin zur Diagnose der Coxitis verführen. Die absolute Freiheit der passiven und activen Bewegungen, namentlich die vermehrte Excursionsfähigkeit gerade nach Richtung der Adduction werden für sich allein schon einen solchen Irrthum leicht vermeiden lassen.

Uebrigens ist ein congenital luxirtes Hüftgelenk gegen den Ausbruch einer tuberculösen Coxitis durchaus nicht gefeit. Ich habe zwei Kinder mit doppelseitiger Luxation in Beobachtung und Behandlung, bei denen das linke, beziehungsweise rechte Hüftgelenk alle classischen Symptome der floriden Coxitis darbietet.

Schwieriger kann sich unter Umständen die Unterscheidung zwischen einem alten Luxationsfall und einer ohne Aufbruch ausgeheilten Coxitis gestalten. Es kommt vor, dass die Beweglichkeit des luxirten Hüftgelenkes in späterer

Zeit eine ähnlich beschränkte wird, wie man dies in manchen Fällen von ausgeheilter Coxitis beobachtet. Ist der luxirte Kopf sehr stark abgeplattet oder bis auf Rudimente abgerieben und besteht ausserdem eine leichte Beugeadductionscontractur, so wird die Aehnlichkeit mit abgelaufener Coxitis noch grösser; hierzu kommt noch, dass unter den genannten Umständen auch der Gang der Patienten auffallende Aehnlichkeiten bietet. Die passive Anspannung der Tubermuskeln bei sehr kräftiger Extension, die ausgiebigere Beweglichkeit im Sinne der Ab- und Adduction, sowie der Nachweis des abgeplatteten und verkleinerten Kopfes und der Halsfurche entscheiden für die Diagnose der Luxation, ohne dass man nöthig hätte, zur Anamnese seine Zuflucht zu nehmen.

Ein ähnliches Symptomenbild bietet nach *Albert* (Chirurgische Bemerkungen, Wiener med. Presse, 1887) die Luxation im Verlaufe der Osteomyelitis spontanea diffusa. Der Schenkelkopf wird durch Epiphysenlösung frei, bleibt aber in der Pfanne; die Kapsel wird von dem oberen Femurende rückwärts durchbohrt und geht eine neue, bewegliche Verbindung mit dem Becken ein. Wahrscheinlich finden sich dann eingezogene Narben, Kopf und Hals sind gar nicht tastbar und die Anamnese würde in einem solchen Falle unzweideutige Aufklärung geben.

Uebrigens kann die Aehnlichkeit der durch Osteomyelitis bedingten Hüftluxation mit der congenitalen Verrenkung eine noch grössere sein, als dies von *Albert* beschrieben wurde.

In letzter Zeit habe ich eine ganze Reihe von Kindern gesehen, welche mir unter der Diagnose congenitaler Hüftverrenkung zugeführt wurden. Das Luxationshinken war ebenso auffallend als charakteristisch. Es bestand beträchtliche Verschiebbarkeit des oberen Femurendes längs der äusseren Darmbeinfläche nach aufwärts und abwärts. Das Gelenk war geradezu ein Schlottergelenk. Das obere Femurende imponirte als keulenförmig umgestaltet, der Kopf konnte deutlich gefühlt werden, hatte aber eine minimale mediale Ausladung. Der Hals schien gänzlich zu fehlen. In einem solchen Falle hatte ich schon die Diagnose einer congenitalen Luxation mit hochgradiger Verbildung des oberen Femurendes

bestätigt, als ich an der vorderen Fläche des Oberschenkels eine fast verstrichene, auf den ersten Blick kaum wahrnehmbare Narbe entdeckte. Nun kam heraus, dass das Kind im Alter von vier Wochen längere Zeit heftig fieberte und einen Abscess am Oberschenkel bekam. Es handelte sich demnach um Luxation nach Osteomyelitis.

Das für die doppelseitige congenitale Luxation charakteristische Watscheln kann unter Umständen, so z. B. bei geringer Dislocation der Schenkelköpfe bei einem aufmerksamen, muskelkräftigen Gange auf ebenem Boden nur wenig auffallend sein und es muss bemerkt werden, dass Kinder mit beiderseitigem Genu varum rhachiticum manchmal selbst unter grösseren Seitenschwankungen des Körpers einhergehen, als dies bei leichteren Luxationsfällen beobachtet wird. Man wird unter solchen Umständen die Diagnose aus der Art des Gehens allein nicht ableiten dürfen, sondern vorher die Hüftgelenke einer genauen Untersuchung zu unterziehen haben. Man darf auch nicht übersehen, dass der Gang kleiner Kinder in der ersten Zeit überhaupt watschelnd ist; dies mag der Grund sein, weshalb man oft erst spät die Luxation entdeckt, wenn das Watscheln mit dem Alter des Kindes zunimmt, statt sich zu verlieren. Rhachitische Kinder pflegen stark zu watscheln, auch ohne dass eine Verkrümmung der Beine mit äusserer Convexität vorhanden zu sein braucht. Auch der äussere Habitus solcher Kinder, der stark vortretende Bauch, die tief gesattelte Lende lassen auf den ersten Blick eine beiderseitige Luxation vermuthen. Die Untersuchung der Hüftgelenke aber ergibt normale Verhältnisse; mit einem einzigen Griffe, dem Hinaufstossen des Beines kann man die Luxation ausschliessen, wenn der gebotene Widerstand als ein starrer empfunden wird.

Am Neugeborenen dürfte sich die Diagnose der doppelseitigen Luxation, namentlich wenn es sich, wie vorauszusetzen ist, nur um eine geringe Dislocation handelt, ziemlich schwierig gestalten, da der Vergleich der kranken Seite mit der gesunden fehlt und die Functionsstörung nicht erhoben werden kann. Man dürfte übrigens auch kaum in die

Lage kommen, eine solche Entscheidung treffen zu müssen, da kein Umstand zur Untersuchung auffordert.

Bei einseitiger Luxation wird eine, wenn auch minimale Verkürzung des Beines die Aufmerksamkeit auf sich lenken und zur Untersuchung Veranlassung geben. *Krönlein* hat derartige, frühzeitige Diagnosen aufzuweisen. Ich selbst habe eclatante Luxationen in drei Fällen diagnosticirt, noch ehe die Kinder zur Zeit jemals in aufrechter Stellung auf den Füssen sich befunden hatten. Bei mehr als tausend Neugeborenen, welche ich im hiesigen Findelhause mit gütiger Erlaubniss der Direction und mit Unterstützung der dortigen Herrn Collegen auf congenitale Luxation untersucht habe, konnte ich dieselbe allerdings nicht ein einziges Mal constatiren.

Alles in Allem bietet die Diagnose der congenitalen Luxation keine Schwierigkeiten. Zweifelhafte Fälle gehören zu den Ausnahmen und documentiren sich eventuell durch die zunehmende Verschlimmerung momentan unscheinbarer Symptome im Verlaufe relativ kurzer Zeit als veritable Luxationen.

VI. Aetiologie.

Das Capitel der Aetiologie der congenitalen Luxation ist leider noch ein sehr dunkles und wenn wir unsere gegenwärtigen Behandlungsresultate in Betracht ziehen, so müssen wir sagen, dass die Praxis wieder einmal der Theorie vorangeeilt ist.

Wenngleich die bei den zahlreichen Operationen erhobenen Befunde uns vor der Hand die letzten Ursachen des Defectes mit Bestimmtheit nicht erkennen lassen, so setzen sie uns wenigstens in die Lage, mit dem Ballaste der anatomisch nicht fundirten Aetiologie aufzuräumen. Es dürfte sich deshalb empfehlen, die verschiedenen, bisher aufgestellten Theorien an dieser Stelle eine kritische Revue passiren zu lassen. Es wird sich bei dieser Betraehtung zeigen, dass es kein Constituens sowohl des Gelenkes selbst, als auch der periarticulären Region gibt, welches nicht schon als Ursache der Luxation beschuldigt worden wäre und dass sowohl Erkrankungen des Gelenkes, als auch die verschiedensten äusseren Einflüsse zur Erklärung herangezogen wurden.

Die älteste, bis auf *Hippokrates* zurückgreifende Theorie führt die Luxation auf ein intrauterines Trauma zurück. Obwohl diese Erklärung offenbar die am wenigsten befriedigende ist, fand dieselbe doch in *Cruveilhier, J. L. Petit* u. A. animirte Vertheidiger. Weder lässt diese Theorie das Zustandekommen einer Luxation überhaupt und noch viel weniger das so häufige Vorkommen der doppelseitigen Ver-

renkung begreiflich erscheinen. Auch spricht kein anatomischer Befund für die traumatische Entstehung derselben.

Ausser den intrauterinen wurden namentlich auch die geburtshilflichen Traumen von *J. L. Petit, D'Outrepont* u. A. als ätiologisches Moment verwerthet. Gewaltsame Tractionen am Beine oder mittelst des hakenförmig gebogenen Fingers in der Leistenbeuge sollten die Luxation bewirken. Diese Annahme wurde später namentlich von *Brodhurst* vertheidigt und ist in allerjüngster Zeit von *Phelps* neuerlich urgirt worden (Transact. of the Americ. Orthop. Assoc. Fifth Session 1891). Von diesem Autor werden intrauterine, namentlich aber die Verletzungen während der Geburt als die Hauptursache der Luxation angesprochen und alle anatomischen Umgestaltungen des Gelenkes, namentlich der Pfanne, als secundäre Veränderungen in Folge des Nichtgebrauches aufgefasst. *Phelps* stützt seine Behauptung namentlich auf eine klinische Beobachtung. Er sah ein Kind eine Stunde nach der Geburt; das rechte Bein war einen Zoll kürzer als das linke und es bestand eine hintere Luxation. *Phelps* richtete dieselbe ein und der Kopf blieb an normaler Stelle ohne Apparate. Die Verrenkung entstand nach *Phelps* „during the confinement". Den diesbezüglichen Nachweis, auf welchen es doch in allererster Linie ankäme, sucht man vergebens. Derselbe ist überhaupt nicht zu führen.

Die traumatische Theorie muss als gänzlich unhaltbar betrachtet werden. Die Versuche, traumatische Luxationen bei Neugeborenen zu erzeugen, haben immer ergeben, dass unter den obwaltenden anatomischen Verhältnissen wohl Fracturen, respective Epiphysenlösungen, niemals aber Luxationen entstehen (*Hofmokl*, Ueber traumatische Luxationen bei Neugeborenen. Wiener med. Jahrb. 1877).

Valette (vgl. *Sainton*, Anatomie de la hanche chez l'enfant. Revue d'orthop. September 1893) hat durch die verschiedensten Manöver der Torsion und Traction immer nur Epiphysenlösungen, niemals aber Luxationen erzeugen können und *Krönlein* (l. c.) bezeichnet die Epiphysenlösung bei den Kindern geradezu als eine der Luxation bei Erwachsenen analoge Verletzung. Es wäre sonderbar, wenn

ein geburtshilfliches Trauma so häufig, die Traumen während des späteren, kindlichen Alters so ausserordentlich selten Veranlassung zu Luxationen geben würden.

Adams hat sich der Mühe unterzogen, eine Tabelle zusammenzustellen, in welcher sich 45 Fälle mit notirtem Geburtsverlauf vorfinden und spricht sich auf Grund derselben auf das Entschiedenste gegen die traumatische Entstehung der Luxation während der Geburt aus. Diese Annahme würde auch voraussetzen, dass bei allen Luxationsfällen die Geburt in Steisslage erfolgt sein müsste, denn nur unter diesen Verhältnissen ist ein Hüftgelenkstrauma denkbar. *Adams* zählte nun unter seinen Fällen 23 Kopflagen mit leichter Geburt. Ich habe bei Aufnahme der Anamnese auf diesen Punkt stets Rücksicht genommen und konnte zufälliger Weise weder eine Steissgeburt, noch überhaupt einen schweren Geburtsverlauf eruiren.

Mit Recht wurde wiederholt darauf hingewiesen, dass eine so bedeutende Verletzung, wie es eine traumatische Hüftgelenksluxation ist, doch unmöglich regelmässig übersehen werden könnte und sich zum Mindesten durch ausgebreitete Suffusionen, Schwellung, Schmerzhaftigkeit und überhaupt durch die Symptome der traumatischen Luxation verrathen müsste.

Aber auch die anatomischen Befunde an unmittelbar oder kurze Zeit nach der Geburt verstorbenen Kindern mit Luxation sprechen entschieden gegen die traumatische Entstehung derselben. Eine solche müsste doch unbedingt mit Zerreissung des runden Bandes combinirt sein. Nun aber bleibt dasselbe bis in das dritte Lebensjahr, in einzelnen Fällen weit darüber hinaus erhalten.

Gelegentlich anatomischer Untersuchungen an den Hüftgelenken Neugeborener, welche mir durch die Güte des Herrn Prof. *Zuckerkandl* in reichlicher Menge zur Verfügung gestellt wurden, habe ich oftmals versucht, an Bänderpräparaten Luxationen in der Weise hervorzurufen, dass ich das Becken mit der einen, die Diaphyse des Oberschenkels mit der anderen Hand fasste und den Schenkelkopf unter Adduction mit allmälig gesteigerter Kraft nach hinten oben presste. Ich

konnte sehen, wie der Kopf die hintere Kapselwand mächtig vorwölbte und das ganze Gelenk gewissermassen eine andere Gestalt annahm, ohne dass indessen eine Luxation zu Stande gebracht wurde. In einem Falle, in welchem die Kapsel durch längere Maceration weniger widerstandsfähig geworden war, entstand schliesslich ein allmälig sich vergrössernder Einriss an der hinteren Seite derselben: aber erst bei fortdauernder Gewaltwirkung konnte der Kopf aus dem Kapselschlitz herausgetrieben werden. Das Auffallendste bei diesen Luxationsversuchen war die Elasticität der Theile, welche den Eindruck hervorrief, als sei Pfanne, Kopf und Hals aus Kautschuk gebildet und dementsprechend durch Druck und Zug eine Formveränderung des ganzen Gelenkes ermöglicht.

Thatsächlich ist auch die Pfanne des Neugeborenen in ihren den Kopf umfassenden Seitenwandungen ein vollständig knorpeliges und im höchsten Grade elastisches Gehäuse, welches, sowie der gleichfalls knorpelige Kopf und Hals, vorübergehenden Gestaltveränderungen unterliegen kann. Gerade dadurch wird eine gewisse Immunität des Gelenkes gegenüber der traumatischen Luxation bedingt. Wenn eine solche unter den mechanischen Bedingungen des oben angedeuteten Experimentes nicht bewerkstelligt werden konnte, so ist umso weniger einzusehen, auf welche Weise durch einen Zug an den Beinen nach abwärts eine hintere Luxation entstehen sollte.

Auf ein gewissermassen chronisches Trauma reflectiren die von *Dupuytren* und *Roser* vertretenen, einander gewissermassen ergänzenden Anschauungen. Bekanntlich hat *Roser* (Arch. f. klin. Chir. XXIV), der als Kind wegen angeblicher congenitaler Hüftluxation quälerisch behandelt worden war und sich deshalb immer für dieselbe besonders interessirte, bei wiederholter Gelegenheit seine schon 1864 ausgesprochene Ansicht, dass die angeborene Hüftverrenkung durch eine outrirte Adductionsstellung des kindlichen Schenkels im Mutterleibe bedingt sei, immer wieder neuerdings verfochten. In mehr geistreicher, als zutreffender Weise führte *Roser* die relative Seltenheit der Luxation bei

Knaben auf den Umstand zurück, dass diese gegen dauernde Adductionshaltungen durch die Reflexbewegungen geschützt seien, welche von Seite der gedrückten Hoden ausgelöst werden. Enge Lage und Fruchtwassermangel erzeuge bei Mädchen eher die Hüftluxation, bei Knaben hingegen leichter Fussverkrümmungen.

Was diesen von *Roser* supponirten Hodendruck betrifft, so ist der Umstand in Betracht zu ziehen, dass durch die gleichzeitig bestehende maximale Beugung der Hüftgelenke die Hoden gänzlich ausserhalb des Bereiches der Innenfläche der Oberschenkel zu liegen kommen und selbst bei Adduction derselben einem Druck nicht ausgesetzt sein können.

Auf die starke Beugung der fötalen Oberschenkel als Ursache der Luxation hatte schon *Dupuytren* hingewiesen. In dieser Stellung drücke der Gelenkskopf gegen die hintere und untere schwächste Partie der Kapsel und spanne sie an; hierdurch werde dieselbe gedehnt und ein geringer Anlass genüge, die Luxation vollständig zu machen.

Noch wichtiger als die Dehnung der Hinterkapsel scheint mir die Ausbiegung des hinteren unteren Pfannenrandes durch den andrängenden Kopf zu sein. Als vollständig knorpeliges, im höchsten Grade elastisches und plastisches Gebilde muss der Pfannenrand sowohl momentanen, als auch langsam zu Stande kommenden Formveränderungen durch blossen Druck zugänglich sein.

Interessant ist eine Stelle aus *Paletta*, in welcher auf diese Verhältnisse hingewiesen wird: „— ut existimarem, in acetabulo vitium esse querendum, idque eo magis, quod insigniore margine cartilagineo in infantibus praeditum est atque segmenta, ex quibus cavitas componitur, nondum perfecte in osseam abierunt naturam; hinc contra nitenti capiti, si nisus vehementior accedat, facilius esse cessurum, adque sinum magis ampliaturum."

Ich möchte auf die *Dupuytren*'sche Beugung ein viel grösseres Gewicht legen, als auf die *Roser*'sche Adduction. Auf jeden Fall scheint eine Combination beider Stellungen, also dauernde Beuge-Adductionslage des Oberschenkels, eine häufige Gelegenheitsursache für jene allmälige Umgestaltung

des plastischen Pfannenrandes abzugeben, durch welche die Disposition für die Entstehung einer Luxation geschaffen werden kann. Die von *Schröder* (Lehrbuch d. Geburtsh. 1874) betonte steilere Stellung der Darmbeinschaufeln am Neugeborenen wäre darnach angethan, die Disposition zur Luxation zu steigern.

Auf jeden Fall wird man den fötalen Zwangshaltungen des Hüftgelenkes eine grosse Bedeutung für das Zustandekommen der Luxation desselben zuerkennen müssen. Es unterliegt wohl nicht dem geringsten Zweifel, dass das congenitale Genu recurvatum die Folge einer dauerhaften Zwangsüberstreckung des Kniegelenkes ist. Ich habe an der Klinik *Albert* ein zweijähriges Mädchen beobachtet, welches seit ihrer Geburt mit beiderseitigem, sehr hochgradigen Genu recurvatum behaftet war. Die nähere Untersuchung ergab das Bestehen einer beiderseitigen Hüftluxation. Es drängt sich die Annahme auf, dass die Streckhaltung der Kniegelenke, respective das die Ueberstreckung derselben bedingende mechanische Moment auch die Schenkelköpfe aus ihren Pfannen getrieben haben mochte.

Ein so wichtiges ätiologisches Moment die fötalen Zwangshaltungen des Hüftgelenkes auch sein mögen, so dürfen dieselben doch nicht als die einzige Ursache der congenitalen Luxation hingestellt werden.

Am schlechtesten fundirt ist jene Theorie, welche die Hüftluxation von fötalen Gelenkserkrankungen ableitet. Von *Parise, Malgaigne, Pravaz* u. A. wurde ein einfacher Hydrops des Gelenkes als Ursache der Luxation angesprochen und *Parise* hat eine sehr eingehende Erklärung des Mechanismus derselben gegeben, gegen welche an und für sich nichts einzuwenden ist. Der Hydrops des Gelenkes wurde aber niemals anatomisch verificirt; bei den operativen Eröffnungen des luxirten Hüftgelenkes habe ich niemals eine auffallende Vermehrung der Synovialflüssigkeit vorgefunden.

Die Annahme einer fötalen Coxitis entbehrt bei der vollständig knorpeligen Beschaffenheit der Gelenksconstituentien nun vollends jeder Wahrscheinlichkeit und wurde ebenso wenig anatomisch erhärtet.

Trotzdem hat es *Pfender* (Thèse de Paris, 1890) unternommen, die congenitale Luxation als eine Aeusserung hereditärer Tuberculose hinzustellen, aber mit seiner Arbeit überflüssiger Weise wohl nichts weiter bewiesen, als dass die Tuberculose eine sehr häufige Erkrankung ist und auch jene Familien nicht schont, in welchen congenitale Luxationen vorgekommen sind.

Die tuberculöse Coxitis ist in congenital luxirten Gelenken auch späterhin eine Seltenheit. Unter 253 Luxationsfällen, welche ich bis Ende 1894 beobachtet habe, fanden sich nur zwei Fälle von beiderseitiger Hüftverrenkung, bei welchen das linke, beziehungsweise rechte Hüftgelenk alle typischen Symptome einer frischen Coxitis darbot.

Eine gegenwärtig vielfach ventilirte Hypothese leitet die congenitale Luxation von einem pathologischen Verhalten der Musculatur, respective von einer Erkrankung des Centralnervensystems ab.

Die ältere von *Guérin* (1841) aufgestellte neuropathische Theorie liess die Verrenkung, sowie überhaupt alle angeborenen Deformitäten durch Muskelretractionen entstehen, welche ihrerseits durch Erkrankungen oder Defectbildungen der Nervencentren bedingt seien.

Unter dem Einflusse der activen Retraction der Muskeln auf der einen und der paralytischen Erschlaffung derselben auf der anderen Seite entstehe die Luxation als Folge des gestörten Muskelantagonismus. *Guérin* stützte seine Hypothese hauptsächlich auf teratologische Befunde, so auf das Vorkommen multipler Contracturen und Luxationen bei Defectbildungen des Centralnervensystems und vernachlässigte über diesen exceptionellen Beobachtungen, bei denen die Muskelretractionen als ätiologisches Moment ihre Geltung haben mögen, den alltäglichen Luxationsfall, bei welchem weder eine Muskelretraction, noch eine Erkrankung des Centralnervensystems auch nur andeutungsweise vorliegt. Hier tritt die von *Guérin* fälschlich als Ursache der Luxation angenommene Retraction gewisser Muskeln erst späterhin in Folge der dauernden Annäherung ihrer Insertionspunkte secundär auf und stellt die allbekannte nutritive Muskel-

verkürzung dar. In vollkommen zutreffender Weise aber hat *Guérin* auf die Muskelretractionen als Reductionshinderniss hingewiesen.

Es steht nun ausser allem Zweifel, dass die Muskelretractionen, wenn sie beim Embryo thatsächlich vorhanden wären, für sich allein schon die Luxation zu Stande bringen müssten, denn es ist eine Thatsache, dass durch tonische Muskelkrämpfe selbst bei älteren Kindern ursprünglich ganz gesunde und normale Hüftgelenke der Luxation verfallen können. Ich habe mehrere Jahre hindurch eine Patientin beobachtet, welche in Folge einer im 6. Lebensjahre entstandenen Spondylitis des oberen Dorsalabschnittes an spastischer Paraplegie darniederlag. Die Oberschenkel waren in leichter Adduction und extremster Beugestellung spastisch fixirt, so dass die Knie auf der Brust des Kindes lagen und die Athmung behinderten. Die Adductoren fühlten sich wie straff gespannte Saiten an. Auch der schonendste Versuch einer Stellungsänderung rief qualvolle Schmerzen und Steigerung der Spasmen hervor. Die vorgenommene Trepanation des Wirbelsäulencanales brachte keine Veränderung des Krankheitsbildes. Als nach mehr als Jahresfrist post operationem die Spasmen so weit nachliessen, dass das Kind wieder sitzen konnte, waren beide Schenkelköpfe vollkommen nach hinten luxirt.

Eine der *Guérin*'schen ähnliche neuropathische Theorie rührt von *Verneuil* her und wird trotz der fast allseitig dagegen erhobenen Einwendungen von diesem berühmten Lehrer und einigen seiner Schüler bis zur Stunde mit Eifer vertheidigt. Nach *Verneuil* entsteht die Luxation ebenfalls zunächst unter dem Einflusse des gestörten Muskelantagonismus, nur entfällt das den Kernpunkt der *Guérin*'schen Theorie bildende Moment des Muskelspasmus.

Nach *Verneuil* werden gewisse Muskelgruppen in Folge einer fötalen oder doch im zartesten kindlichen Alter auftretenden Poliomyelitis acuta von Parese oder Paralyse betroffen, während die intact gebliebenen Muskeln durch ihr Uebergewicht die Luxation ganz in derselben Weise einleiten, wie wir in Folge solcher Störungen des Muskel-

gleichgewichtes anderwärts andere Deformitäten entstehen sehen. Demnach stellen die „sogenannten" congenitalen Luxationen nach *Verneuil* gar kein angeborenes, sondern ein erst später erworbenes Leiden vor und sind nichts weiter als eine paralytische Deformität. Die Bedeutung des Autors und der Nachdruck, mit welchem derselbe seine Meinung immer wieder neuerdings urgirt (Revue d'orthop. 1890, 1) zwingt zu einer näheren Würdigung derselben.

Die *Verneuil*'sche Theorie wurde sofort nach ihrer Enunciation (1866) in einer an dieselbe sich anschliessenden Discussion von *Bouvier* und *Broca* energisch bekämpft. Nach *Verneuil* sollten gerade immer nur die pelvitrochanteren Muskeln von der Lähmung betroffen sein, während die stets intact gebliebenen langen Muskeln, welche vom Becken zum Beine ziehen, durch ihr Uebergewicht die Luxation herbeiführen. *Bouvier* leugnete nicht nur die Lähmung der genannten Muskeln, sondern stellte — über das Ziel schiessend — sogar die Atrophie derselben in Abrede.

In seinem Referate über die erste *Verneuil*'sche Publication (Gaz. des hôp. 1866) wies *v. Volkmann* sofort darauf hin, dass es sich bei der congenitalen Luxation nicht um eine Lähmung der Muskeln, sondern um eine durch die mangelhafte Function bedingte Atrophie derselben handle und grenzte die thatsächlichen paralytischen Luxationen, mit welchen *Verneuil* irrthümlich die congenitale Verrenkung zusammengeworfen hatte, strenge von dieser ab. Allerdings hatte *v. Volkmann* in seiner Kritik hauptsächlich jene Fälle im Auge gehabt, bei welchen sämmtliche Muskeln als gelähmt vorausgesetzt werden und das Gelenk einzig und allein unter dem Einflusse der functionellen Belastung steht.

In diesen Fällen fixiren die Kinder nach *v. Volkmann* das Gelenk dadurch, dass sie die Bewegung desselben bis zu den natürlichen Hemmungen führen. Im Hüftgelenke komme dadurch eine Hyperextensionsstellung zu Stande, gerade so wie am Kniegelenke die Recurvation.

Die Theorie *Verneuil's* reflectirt jedoch auf den Muskelantagonismus und setzt demnach partielle Muskellähmungen voraus. Solche kommen thatsächlich nicht allzu selten vor,

und haben unter Umständen auch Luxationen im Gefolge. Diese paralytischen Luxationen bieten aber ein ganz wesentlich anderes Bild, als die angeborene Hüftverrenkung.

Es ist allgemein bekannt, wenn auch nicht erklärt, dass gewisse Muskeln und Muskelgruppen von der spinalen Lähmung mit Vorliebe befallen werden, während andere hinwiederum sich einer zweifellosen Immunität zu erfreuen haben. So werden an der unteren Extremität namentlich die an den peripheren Abschnitten derselben gelegenen Muskeln, vor Allem die Pronatoren am häufigsten von der spinalen Paralyse betroffen. Die centralen Abschnitte der Extremität unterliegen im Allgemeinen seltener einer dauernden Lähmung. Am häufigsten pflegt vor Allem der Quadriceps afficirt zu sein, während die Beuger des Kniegelenkes, in der Regel wenigstens, eine gewisse Actionsfähigkeit beibehalten und nur in Fällen von totaler Monoplegie gleichfalls der vollständigen Lähmung verfallen sind.

Bei einigermassen ausgebreiteter Lähmung sind sicher auch die Adductoren, und zwar in der Regel vollständig gelähmt und das klinische Bild dieser Fälle ist durch die typische Abductionsbeugehaltung des betreffenden Oberschenkels charakterisirt. Nur der Tensor fasciae latae und der Ileopsoas scheinen einer ebenso zweifellosen, als unerklärten Immunität gegenüber der infantilen Paralyse theilhaftig zu sein. Selbst an dem total gelähmten Schlotterbein kann man noch mehr weniger ausgiebige, active Beugung des abducirten Oberschenkels wahrnehmen.

Ebenso ist es eine, wenngleich anatomisch nicht aufgeklärte, so doch zweifellos feststehende klinische Thatsache, dass gerade die Gesässmuskeln bei partieller infantiler Lähmung nur in Ausnahmsfällen afficirt sind. Ich habe seit jeher meine Aufmerksamkeit auf diesen Punkt gerichtet und in jenen Fällen von spinaler Lähmung, bei welchen das Bein zum Stehen und Gehen überhaupt noch benützbar war, nicht ein einziges Mal eine vollständige Lähmung der Gesässmuskeln constatiren können.

In jenen seltenen Ausnahmsfällen, bei welchen eine partielle Lähmung des Beines gerade die pelvitrochanteren

Muskeln betrifft und deren Antagonisten intact bleiben, kann es zu der entsprechend seltenen paralytischen Luxation nach hinten auf das Darmbein kommen. Solche eclatant paralytische Luxationsfälle wurden von *Reclus* (Revue mensuelle de chir. 1878) unbegreiflicherweise als angeborene Luxationen beschrieben. *Karewski* (Deutsche med. Wochenschr. 1890, Nr. 4 u. 5) notirt unter 6 Fällen paralytischer Hüftluxation nur einen einzigen, in welchem eine Verschiebung des Kopfes auf die hintere Darmbeinfläche eingetreten war. Ich selbst habe keinen Fall von hinterer paralytischer Luxation gesehen.

Bekanntlich stellt die Luxatio pubica nach innen und unten den Typus der paralytischen Hüftverrenkung vor. Diese Richtung wird zunächst durch die eigenthümliche Vertheilung der gelähmten und mehr weniger activ gebliebenen Muskeln um das Gelenk bedingt; durch die Action und spätere trophische Verkürzung namentlich des Tensor fasciae und unter Umständen auch des Ileopsoas geräth das Hüftgelenk in Beugestellung und Beugecontractur, während die pelvitrochanteren Muskeln bei der vollständigen Ausschaltung der Adductorenwirkung die dauernde Abductionshaltung desselben verschulden. Liegt ein solcher Patient auf dem Rücken, so ruht das kranke Bein in Abductionsbeugehaltung des Hüft- und gleichzeitiger Beugestellung des Kniegelenkes mit seiner äusseren Fläche der Unterlage auf. Fungirt das Bein noch als Stütze und Träger des Rumpfes, so geschieht dies gleichfalls unter Abductionsbeugehaltung des Hüftgelenkes. Unter solchen Umständen wird sich, wenn überhaupt, stets nur eine Luxatio pubica entwickeln können.

Derartige paralytische Luxationen wurden zuerst von *Karewski* der blutigen Reposition unterworfen. Es zeigte sich dabei, dass in einem Falle nach 6jährigem Bestande der Luxation die Pfanne für das Caput femoris zu klein geworden war und erweitert werden musste; aber solche rudimentäre Pfannenbildungen, wie sie für die congenitale Luxation typisch sind, fanden sich nicht vor.

Im Ganzen gehören die paralytischen Luxationen des Hüftgelenkes zu den seltenen Deformitäten; umso mehr als

sie selbst unter vorhandenen günstigen Bedingungen nicht jedes Mal zur Entwicklung kommen. In einem Tausende von orthopädischen Fällen umfassenden Beobachtungsmateriale habe ich nur 4 Fälle von paralytischer Subluxatio pubica gesehen.

Es kommt bekanntlich manchmal vor, dass die spinale Attaque, als deren Folgen sich infantile Lähmungen allmälig herausbilden, so unscheinbare Symptome macht, dass die Krankheit auch von sorgsamen Eltern vollständig übersehen und erst die schon bestehende Lähmung zufällig entdeckt wird; in der Regel aber tritt die Poliomyelitis mit so auffallenden Allgemeinerscheinungen (Fieber, Fraisen etc.) auf, dass sie eine Zeit lang, wenn die Lähmungen nicht sofort bemerkt werden, wohl verkannt und falsch gedeutet, nicht aber übersehen werden kann. Es ist nun nicht anzunehmen, dass in den zahlreichen Fällen meiner Beachtung, deren Anamnese ich in dieser Richtung nach Möglichkeit genau erhoben habe, eine seinerzeitige spinale Erkrankung ausnahmslos übersehen wurde.

Mit besonderem Nachdruck wurde von *Verneuil* und einigen seiner Schüler hervorgehoben, dass die Kinder eine Zeit hindurch vollkommen normal gegangen seien und das charakteristische Hinken sich erst nach Ablauf des acuten Stadiums einer spinalen Attaque eingestellt habe. Soweit die thatsächlichen paralytischen Luxationen hierbei in Betracht kommen, ist diese Angabe vollkommen zutreffend, soferne die Kinder überhaupt erst nach der Aufnahme des Gehens von der Krankheit betroffen wurden. Was aber die Kinder mit der congenitalen Hüftluxation anbelangt, mag dieselbe zur Zeit der Aufnahme des Steh- und Gehactes bereits vollständig entwickelt oder auch nur die anatomische Disposition hierzu vorhanden sein, so ergibt die Anamnese mit Regelmässigkeit, dass die Kinder von ihrem ersten Schritte an das charakteristische Hinken gezeigt haben, welches sich allerdings im Laufe der Zeit allmälig steigerte.

Es könnte nun auch der Fall zur Beobachtung gelangen, dass ein mit congenitaler Luxation behaftetes Kind, bei welchem die Diagnose durch die anatomischen und functionellen

Symptome feststeht, nachträglich von spinaler Lähmung befallen wird. Dies würde weder an dem Bestande, noch an der Weiterentwicklung der bestehenden congenitalen Luxation etwas ändern, höchstens dürfte die Dislocation des Kopfes nach oben bei eventueller Lähmung der pelvitrochanteren Muskeln ein rascheres Tempo annehmen, als unter gewöhnlichen Verhältnissen.

Mit Beziehung auf die in Rede stehende ätiologische Streitfrage ist einer meiner Fälle von grösstem Interesse. Derselbe betrifft ein 10jähriges Mädchen, Boscowitz Julie aus Wien. An der rechten Seite findet sich complete Luxation des Hüftgelenkes mit allen typischen Symptomen. Der Trochanter steht 4 Cm. oberhalb der Linie; Kopf und Hals sind in ihrem ganzen Umfange gut tastbar und normal gerichtet. Die Musculatur der rechten Extremität bis auf isolirte Lähmung des Extens. digitor. communis vollkommen intact. Die hochgradige Verkürzung wird durch Equinovalgushaltung des Fusses eben corrigirt. Auf der linken Seite besteht hochgradige Parese der gesammten Musculatur der Extremität. Die Muskeln des Unterschenkels sind vollkommen paralytisch, der Fuss ein richtiger Schlotterfuss. Im Kniegelenk ist leichte active Beugung möglich, hingegen besteht vollkommene Quadricepslähmung; active Beugung und Adduction im Hüftgelenke ist, wenn auch schwach, so doch ausführbar. Liegt das Mädchen auf der rechten Körperseite, so ist ihr ganz unmöglich, das linke Bein im Sinne der Abduction von der Unterlage aufzuheben, es besteht demnach hochgradige Parese der Gesässmuskeln. Das linke Hüftgelenk ist vollkommen intact. Das Kind hat seit seinem ersten Schritt auf dem rechten Bein gehinkt. Im 3. Lebensjahr kam die spinale Erkrankung und hinterliess die eben skizzirte Lähmung. Seitdem geht das Kind noch schlechter und hinkt auf beiden Beinen. Die Patientin wurde palliativ behandelt.

Hier bestand demnach eine Combination von spinaler Lähmung mit congenitaler Luxation. Die Pronatorenlähmung an der rechten Seite war für die vorhandene rechtseitige Luxation belanglos. Links war die Vertheilung der Lähmung

eine derartige, dass es zu einer hinteren paralytischen Luxation hätte kommen können, das Gelenk aber blieb trotzdem intact. Hätte die Lähmung in analoger Ausbreitung das luxirte rechte Hüftgelenk betroffen, so wäre die Luxation dadurch zu keiner paralytischen geworden, die Inactivität der Gesässmuskeln hätte indess einer rascheren Dislocation des Kopfes Vorschub leisten können.

Wenn nun auch bei der congenitalen Luxation keine Lähmung der pelvitrochanteren Muskeln besteht, so zeigen dieselben doch schon am zarten Kinde eine zweifellose Atrophie, die ja im Verein mit der Lateralverschiebung des Trochanters die stets bemerkliche Abflachung der Gesässwölbung bewirkt. Es muss aber mit Nachdruck hervorgehoben werden, dass die Gesässmuskeln von dieser Atrophie nicht etwa in einem erhöhten Masse betroffen werden, sondern dass vielmehr die gesammte Musculatur des luxirten Beines in ziemlich gleichmässiger Weise leidet. Die von den pelvitrochanteren Muskeln geleisteten Schenkelbewegungen geschehen kraftvoll und man kann sich jeden Augenblick von den energischen Contractionen der oberflächlichen Gesässmuskeln durch die Palpation überzeugen.

Diese allgemeine und gleichmässige Atrophie der Musculatur des Beines ist nichts weiter, als eine Folge der Functionsbehinderung, welche sich aus der Dislocation des Schenkelkopfes ergibt, und zum Theil wohl auch auf die Schonung zurückzuführen, welche dem weniger leistungsfähigen Beine zu Theil wird. Wenn bei veralteten Fällen die Gesässmusculatur in besonderem Masse atrophirt und fibrös degenerirt, so ist dies eine secundäre Veränderung, welche sich aus der Dehnung und Zerrung der Muskeln durch das Rumpfgewicht erklärt.

Verneuil legt in seiner Beweisführung den grössten Werth auf den Umstand, dass die sogenannte congenitale Luxation am Neugeborenen niemals gefunden worden sei, dass sie also erst später entstehen müsse.

Man hat allerdings keine Veranlassung, jedes neugeborene Kind auf das Vorhandensein einer congenitalen Luxation zu untersuchen. Besonders auffallende anatomische

Merkmale bietet dieselbe nicht und der functionelle Defect gibt sich noch nicht kund.

Um der Sache auf den Grund zu kommen, habe ich mit gütiger Erlaubniss des Herrn Dr. *Braun*, Directors der hiesigen Findelanstalt, im Verein mit dem Anstaltsarzte Dr. *Claus* einige Monate hindurch bei sämmtlichen Neugeborenen, welche die Anstalt zeitweilig beherbergte, nach der Hüftluxation gefahndet. Unter tausend untersuchten Fällen ist es mir allerdings nicht ein einziges Mal gelungen, eine Hüftluxation zu entdecken. Nur ein Fall (Knabe) schien mir verdächtig. Beide Gelenke waren etwas gelockert, liessen starke Adduction zu und bei den Rollungen wurde ein eigenthümliches Geräusch hervorgebracht, wie wenn eine schlaff gespannte Saite gezupft würde. Das Kind litt an Bronchitis und es war vorauszusehen, dass wir in die Lage kommen würden, unseren Zweifel bei der Autopsie zu lösen. Weiland Hofrath *Kundrat* nahm wenige Wochen später die Section vor. Es fanden sich schlaffe Kapselbänder bei übrigens vollständig normalem Verhalten des Gelenkes. Aus meinem Misserfolge können jedoch keine Folgerungen zu Gunsten der *Verneuil*'schen Annahme gezogen werden. Vielleicht war die untersuchte Zahl zu klein oder spielte ein übler Zufall mit. Es ist auch sehr wohl möglich, dass bei diesen tausend untersuchten Kindern doch der eine oder andere Luxationsfall übersehen wurde. Die Diagnose der congenitalen Luxation bei Neugeborenen bietet eben grosse Schwierigkeiten, besonders wenn das Gesäss sehr fettreich ist. Bleibt man doch manchmal sogar bei Kindern, welche schon mit dem Gehen begonnen haben, trotz sorgfältiger palpatorischer Untersuchung noch im Zweifel und erst das charakteristische Hinken entscheidet die Diagnose. Dieser wichtige Behelf fehlt uns bei der Untersuchung des Neugeborenen. Dazu kommt noch, dass die anatomischen Veränderungen am Hüftgelenke, insolange dasselbe noch nicht der Belastung ausgesetzt wurde, gewiss geringfügigere und demnach schwieriger zu erkennen sind. Der Kopf mag der Pfanne noch fast concentrisch gegenüberstehen, auch wenn er von derselben nur ungenügend umschlossen ist. Unter solchen Umständen

wird es unmöglich, die Luxation am Neugeborenen festzustellen.

Da *Verneuil* als Prosector bei der Untersuchung zahlreicher fötaler Hüftgelenke niemals eine Luxation vorfand und *Reclus, Jalaguier, Tuffier, Poirier* etc. ebenfalls nicht glücklicher waren, so schrieb er einen Preis von 300 Francs in Form von Büchern und Instrumenten für einen Fall von wirklich angeborener Luxation aus. Diese Ausschreibung gelte jedoch nur für ein Jahr und es dürfen nicht über 10 Fälle beigebracht werden; intrauterine Coxalgie, Fehlen des Femurkopfes und Defectbildungen bei nicht lebensfähigen Monstris seien auszuschliessen!

Müssen diese Cautelen, mit denen *Verneuil* seinen Preis schützte, nicht den Eindruck machen, als ob er selbst nicht so ganz vollständig von seiner Theorie überzeugt wäre! Jedenfalls wird der berühmte Autor das Verfallen seines ausgesetzten Preises nicht als eine Stütze seiner Theorie betrachten dürfen.

Parise hat übrigens lange vor *Verneuil* bei 330 Sectionen Neugeborener den Fehler viermal gefunden und in der Literatur sind weiterhin eine Reihe von Obductionsbefunden niedergelegt worden *(Wagner, Kruckenberg, Barth, Cantru, Sainton* etc.), welche Neugeborene und erst wenige Tage oder Wochen alte Kinder mit congenitaler Luxation betrafen. *Sainton* fand die Veränderungen von Kopf und Pfanne gerade so typisch ausgebildet, wie es von älteren Kindern her bekannt ist.

Die *Verneuil*'sche Theorie kann nach alledem wohl das Verdienst für sich in Anspruch nehmen, auf die paralytischen Hüftgelenksluxationen die Aufmerksamkeit gelenkt zu haben; die Aetiologie der congenitalen Luxation hingegen ist dadurch nicht gefördert worden.

Auch *Lücke* (Verhandl. d. Sect. f. Chir., 58. Versammlung deutscher Naturforscher und Aerzte in Strassburg 1885) nahm eine localparetische Form der Luxation an und führte dieselbe auf eine Insufficienz der Glutaei nach Traumen zurück, hat aber nur in einem einzigen Falle sichere Angaben über ein Trauma (heftiges Niedersetzen

auf ein Nachtgeschirr) eruiren können. Ein derartiger tragikomischer Zufall ereignet sich im kindlichen Leben wohl sehr häufig; ich habe davon wohl des Oefteren von Schnittwunden herrührende Narben, aber niemals Paresen der Glutaei gesehen.

Tillmanns (Arch. f. Kinderhk., XIV, 3 u. 4) sprach die Meinung aus, dass ein zu voluminöses Ligamentum teres die anfangs sonst normale fötale Hüftpfanne mehr oder weniger ausfülle und auf diese Weise die Luxation allmälig herbeiführe, indem der Kopf einfach aus der Pfanne herausgetrieben wird. In analoger Weise führt eine ältere und wenig beachtete Theorie die Luxation auf die Austreibung des Kopfes aus der Pfanne durch die Schwellung der sogenannten *Havers*'schen Drüsen, i. e. des in der Synovialfalte des Ligamentum teres gelegenen Fettgewebes, zurück.

Thatsächlich findet man das Pfannengrübchen häufig von traubigem Fettgewebe vollständig ausgefüllt. Ebenso wenig vermag der rudimentäre Pfannennapf bei einem etwaigen Repositionsversuche auch nur eine Windung des namentlich beim Beginn des Gehactes mächtig verdickten und verlängerten Ligamentum teres aufzunehmen, geschweige dass der Kopf darin Platz fände.

Es ist aber im höchsten Grade wahrscheinlich, dass diese Erscheinungen nur secundärer Natur sind. Schon bei einer geringen Excentricität zwischen Kopf und Pfanne wird das Ligamentum teres aus seiner engen Einschaehtelung in dem unüberknorpelten Recessus des Pfannenbodens befreit, von dem Drucke des Kopfes entlastet und zum Auswachsen disponirt. Fungirt dann später nach dem Aufnehmen des Gehactes das Ligament mit als Rumpfträger, so wird diese Beanspruchung desselben eine weitere Hypertrophie zur Folge haben, bis endlich die übermässige Ausdehnung, Verlängerung und Durchreibung am hinteren Pfannenrande das Band vernichtet.

Allgemeinen Anklang hat seinerzeit die von *Dollinger* (Arch. f. klin. Chir., XX, 3) aufgestellte Theorie gefunden, nach welcher die Verrenkung dadurch zu Stande kommt, dass die Pfanne durch vorzeitige Verknöcherung der Fugen-

knorpel in ihrer Entwicklung gehemmt wird; der von dem Limbus nicht so fest wie beim Erwachsenen umschlossene Schenkelkopf werde sonach aus der im Wachsthum nicht gleichen Schritt haltenden Pfanne herausgedrängt. Nach dem Entschlüpfen des Schenkelkopfes aus seinem zu engen Gehäuse schrumpfe die Pfanne unter Umständen zu einem kleinen Höcker zusammen. Dasselbe Resultat könne auch bedingt sein durch ungenügende Production knochenbildender Substanz von Seite des Knorpels. Die Ursache der Verknöcherung oder der Wachsthumshemmung des Y-Knorpels wurde von *Dollinger* in einem in der Nähe desselben ablaufenden entzündlichen Process höheren Grades gesucht. „Je später die Verknöcherung eintritt, umso grösser ist das Pfannenrudiment. Erstreckt sie sich auf den ganzen Y-förmigen Knorpel, so behält die Pfanne die Umrisse der normalen Form; beschränkt sie sich hingegen nur auf einen Theil desselben, so würde sie eher die Gestalt verschieden geformter Dreiecke annehmen.“ Da die prämature Synostose manchmal erst nach der Geburt eintrete, so meinte *Dollinger*, dass die Bezeichnung der Luxation als einer congenitalen nicht zutreffend sei.

Ohne Zweifel hat die *Dollinger*'sche Theorie auf den ersten Anblick etwas Bestechendes; doch steht sie mit den anatomischen Thatsachen in directem Widerspruch. Aus einem Präparate, welches von einem 65jährigen Manne mit Luxatio congenita herrührte, durfte *Dollinger* überhaupt keinen Schluss auf das Verhalten der Dinge bei Neugeborenen oder doch noch sehr jungen Kindern ableiten. Gelegentlich der operativen Vertiefungen des rudimentären Pfannengrübchens wurde niemals eine prämature Verknöcherung der Pfannenknorpelfugen gefunden.

Jedenfalls gebührt *Dollinger* das Verdienst, das Interesse an der Frage wieder wachgerufen zu haben, denn schon ein Jahr später (1878) theilte *Grawitz* (Ueber die Ursachen der angeborenen Hüftverrenkung, *Virchow's* Arch., LXXIV) seine wichtigen Untersuchungen von 7 Luxationsfällen an Neugeborenen mit. Nach *Grawitz* beruht die Ursache der Luxation auf einer Hemmungsbildung des Y-förmigen Knorpels,

während der Schenkelkopf in seinem Wachsthume entweder gar nicht oder doch nur unbedeutend gehindert werde. Wenn die Bildungshemmung den Pfannenknorpel und den Schenkelkopf gleichmässig betrifft, bleiben beide im Wachsthum zurück, ohne dass Luxation eintritt. In keinem Falle war eine prämature Synostose der Knorpelfuge zu constatiren. „Histologisch stellte sich die Hemmungsbildung im Knorpel am frappantesten an der Knochenknorpelgrenze dar, indem hier die normalen Proliferationszonen im Vergleiche zu intacten Becken viel dürftiger gebildet waren; die Zellen lagen in grossen Zwischenräumen und die Höhe der reihenförmig übereinander gestellten Zellenlager in der Nähe der Ossificationslinie betrug nur den dritten oder vierten Theil des Normalen. In einigen Fällen fehlte über der Verkalkungszone jedwede besondere Zellenanordnung, in anderen wurde die Zone der provisorischen Kalkablagerung in der hyalinen Zwischensubstanz vermisst und der Knorpel bot das Bild eines in Degeneration begriffenen Gewebes, die histologischen Elemente waren undeutlich geworden und die Zellhöhlen mit Fetttröpfchen gefüllt."

Unter allen bisher vorgebrachten Theorien scheint jene von *Grawitz* anatomisch am besten fundirt zu sein; doch muss hervorgehoben werden, dass die untersuchten Gelenke von monströsen Embryonen herrührten. Für diesen Theil der Fälle mag *Grawitz* vielleicht die richtige Lösung gebracht haben.

Eine ältere Theorie suchte die congenitale Hüftluxation von einem ursprünglichen Bildungsfehler abzuleiten. In diesem Sinne hatte sich schon *Paletta* geäussert („vitia memorata jam a vitae primordiis existere"). Auch *Dupuytren* plaidirte dafür, dass die Luxation als „Défaut du germe", also für „ursprünglich" gehalten werden müsse und nahm mit *Brechet* (Clinique de Dupuytren, T. III, pag. 241) eine verzögerte Entwicklung der die Pfanne zusammensetzenden Beckenknochen an. *Brechet* liess die Verbildung erst mit der Entstehung der Gelenkspartien um den zweiten bis dritten Schwangerschaftsmonat ihren Anfang nehmen und war der Meinung, dass ein verringertes Volum der Haupternährungs-

gefässe des Os ilium schon genüge, um dasselbe in seiner Gesammtentwicklung zurückbleiben zu lassen.

Am ausführlichsten hat *v. Ammon* in seinem bekannten Werke (Die angeborenen chirurgischen Krankheiten des Menschen, Berlin 1842) die angeborenen Missbildungen des Hüftgelenkes behandelt, unter denen die angeborene Ektopie des Schenkelkopfes nur eine Gruppe bildet. Nach *Ammon* ist der Begriff der Luxation auf die in Rede stehende Verbildung nur in beschränkter Weise anwendbar, „da es Fälle von sogenannter angeborener Luxation gibt, wo ein Gelenkskopf niemals seine entsprechende Gelenksfläche erst verlässt, also luxirt wird, sondern vielmehr niemals in dieselbe auf normale und gehörige Weise sich eingefügt hat".

Bezüglich der Entwicklung der Hüftgelenkspfanne äussert sich *Ammon* in folgender Weise: „Die Pfanne ist Anfangs ihrer Entwicklung nicht schon jene ziemlich ebenmässig runde, gehörig vertiefte Grube wie beim ausgewachsenen Menschen. Sie erscheint mehr in Form einer tellerartigen Vertiefung am äusseren, nach unten und vorne gelegenen, seitlichen Theile des Beckens. Die Ossification ist hier für die ganze Fötuszeit sehr dürftig, indem erst nach der Geburt, und zwar in den ersten Entwicklungsjahren ihre vorher knorpelige Structur einer wahren Ossification Platz macht. Sie gewinnt nämlich schon in dieser Zeit eine grössere Tiefe und Räumlichkeit, so dass das Caput femoris, welches anfänglich nur leicht in der Pfanne ansass, sich nach und nach mehr in sie hineinbegeben kann etc." Bleibt die Pfanne auf der früheren, tellerartigen Form stehen, während der Kopf sich gleichmässig fortentwickelt, so kann derselbe von der Pfanne nicht umfasst werden und es entsteht die Ektopie.

Auch gewisse Befunde am Kopfe und am Ligamentum teres weisen nach *Ammon* auf eine gestörte Entwicklung hin.

Der Femur stellt nach *Ammon* in früherer Fötalzeit einen noch durchaus ganz gerade aussehenden Knochen vor, an dessen oberem Ende indess der Kopf schon deutlich bemerkbar ist, jedoch noch nicht an einem quer von diesem

Ende auslaufenden Hals, sondern in ganz verticaler Stellung an dem oberen Ende des Knochens aufsitzt. Je mehr sich die Pfanne entwickelt, desto mehr bildet sich auch erst das Collum femoris aus dem Knochen hervor. Der Hals ist aber anfangs immer auch noch mehr vertical, sehr kurz und knorpelig. Erst nach und nach gewinnt er eine mehr oblique Stellung. *Ammon* bemerkt hierzu, dass mehrere Beobachter angeborener Schenkelluxationen eine ebensolche Beschaffenheit des Collum femoris gefunden hätten. Thatsächlich sind diese Beobachtungen seither wiederholt worden.

Das Ligamentum teres ist nach *Ammon* nicht nur schon zeitig sichtbar, sondern in früherer Zeit sogar länger und breiter als gewöhnlich. Demnach betrachtet *Ammon* die Länge und Breite des Bandes bei der angeborenen Luxation gleichfalls als ein Zeichen des Stehenbleibens der Entwicklung desselben auf einer früheren Stufe.

Seit jeher wurde die Theorie der ursprünglichen Bildungshemmung durch die von mancher Seite (erst jüngst von *Ketsch*) mit Unrecht bestrittene Thatsache des erblichen Vorkommens der congenitalen Luxation gestützt. Schon *Paré* hatte (1678) bemerkt, dass die Hinkenden nicht nur oft, sondern meistens Hinkende erzeugen. *Krönlein* stellt in seiner bekannten Abhandlung eine instructive Tabelle von Familienstammbäumen zusammen, in denen die congenitale Luxation durch Generationen heimisch war (Fälle von *Maissiat* nach *Dupuytren, Bouvier, Verneuil, Statfeldt)*, und erwähnt aus seiner eigenen Beobachtung zwei Geschwister mit einseitiger congenitaler Schenkelluxation, deren Tante ebenfalls mit diesem Leiden behaftet war, ferner ein Mädchen, das unter 7 Geschwistern allein an Luxatio femoris litt und dessen Grossmutter dasselbe Leiden gezeigt hatte. *Sehreger, Camper, Marjolin. Volkmann* etc. haben andere interessante Fälle dieser Art beschrieben. Merkwürdig ist eine von *Malgaigne* citirte Anamnese (nach *Zwinger,* Theatr. praxeos medicae. 1710): eine Dame verrenkte sich durch Zufall einen Schenkel, welcher nicht wieder eingerichtet wurde und gebar später 6 Kinder, 3 Söhne und 3 Töchter. Die 3 Söhne brachten eine Luxation des Femur mit auf die Welt. Ich selbst kenne einen Mann

mit einseitiger congenitaler Luxation, der zwei Töchter hat, welche gegenwärtig 8 und 12 Jahre alt sind; die jüngere ist mit einseitiger, die ältere mit doppelseitiger angeborener Luxation behaftet. In einem anderen Falle aus meiner Praxis besitzt ein Vater mit linksseitiger angeborener Hüftluxation ein einziges Mädchen mit Hüftverrenkung derselben Seite. Neben mehreren anderen ähnlichen Fällen aus meiner Erfahrung ist folgende Anamnese (vgl. Casuistik 65) in dieser Beziehung besonders interessant. Die Urgrossmutter hinkte seit frühester Kindheit. Aus der Ehe einer normalen Enkelin gehen 10 Kinder hervor, darunter ein Mädchen mit doppelseitiger und ein zweites mit einseitiger Verrenkung. Ein Enkel erzeugt 9 Kinder, darunter ein Mädchen mit einseitiger congenitaler Verrenkung. Ausserdem ist noch eine vierte Urenkelin mit einseitiger Luxation behaftet.

Jeder Arzt, der einschlägiges Krankenmaterial zu Gesicht bekommt, weiss von ähnlichen Fällen zu erzählen. Trotzdem bleibt die *Malgaigne*'sche Bemerkung richtig, dass die erblichen Uebertragungen Ausnahmen sind, und zwar ziemlich seltene, und dass in der Regel die mit Luxation behafteten Eltern gesunde Kinder erzeugen und die meisten mit Luxation behafteten Kinder von gesunden Eltern abstammen.

Mit der Annahme der originären Defectbildung harmonirt auch die Thatsache des gleichzeitigen Vorkommens anderweitiger, die Lebensfähigkeit der Früchte gewöhnlich ausschliessender Missbildungen (Akranie, Anencephalie, Encephalocele Hydrorrhaehis etc.) neben der congenitalen Luxation *(Krönlein)*, sowie die häufig zu beobachtende doppelseitige und das zuweilen vorkommende Auftreten multipler, congenitaler Luxationen (unter Anderem besonders des Radiusköpfchens). Ein im Uebrigen in geistiger und körperlicher Beziehung vollkommen normal entwickeltes Kind aus der Reihe meiner beobachteten Fälle kam mit doppelseitigen hochgradigen Klumpfüssen, Spina bifida, beiderseitiger Subluxation des Radiusköpfchens nach vorne und linksseitiger congenitaler Hüftluxation mit directer Anteversion des Schenkelhalses zur Welt.

Wenn wir am Schlusse dieses Capitels die vorgetragenen Theorien überblicken, so können nach dem Gesagten überhaupt nur zwei als geltungsfähig in Betracht kommen, nämlich jene von der originären Entwicklungshemmung der Pfanne oder des Schenkelkopfes und die Theorie von der primären Luxation durch intrauterine Zwangshaltungen der Oberschenkel.

Soweit es sich um Monstra handelt, hat, wie schon erwähnt, *Grawitz* die Art und Weise der Entwicklungshemmung der Pfanne unserem Verständniss näher gebracht. Durch welche Factoren die originäre Hemmungsbildung der Pfanne bei den im Uebrigen zu normaler Entwicklung gelangenden Früchten herbeigeführt wird, bleibt unserer Erkenntniss vor der Hand verschlossen.

Eine Untersuchung der Ossificationszonen an den gelegentlich der Pfannenaushebung gewonnenen Knochenknorpel-Hohlschalen ist angeregt, konnte aber leider nicht rechtzeitig zu Ende geführt werden, um in dieser Schrift noch Platz zu finden.

Mit der Annahme einer primären Hemmungsbildung der Pfanne will allerdings die Thatsache der bis in's Kleinste vollendeten Detailbildungen an derselben nicht recht stimmen. Bei den Operationen hat es sich gezeigt, dass die Pfanne weitaus in der Regel sehr gut contourirte, scharf geprägte Ränder besitzt; dass namentlich der Limbus cartilagineus am vorderen inneren Umfang derselben eine normale Ausbildung zeigt und auch an der hinteren Peripherie manchmal gut erhalten ist. Die Veränderungen des hinteren Pfannenrandes, seine Depression und wallartige Abrundung, sowie die Verflachung seines Bogens können nicht gut als originäre aufgefasst werden, sondern sind einfache Folgen des Druckes von Seite des luxirten Kopfes. Auch die Grösse der von den differenzirten Rändern umschlossenen Pfannenfläche ist sehr häufig eine solche, dass dieselbe den Schenkelkopf ganz gut überdachen, wenn auch demselben kein solides Lager abgeben kann. Es ist in vielen Fällen einzig und allein die mangelnde Tiefe, wodurch das räumliche Missverhältniss zwischen der Pfanne und dem Schenkelkopfe

bedingt wird. Daher die mächtige Dicke der Beckenwand am Pfannenorte, welche die Ausschneidung eines Napfes gestattet, dessen Tiefe dem Halbmesser des Kopfes reichlich entspricht, ohne dass eine Perforation der Beckenwand zu befürchten wäre. Man erhält aus diesen Facten den Eindruck, dass es sich eher um einen localen Excess der Gewebsbildung, als um eine Hemmung derselben handelt. Dieser Bildungsexcess bedingt ein einseitiges vermehrtes Dickenwachsthum der Beckenwand am Pfannenorte, da der Druck des Schenkelkopfes, welcher den Wachsthumsvorgängen in dem Y-förmigen Knorpel Ziel und Richtung gibt, in der Pfanne entweder gar nicht oder doch nicht in normaler Weise zur Geltung kommen kann, weil der Kopf subluxirt oder schon vollständig luxirt ist. Die angedeuteten Pfannenbefunde legen es mit einem Worte nahe, wohl in der grösseren Zahl der Fälle eine, durch irgend welche mechanischen Einflüsse bedingte, durch zu geringe Höhe und grosse Nachgiebigkeit des knorpeligen hinteren Pfannenrandes begünstigte Subluxation des Schenkelkopfes als das Primäre, und die Tiefenveränderungen der Pfanne als lediglich secundäre Erscheinungen aufzufassen.

Primäre Entwicklungsanomalien des Schenkelkopfes, respective des Schenkelhalses scheinen in der Aetiologie der angeborenen Hüftverrenkung gleichfalls nur eine untergeordnete Rolle zu spielen, da dieselben glücklicherweise nur selten zur Beobachtung kommen. Ich rechne hierher vor Allem die keulenförmige Bildung des oberen Femurendes, bei welcher der Schenkelkopf auf einem steil gerichteten, aber ganz kurzen Halse sitzt, so dass jede seitliche Ausladung am oberen Ende des Femur fehlt. Hierher dürfte auch die sagittale Anteversion des Schenkelhalses zu rechnen sein, welche indess glücklicher Weise ebenfalls einen Ausnahmsbefund darstellt.

Nach allem Gesagten glaube ich die Meinung aussprechen zu sollen, dass der primären, intrauterinen oder frühzeitigen postpartualen, durch mechanische Einflüsse bewirkten und durch die knorpelige Beschaffenheit und die geringe Widerstandsfähigkeit des plastischen (rhachitischen?)

hinteren Pfannenrandes begünstigten, allmälig zu Stande kommenden Subluxation des Schenkelkopfes, welche durch die spätere Belastung oder durch Muskelwirkung sehr rasch zu einer vollständigen Verrenkung wird, in der Aetiologie der congenitalen Luxation neben der originären Bildungshemmung der Pfanne eine grössere Bedeutung beizulegen sein wird, als es bisher geschehen ist.

Sollten indess diese Vermuthungen den Thatsachen auch entsprechen, so wäre ihr Ausbau trotzdem insolange ein mangelhafter zu nennen, als sie uns keine stricte Aufklärung darüber geben, aus welchem Grunde die angeborene Hüftluxation eine Prärogative gerade des weiblichen Geschlechtes ist. Keine der Theorien ist über die Schwierigkeiten der Erklärung dieser Thatsache hinausgekommen. Nach der Darstellung *v. Ammon's* versucht die Theorie der originären Hemmungsbildung eine Erklärung in folgender Weise zu geben: Schon seit *Haller* wird behauptet, dass die Bildungsfehler besonders dem weiblichen Geschlechte eigen seien. *H. Meckel* begründete diese Behauptung mit der Annahme, dass der weibliche Geschlechtstypus der ursprüngliche sei, und der männliche sich aus demselben erst herausbildet. Da Bildungsfehler zum grössten Theil in jener frühesten Zeit schon entstehen, wo eine solche bestimmte Entscheidung des Geschlechtes noch nicht eingetreten ist, also der Geschlechtstypus noch der ursprünglich weibliche ist, so erklärt sich daraus die Häufigkeit der Missbildungen beim weiblichen Geschlecht.

Auch die beim weiblichen Geschlechte hervortretende grössere Neigung zum Atavismus wurde zur Erklärung herangezogen; ebenso eine angeblich geringere Weite der Hüftgelenkspfanne beim weiblichen Geschlechte, welche indess anatomisch ebensowenig nachgewiesen wurde, wie die von *Carnochan* behauptete stärkere Neigung der Gelenkspfannen nach vorne, welche die Entstehung der Luxation besonders begünstigen soll. (!)

Die mechanische Theorie der primären Luxation hat in dieser Richtung bisher nur den *Roser*'schen Erklärungsversuch aufzuweisen, da die von *Schröder* betonte steilere

Stellung der Darmbeine beim Fötus als ein zur Luxation besonders disponirendes Moment ja beiden Geschlechtern zukommt. Wenn indess die *Roser*'sche Erklärung, wie dies vielfach geschehen ist, dahin modifieirt wird, dass schon der Descensus testieulorum länger dauernde, eine Luxation anbahnende intrauterine Zwangshaltungen des Oberschenkels durch von den Hoden ausgelöste Reflexbewegungen verhindern mag, so wird dieselbe bis auf Weiteres wenigstens dem Bedürfnisse Rechnung tragen, die Dinge irgendwie zu erklären.

VII. Verlauf und Prognose.

Soweit mir bekannt ist, liegen anatomische Befunde über die ersten Phasen des Entwieklungsganges der congenitalen Luxation nieht vor. Der Sehenkelkopf wurde, selbst bei vorzeitig geborenen Kindern, fast immer sehon jenseits der Pfanne oder doch wenigstens sehon auf oder ausserhalb des hinteren Randes derselben exeentrisch stehend vorgefunden. Bei unzulänglieher Tiefe des Pfannengrübchens in Folge primärer Bildungshemmung der Pfanne mag man sich das ursprüngliche Verhalten der Gelenkskörper zu einander naeh folgenden Anhaltspunkten reeonstruiren. Ieh habe wiederholt die Probe gemaeht, naeh Eröffnung des Gelenkes und Beseitigung der Reductionshindernisse den Kopf dem Pfannengrübchen coneentriseh gegenüber zu stellen. Nach der jeweiligen Besehaffenheit des letzteren und des medialen Kopfpoles konnte ein gewisses Ineinandergreifen der Gelenkskörper eonstatirt werden, d. h. es konnte der Kopf manehmal unter die ebene Fläche des Pfannenortes gestellt werden, fand einen gewissen Halt unter dem hinteren Pfannenrande und vertrug bei Abductionshaltung manchmal sogar leichte Stösse des Sehenkels naeh oben, ohne aus seiner Unterdaehung unter der Pfannenebene herauszuluxiren. Bei nur einigermassen stärkerem Drucke jedoeh, weleher der normalen Belastung aueh nieht annähernd gleichkam, erfolgte ebenso wie bei indifferenter Einstellung des Beines oder leiehtester Adduction des Obersehenkels stets die Reluxation. Aehnlich stelle ieh mir den ursprünglichen Zustand des zur Luxation disponirten Gelenkes vor. Der Kopf liegt

der Pfanne zwar concentrisch gegenüber, wird von derselben aber nur zu einem kleinen Theile umfasst, so dass schon die Muskelaction allein genügen mag, die erste Excentricität der beiden Gelenkskörper zu einander zu bewirken. Geschieht dies nicht schon auf diesem Wege, so wird die Belastung des Gelenkes vom ersten Stehversuche an diese Excentricität mit Sicherheit herbeiführen und allmälig zur vollständigen Verrenkung steigern. Ganz ähnlich dürften sich die Verhältnisse gestalten, wenn als Ursache der Luxation eine durch habituelle, extreme Beugelage der Schenkel in utero bedingte Schwächung, Ausbauchung oder mangelhafte Entwicklung des hinteren Pfannenrandes vorliegt. Auch hier wird der mangelhaft gestützte Kopf, wenn nicht schon durch die Muskelwirkung, so doch sicher durch die Belastung allmälig nach oben getrieben werden.

Bei primären Entwicklungsanomalien des Schenkelkopfes oder des Schenkelhalses, so bei der keulenförmigen Bildung des oberen Femurendes oder der primären Anteversion des Schenkelhalses dürfte von vorneherein auch nicht das oberflächlichste Ineinandergreifen der Gelenkskörper bestanden haben und der hintere Pfannenrand kommt als Dislocationshinderniss gar nicht in Betracht.

Je länger der Belastungsdruck wirkt, je grösser derselbe ist, je dehnbarer und nachgiebiger die Bänder, je schlaffer die Musculatur ist, desto grössere Fortschritte wird die Dislocation des Schenkelkopfes im Laufe der Zeit machen. Dementsprechend nimmt sowohl die Verkürzung, als auch das Hinken mit dem Aelterwerden der Kinder langsam, aber stetig zu. Verschiedene Momente, so das Körpergewicht, der grössere oder geringere Bewegungsdrang, die individuelle Straffheit der Bänder und die Kraft der Musculatur erklären die je nach dem Falle variirende Raschheit der Verschlimmerung.

Sehr häufig habe ich beobachtet, dass die Dislocation der Schenkelköpfe bei doppelseitiger Luxation raschere Fortschritte machte, als bei der einseitigen Verrenkung. Die muthmasslichen Gründe für diese Thatsache wurden schon oben auseinandergesetzt (pag. 94).

Die Verschiebung des Schenkelkopfes erfolgt in den ersten Lebensjahren unverhältnissmässig rascher, als in späterer Zeit. Ein Fall, dessen Diagnose heute noch strittig sein kann, bietet vielleicht schon nach Frist eines halben oder ganzen Jahres die voll ausgeprägten Symptome der Luxation und eine ganz beträchtliche Zunahme der seinerzeit kaum wahrnehmbaren Verkürzung. Allmälig erfolgt die Versehiebung langsamer, kann aber während der ganzen Dauer der Wachsthumsperiode noch zunehmen. Die Luxationsverkürzung erfährt ausserdem durch Wachsthumshemmung des betreffenden Beines eine allerdings sehr unbedeutende Steigerung. Zu der wirklichen kommt unter Umständen noch die scheinbare Verkürzung, welche durch die späteren Beuge- oder Adductionscontracturen bedingt ist.

Die Verkürzung kann so beträchtlich werden, dass die Patienten den Boden selbst bei extremer Spitzfussstellung kaum erreichen und das kranke Bein im Vergleich zu dem hypertrophischen gesunden wie ein Appendix des Rumpfes erscheint (Fig. 28). Ich habe Verkürzungen bis zu 8 Cm. beobachtet.

Schliesslich scheint die Versehiebung des Schenkelkopfes eine Grenze zu finden, auch wenn es nicht zur Bildung einer Nearthrose kommt. Bekanntlich ist dieser letztere Fall bei der angeborenen Luxation im Ganzen ebenso selten, als bei der traumatischen Verrenkung die Regel, da die Productivität des Darmbeinperiostes eine minimale bleibt, so lange der Kopf nicht in directer Reibung mit demselben steht. Die sanfte Anschwellung des Darmbeines gegen das Labium externum der Crista bildet schliesslich für den dislocirten Kopf eine Art Widerlager, welches der Wanderung desselben ein Ziel setzt. Meist wird indess diese äusserste Grenze nicht erreicht, sondern der Kopf bleibt in der flachen Mulde der Fossa iliaca externa sitzen, sei es, dass er hier eine leichte Depression bewirkt hat, oder dass ein periostaler Knochenwall gebildet wurde, oder dass die Aufhängebänder der Belastung schliesslich Stand halten und keine weitere Verlängerung mehr erleiden. Das Hinken scheint jedoch, in den meisten Fällen wenigstens, nach wie vor dasselbe zu

bleiben und ich konnte nicht finden, dass Erwachsene, bei denen die Verhältnisse seit Jahren stabil geblieben waren, einen wesentlich besseren Gang zeigten, als die Kinder.

Fig. 28.

Als ganz besondere Ausnahmen habe ich den Fall eines 19jährigen Mädchens und einer 27jährigen Frau notirt, bei welchen das Hinken trotz beträchtlichen Hochstandes des Trochanters kaum merklich war.

Manchmal treten die Schmerzen im luxirten Gelenke erst im Alter der zunehmenden Körperfülle auf, da die Aufhängebänder des Rumpfes nunmehr grösseren Anforderungen genügen müssen.

Diesen Entwicklungsgang der congenitalen Luxation hat die ärztliche Kunst bis auf die allerneueste Zeit kaum wesentlich zu beeinflussen vermocht. Durch jahrelange Bettextension oder durch portative Extensionsvorrichtungen konnte das Wandern des Schenkelkopfes wohl temporär sistirt werden, aber die seltenen Fälle wirklich gelungener Einrichtungen ausgenommen, nehmen die Dinge wieder ihren natürlichen Lauf, wenn die betheiligten Personen (Patienten, Aerzte und Eltern) der schier endlosen Behandlung schliesslich überdrüssig werden. Man musste daher bis nun die Prognose sowohl des behandelten, als des sich selbst überlassenen Uebels als eine nahezu gleich schlechte bezeichnen. Inwieweit die moderne, mechanische oder chirurgische Therapie im Stande ist, die Prognose zu verbessern, soll später erörtert werden.

VIII. Statistik.

Die absolute Häufigkeit der angeborenen Hüftluxation lässt sieh zur Stunde ziffernässig mit Sieherheit noeh nicht feststellen. Vorläufig steigt die Zahl mit jeder neuen Statistik, je mehr sieh eben die Aufmerksamkeit der Aerzte dem Gegenstande zuwendet.

Als *Carnochan* (aus New-York) im Jahre 1845 von Paris, wo er die Präparate im Musée *Dupuytren* studirt hatte, auf seiner Heimreise naeh London kam, war dort die Luxation noeh so gut wie unbekannt. *Carnochan* las den ersten Fall von der Strasse auf. Die Sache galt für so stupend, dass man sofort von der ganzen Figur des betreffenden Knaben mit doppelter Hüftluxation einen Gypsabguss anfertigte und denselben als werthvolles Stüek im Museum aufstellte. Während der folgenden 25 Jahre beobaehtete *Adams* allein 60 Fälle (13 männliehe, 47 weibliehe); *Dupuytren* sah in 18 Jahren einer reichen Praxis nur 20 Fälle.

Unter den angeborenen Luxationen steht jene des Hüftgelenkes weitaus obenan. *Krönlein* (l. e.) zählt auf 90 congenitale Hüftluxationen 5 angeborene Luxationen des Humerus, 2 des Capitulum radii und nur eine des Kniegelenkes.

Unter den angeborenen Deformitäten überhaupt nimmt die congenitale Hüftluxation nach der bisherigen Statistik einen sehr bescheidenen Rang ein.

Dopp zählte im Petersburger Findelhause auf 23 Klumpfusskinder ein solehes mit angeborener Hüftluxation *(Krönlein)*. *Hoffa* notirt unter 10.000 chirurgiseh Kranken 25 Fälle von

Pes equinovar. congenit. und merkwürdigerweise nur einen Fall von Luxation.

Manche Autoren geben an, dass die Hüftluxation in manchen Gegenden besonders häufig vorkomme. *Albert* bemerkt diesbezüglich Tirols und *Nicoladoni* hat mir gesprächsweise diese Angabe bestätigt. *Korteweg* in Amsterdam versicherte mich, dass er in jeder Strasse einer holländischen Stadt das eine oder andere Individuum mit dem charakteristischen Luxationsgange zu sehen gewohnt sei. Im nördlichen Frankreich sollen die Fälle seltener, im Departement Haute Loire wieder häufiger sein. Wenn hier nicht Zufall im Spiele ist, so dürften diese Angaben wohl nur auf den Umstand zurückzuführen sein, dass sich in den betreffenden Gegenden eben Beobachter fanden, welche der Sache grössere Aufmerksamkeit zugewendet haben.

Auf meinen Reisen nach Nord und Süd sind mir Individuen mit Luxationsgang häufig genug begegnet, und ich habe sie in Sicilien und Griechenland im Stillen als vertraute alte Bekannte ebenso begrüsst, wie auf den Lofoten und in Hammerfest.

Die grösste bisher vorliegende Statistik wurde von *Krönlein* zusammengestellt unter Zuziehung von Beobachtungen *Pravaz's* und *Drachmann's*.

		Beobachtungszeit	männlich	weiblich	links	rechts	fraglich	beiderseitig
Drachmann	77 Fälle	1865—1880	10	67	24	24	—	29
Pravaz	107 „	1863—1878	11	96	27	29	—	51
Krönlein	90 „	1875—1880	14	76	32	22	5	31
	274 Fälle		35	239	83	75	5	111

Von 274 Fällen congenitaler Hüftluxation fallen demnach 87·6% auf das weibliche und nur 12·4% auf das männliche Geschlecht. Das erstere ist also nach *Krönlein* 7mal häufiger als das letztere mit dem Gebrechen behaftet; ferner kommen nach der *Krönlein*'schen Statistik 60% der Fälle auf einseitige und 40% auf doppelseitige Luxationen, während die linke und rechte Seite ziemlich gleichmässig betroffen erscheint. Merkwürdiger Weise hatte *v. Ammon* die einseitige congenitale Luxation als Seltenheit bezeichnet und auch

Dupuytren und *Roser* hatten die doppelseitige Luxation für die weitaus häufigere gehalten. Dieser Irrthum ist also richtiggestellt.

In Fortführung der *Krönlein*'schen Statistik führe ich die Fälle meiner eigenen Beobachtung an.

Lorenz: 253 Fälle, Beobachtungszeit 1884—1894.

männlich			weiblich		
30			223		
einseitig		beiderseitig	einseitig		beiderseitig
18			158		
links	rechts		links	rechts	
9	9	12	91	67	65

Ich muss bemerken, dass ich bei dieser Zusammenstellung nur auf die Fälle meiner privaten Praxis reflectirt habe und die im klinischen Ambulatorium zur Beobachtung gelangten Fälle wegen vielfach mangelhafter Angaben unberücksichtigt liess.

Ausser diesen 253 Luxationsfällen, welche mit Rücksicht auf die 77 beiderseitig vorhandenen Defecte die Zahl von 330 luxirten Hüftgelenken repräsentiren, habe ich in zehnjähriger privater Praxis noch die folgenden angeborenen Deformitäten notirt: Hochstand der Scapula (1 Knabe); genu recurvatum congenit. bilateral. (2 Mädchen; pes equinovalg. congen. (2 Knaben, 2 Mädchen); musculärer Schiefhals (7 Knaben, 8 Mädchen); angeborener Klumpfuss in 52 Fällen (31 Knaben, 21 Mädchen). Mit Rücksicht auf das 25mal notirte Vorkommen der beiderseitigen Deformität ergibt sich die Gesammtzahl von 77 congenitalen Klumpfüssen.

Aus dieser Statistik resultirt die überraschende Thatsache, dass unter allen congenitalen Deformitäten der Extremitäten die angeborene Hüftverrenkung weitaus am häufigsten vorkommt. Der Anzahl von 330 congenital luxirten Hüftgelenken stehen nur 77 angeborene Klumpfüsse gegenüber. Allerdings ist in Betracht zu ziehen, dass während 1893 und 1894 ein vermehrter Zufluss der Luxationsfälle erfolgte. Während dieser beiden letzten Jahre habe ich 158 Fälle, darunter 49 beiderseitige,

mit Rücksicht hierauf also 207 luxirte Hüftgelenke notirt. Es stehen den 77 angeborenen Klumpfüssen aus einer zehnjährigen Beobachtungsdauer immer noch 133 congenital luxirte Hüftgelenke aus einer nur achtjährigen Beobachtungsdauer gegenüber, wenn auf die genannten 207 Fälle gar keine Rücksicht genommen wird.

Eine spätere Statistik auf Grundlage eines noch reicheren Materiales wird voraussichtlich darthun, dass selbst meine Zahlen mit Bezug auf die Häufigkeit des Vorkommens der angeborenen Hüftverrenkung sich als zu niedrig herausstellen werden.

Weitere Einzelstatistiken wurden in jüngster Zeit von *Hoffa* und *Kirmisson* geliefert; *Hoffa* beobachtete von 1887 bis 1893 62 Fälle: 8 Knaben, 54 Mädchen; 22mal war die Luxation linksseitig, 14mal rechtsseitig, 26mal beiderseitig. — 82 Fälle *Kirmisson's* (9 Knaben, 73 Mädchen) vertheilen sich auf 20 linke, 31 rechte und 31 beiderseitige Verrenkungen. Die aus den vorgeführten Statistiken gezogene Summe ergibt ein Beobachtungsmateriale von 671 Fällen. Davon entfallen 82 (12·2%) auf das männliche und 589 (87·8%) auf das weibliche Geschlecht. Das letztere erscheint also 7mal häufiger betroffen. 245 beiderseitige Luxationen stehen 421 einseitigen (225 linke, 196 rechte) gegenüber. Die einseitige Verrenkung ist daher nicht ganz doppelt so häufig als die beiderseitige, die linke etwas häufiger als die rechte.

IX. Die Therapie der angeborenen Hüftluxation.

I. Mechanische Therapie.

Als *Dupuytren* die erste lichtvolle zusammenfassende Darstellung der Pathologie und vor Allem der Symptomatologie der congenitalen Luxation entwarf, entmuthigte er die Epigonen durch die trostlose Perspective der Therapie dieses Leidens.

Nichtsdestoweniger begründete er die mechanische Behandlung der Luxation durch Angabe des nach ihm genannten Beckengürtels, welcher bis zum heutigen Tage den bezüglichen Constructionen zum fast ausschliesslichen Vorbilde gedient hat. *Paletta* beschrieb indess schon früher einen ähnlichen Gürtel, welchen sich ein Kranker selbst erfunden hatte. Der *Dupuytren*'sche Beckengurt (la ceinture de *Dupuytren*), sowie alle anderen mehr weniger gleichartigen Constructionen sollten den Zweck erfüllen, den Schenkelköpfen, respective den Trochanteren von oben her eine künstliche Barrière entgegen zu setzen und deren weiteres Hinaufgleiten an der äusseren Darmbeinfläche zu verhindern; gleichzeitig sollten bei einigen dieser Apparate die Trochanteren mittelst einer halbkugeligen Pelotte gegen die Darmbeinfläche fest angepresst werden, um hierdurch die Bildung einer Nearthrose zu begünstigen. Jeder Gürtel liegt wie ein Bruchband zwischen Trochanter und Darmbeinkamm und soll durch Perinealgurte in seiner Position erhalten werden.

Der *Dupuytren*'sche Beckengurt hat, da er die Distanz zwischen Trochanter und Darmbeinkamm gerade ausfüllen soll, je nach der Grösse des Individuums eine Höhe von

3—4 Querfingern. Jederseits ist derselbe auf seiner inneren Fläche und nach seinem unteren Rande hin mit sehmalen Vertiefungen versehen, welche die Trochanteren aufnehmen und zurückhalten, ohne dieselben indess gänzlich zu umgeben. Breite. gut gefütterte Perinealriemen, welche entsprechend den Sitzhöckern noch breiter und gut ausgehöhlt sind, sollen seine Lage sichern.

Aehnlich gestaltet sind die von *Heine, Bouvier* u. A. angegebenen Apparate.

Der *Parow*'sche, aus gepresstem Sohlleder nach Modell gearbeitete Beckengurt trägt statt der Perinealgurten Stahlfedern. welche, die Haut und die Weichtheile überbrückend, zum Tuber ischii verlaufen, wo sie in eine kleine bewegliche Pelotte für diesen endigen. Jederseits des Beckengurtes sind Hohlpelotten angebracht, welche stellbar dem Trochanter angepasst werden.

An dem *Kraussold*'schen Beckengurte sind die Trochanterpelotten durch Schraubenvorrichtungen gegen die Rollhügel fest anzuziehen. Ausserdem wird der Beckengurt beiderseits nach oben durch zwei Schienen mit Achselkrücken gestützt.

In origineller Weise suchten französische Aerzte, so unter Anderen *St. Germain*, die Trochanteren durch Unterhosen (caleçons) aus elastischem Gewebe zu stützen. In dieselben wurden Luftpelotten eingelegt, welche das Gleiten der Schenkelköpfe verhindern sollten. Obwohl diese Polster schwer an der entsprechenden Stelle fix zu erhalten sind, will *St. Germain* in einem Falle doch eine beträchtliche Besserung des Ganges erzielt haben.

Ich habe seinerzeit vielfache Versuche mit Stützgürteln gemacht, bin aber wieder davon abgekommen. Es ist ja von vorneherein einleuchtend, dass es so gut wie unmöglich ist, den Beckengurt selbst bei einer unerträglich festen Schnürung gegen die mit dem ganzen Rumpfgewichte nach oben andrängenden Trochanteren unverrückbar zu fixiren. Eine Verbesserung des Ganges ist kaum jemals durch diese Vorrichtung erreichbar. In etwas vorgeschritteneren Fällen namentlich beiderseitiger Luxation lässt sich ein Stützgurt überhaupt nicht anlegen, da derselbe zwischen dem hoch-

stehenden Trochanter und dem Darmbeinkamm keinen Platz mehr findet.

Das Bestreben, den Beckengurt nach Möglichkeit besser zu fixiren, hat zur Anbringung der Achselkrücken geführt. Derartige Stützgürtel bilden den Uebergang zu den Corsets mit Trochanterstützen. Dieselben werden nach einem Rumpfmodell gearbeitet, bei dessen Anfertigung man darauf zu achten hat, die Trochantervorsprünge durch Andrücken mit den Händen zum getreuen Abklatsch zu bringen. *Landerer* empfahl solche aus seitlichen Hälften bestehende Stützcorsets (aus Wasserglas und Schlemmkreide), deren unterer Seitenrand den vorspringenden Trochanter als eine Art Hohlpelotte umfasst und etwas nach unten überragt. *Braatz* construirte ähnliche Corsets aus mit Wasserglas getränktem Filz, der aussen mit Schellack bestrichen ist; *Thilo* fertigt eine verlängerbare Doppelkrücke an, welche mit je einem halbkreisförmig gebogenen Metallrohre einerseits sich gegen die Axillen stützt, andererseits den Trochanter von oben her umfasst. Diese Doppelkrücke wird in ein vorne und hinten schliessbares Zeugcorset eingenäht.

Aehnliche Corsets wurden von vielen Anderen angegeben, und in der That scheinen die das Becken und namentlich die Trochanteren fest umschliessenden Stützmieder, namentlich bei doppelseitigen Luxationen, den Indicationen der symptomatischen Behandlung am besten zu entsprechen. Nicht nur versichern die Patienten, dass sie in fest um das Becken schliessenden Corsets besser und leichter sich bewegen, nicht so rasch wie sonst ermüden und auch bei längerem Gehen nicht wie sonst Schmerzen empfinden, sondern es werden die seitlichen Oscillationen des Rumpfes dadurch zweifellos wesentlich vermindert. Schliesslich wollen die Patienten ihr Corset gar nicht mehr entbehren.

Nach mannigfachen Versuchen anderer Art bin ich seit vielen Jahren ein Anhänger der Corsetbehandlung geworden, namentlich bei doppelseitiger Luxation älterer Kinder und Erwachsener. Ich gehe dabei in folgender Weise vor: Pat. wird in der Art suspendirt, dass die Füsse, ohne den Boden wesentlich zu belasten, mit vollen Sohlen auf demselben

aufruhen, während durch passive Streckung des durch die Kraft der Hände in Suspension erhaltenen Rumpfes die bestehende Lendenlordose sich beträchtlich vermindert. Es wird nun von dem mit doppeltem Tricot bekleideten Rumpfe ein Modell genommen und dabei darauf geachtet, dass die Trochantervorsprünge gut zur Ausprägung kommen. Nach dem Modell wird ein Corset gearbeitet, dessen seitliche Theile aus durch Stahlschienen gestützten, reichlich gelochten Celluloidplatten bestehen, welche vorne und hinten durch einen aus Stoff gearbeiteten Schnüreinsatz ergänzt werden. Die der supratrochanteren Region entsprechenden Theile der Beckenpartie jeder Corsethälfte werden mit je einem halbmondförmigen Rosshaarpolster versehen, welches durch die Schnürung der Corsethälften fest gegen die Weichtheile zwischen Darmbeinkamm und Trochanter angepresst wird, während dieser selbst in der für ihn bestimmten Depression der Innenfläche der Celluloidplatte Aufnahme findet (Fig. 29).

Fig. 29.

Je fester die Schnürung um das Becken gemacht wird, um so mehr kommt die günstige Wirkung zur Geltung.

In etwas differenter Weise sucht *Hoffa* mit seinem Stützcorset (Fig. 30) den Trochanteren Halt zu geben. Das vordere und hintere Ende der iliacalen Krücke eines gewöhnlichen Skoliosen-Corsets wird durch eine genau anliegende horizontal verlaufende Schiene verbunden, welche des Becken seitlich umfasst und „dicht über dem Trochanter maior“ zu liegen kommt.

Fig. 31 stellt ein in Frankreich übliches Stützcorset mit weit herabreichenden Trochanterpelotten dar.

Dupuytren hat indess nicht nur die palliative Therapie der angeborenen Hüftverrenkung inaugurirt, sondern auch die Bestrebungen einer radicalen Cur des Gebrechens angeregt.

Fig. 30.

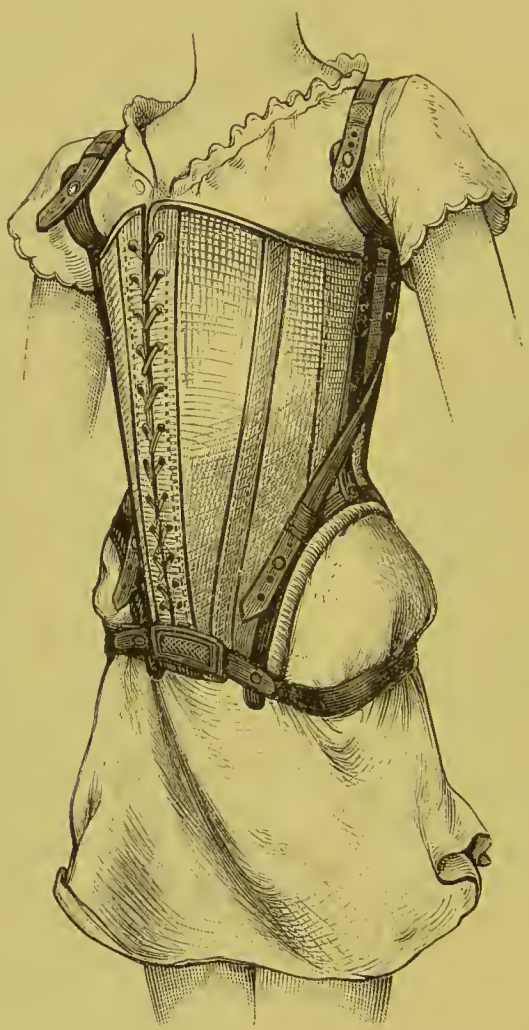

Die ersten, ebenso energischen als zielbewussten therapeutischen Versuche gegenüber der congenitalen Hüftluxation, welche in Frankreich unternommen wurden, stellten sich nämlich von vorneherein die Aufgabe der vollkommenen Heilung des Gebrechens, der vollkommenen anatomischen

Restitutio ad integrum der Gelenkskörper selbst an älteren Kindern und prätendirten die Anerkennung, dieses hoch gesteckte Ziel auch wirklich erreicht zu haben.

Der Weg hierzu war ja klar vorgezeichnet: Zurückführung des Kopfes in das Niveau der Pfanne und Implantation desselben in die Pfannenhöhle, also Herabholung (Reduction) und Einrenkung (Reposition), des Kopfes.

Humbert und *Jaquier* waren die ersten, welche uneingeschüchtert durch *Dupuytren's* Pessimismus in vollkommen zielbewusster Weise ihre Aufgabe in den ersten Dreissiger-Jahren dieses Jahrhunderts in Angriff nahmen. Durch möglichst forcirte Extension in eigens construirten Streckbetten wurde der Schenkelkopf nach unten gezogen und „immédiatement" durch Repositionsmanöver in die Pfanne einzurenken versucht.

Fig. 31.



Die Methode war darauf angelegt, in möglichst kurzer Zeit zum Ziele zu führen. Bei einem 11jährigen Mädchen führte *Humbert* die Extension und angebliche Reposition des Schenkelkopfes in 55 Minuten aus.

Kurz nach *Humbert* bildete *Pravaz* der Aeltere ein ähnliches Verfahren methodisch aus und erweckte durch seine Erfolge die allgemeinste Aufmerksamkeit, aber auch die schärfste Kritik. *Pravaz* anerkannte das Verdienst *Humbert's*, die Möglichkeit der Heilung der angeborenen Hüftluxation als der Erste begriffen und signalisirt zu haben, behauptete aber, dass wirkliche Einrenkungen niemals durch die *Humbert*'sche „Methode der unmittelbaren Reposition", sondern nur durch seine eigene langsam wirkende Methode erreicht werden könnten, dass *Humbert* nur Besserungen oder Scheinerfolge aufweisen könne, da ihm nur eine Transposition des Kopfes in die Incisura ischiadica oder das Foramen

ovale, nicht aber eine wirkliche Reposition desselben in die Pfanne gelungen sei.

Aber auch die Resultate *Pravaz'* wurden in lebhafte Zweifel gezogen und namentlich *Bouvier* trat nach vielen eigenen Misserfolgen mit aller Entschiedenheit gegen *Pravaz* auf, wies an Präparaten die Unmöglichkeit einer wirklichen Heilung nach, bezweifelte die vorgeführten Fälle von angeblicher Heilung und konnte in mehreren solchen angeblich geheilten Fällen den Wiedereintritt der Luxation beweisen. Er gab nur zu, dass der Erfolg der Behandlung darin bestehe, eine Stellungsverbesserung des Beckens herbeizuführen, wodurch *Pravaz* zu dem Glauben veranlasst worden sei, eine wirkliche Einrenkung der Luxation erzielt zu haben.

In Anbetracht der Wichtigkeit des Gegenstandes wurden wiederholt Commissionen *(Blandin, Nacquart, Gerdy, Sanson, Bouvier)* eingesetzt, in deren Schosse jedoch Zwiespalt herrschte, so dass die Frage eigentlich niemals ganz klargestellt wurde, und wie es in dem Berichte heisst, der Zweifel in aller Herzen zurückblieb.

In *Gerdy,* welcher einen classischen Commissionsbericht verfasste, fand *Pravaz* einen ebenso gelehrten, wie eifrigen Vertheidiger, welcher *Humbert* und *Jaquier* zwar die Ehre der ersten Idee, *Pravaz* hingegen die Ehre des ersten wirklichen Erfolges zuwies.

Die *Pravaz*'sche Methode bestand ungefähr in folgenden Massnahmen: Zunächst musste sich der Patient einer 8- bis 10monatlichen präparatorischen Extensionsbehandlung in einem mit Perinealgurten und Achselschlingen versehenen Lagerungsapparat unterwerfen, von welchem Fig. 32 eine Vorstellung gibt. Der Oberschenkel wurde von einer Hülse umfasst und diese mittelst Flaschenzuges in Bewegung gesetzt. Die Extension wurde täglich für kurze Zeit unterbrochen und durch verschiedene Mittel, unter Anderem durch Bäder in comprimirter Luft, die durch dauernde Ruhelage bedingte Schädigung des allgemeinen Gesundheitszustandes des Kranken nach Möglichkeit zu vermindern gesucht.

Sobald der Kopf in das Pfannenniveau herabgeführt schien, wurden die Repositionsmanöver in Angriff genommen. Bei denselben spielte die unter fortgesetzter Extension vollzogene Abduction des Beines bei gleichzeitigem starken Druck auf den Trochanter eine grosse Rolle. Die gelungene Reposition erschloss *Pravaz* aus der Thatsache, dass der Kopf in einer vertieften Stelle am Becken festgestellt werden konnte, wobei der Vorsprung des Trochanters verschwand. Die unmittelbaren Folgen der gelungenen Reposition waren ein sehr lebhafter Schmerz in der Hüfte und die Unmöglichkeit, den Schenkel zu beugen. Beträchtliche Ansehwellung und Hitze

Fig. 32.

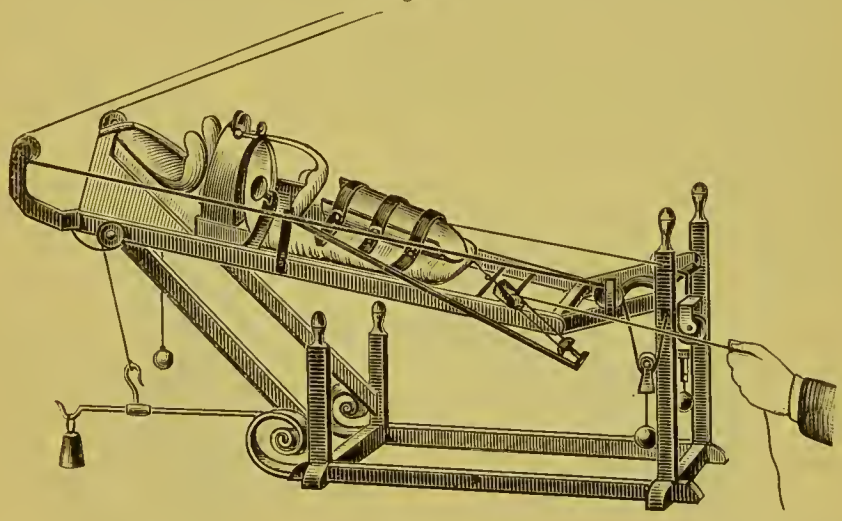

der Theile, Fieber und andere Allgemeinerscheinungen, unter welchen heftige Diarrhoeen nicht fehlten, wurden als weiterer Beweis für die gelungene Einrichtung gedeutet. Die geringe Tiefe der Pfanne und die instinctiven Anstrengungen des Patienten, den ungewohnten und schmerzhaften Contact der Gelenksoberflächen aufhören zu machen, führten in der Regel nach kurzer Zeit die Luxation wieder herbei. Mit unermüdlicher Geduld wiederholte *Pravaz* oft Monate hindurch täglich von Neuem das Repositionsmanöver; jeden Tag ging dasselbe leichter von Statten und jeden Tag hielt sich der Kopf länger in der Pfanne. Starker Seitendruck gegen den Trochanter vermittelst concaver Pelotten

sollten der Neigung des Kopfes, sein flaches Nest zu verlassen, entgegenarbeiten. Sobald dessen Lage einigermassen gesichert schien, stellte sich *Pravaz* die Aufgabe, die flache Pfanne durch Bewegungen des Kopfes tiefer auszuhöhlen (de tarauder la cavité cotyloide). Zu diesem Behufe wurde der Patient in halb sitzender Lage auf einen Karren gelegt (un chariot, placé sur des rails), dessen Räder er mit den Füssen unter Beugung und Streckung im Hüftgelenke in Bewegung versetzte (Fig. 33), während ein fester Beckengurt die Trochanteren gegen einander presste. Wiederum nach einer Reihe von Monaten überging *Pravaz* zum Gebrauche von Räderkrücken und nach circa zweijähriger Behandlung wurde der Patient ohne jede Stütze zum Gehen angehalten.

Fig. 33.

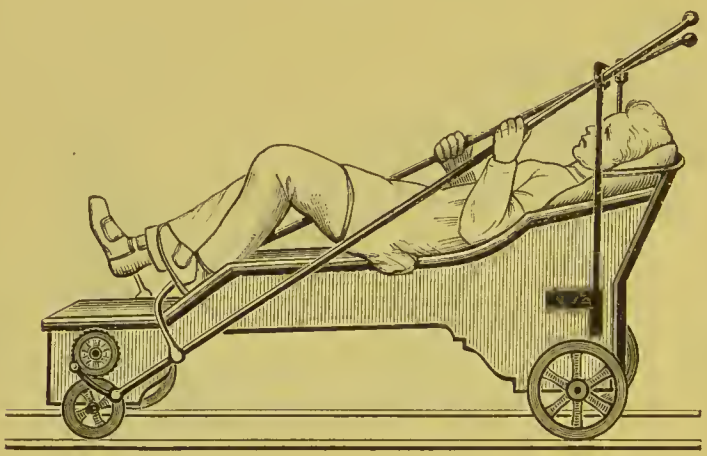

Pravaz hat für seine beispiellosen Bemühungen und seine bewunderungswürdige Beharrlichkeit, einem unheilbaren Gebrechen beizukommen, viel zu wenig Anerkennung bei seinen Zeitgenossen gefunden und *Bouvier* hat grosses Unrecht begangen, seine zweifellosen Erfolge, mochten dieselben auch nicht jedesmal als thatsächliche Heilungen anzusprechen gewesen sein, so sehr herabzusetzen. Wenn irgendwo, so musste doch gerade hier der Massstab gelten: „in magnis et voluisse sat est“. Jedenfalls hat *Pravaz* klare Ziele vor Augen gehabt und seine Methode mit Hingebung und Verständniss bis in's kleinste Detail ausgearbeitet.

Aber selbst wenn die Heilung auf dem von *Pravaz* eingeschlagenen Wege regelmässig gelänge, so würde die Methode bei den grossen Opfern an Zeit und hingebender Mühe doch wieder nur einem kleinen Kreise auserwählter Patienten zugänglich bleiben. Dies mögen wohl die Gründe gewesen sein, weshalb die *Pravaz*'sche Methode ihren Urheber eigentlich nur kurz überlebt hat.

Erst in neuester Zeit tauchen in Amerika Versuche auf, welche ganz an das *Pravaz*'sche Verfahren mit etwas modificirten Mitteln gemahnen. Ich erinnere nur an den vielcitirten Fall von *Buckminster-Brown*, welcher angeblich zum ersten Mal auf rein mechanischem Wege die Heilung der beiderseitigen Luxation bei einem 4jährigen Mädchen zu Stande gebracht hat. Nicht weniger als 13 Monate wurde das Kind „motionless" unter straffer Extension im Bett gehalten, während die Schenkelköpfe mit kräftigem Druck gegen die Stelle, wo normaliter die Pfanne sein sollte, angepresst wurden. Hierauf wurde die kleine Patientin auf einer Räderkrücke suspendirt und imitirte die Bewegungen des Gehens, ohne ihre Beine zu belasten. Erst nach und nach wurden dieselben an die functionelle Belastung gewöhnt. Nach zwei Jahren 3 Monaten waren die Trochanteren in der *Nelaton*'schen Linie, „the walk was normal and she was able, to run and go about, as other children". Nach einer privaten Mittheilung soll indess später vollständige Recidive der Luxation eingetreten sein.

Ob auf diesem Wege noch weitere Resultate erzielt wurden, ist mir nicht bekannt. Jedenfalls sind derartige Curen wohl nur unter ganz besonders günstigen äusseren Verhältnissen durchführbar. Wenn man die 13monatliche strenge Bettruhe, die sich bei älteren Kindern wohl zu 2 Jahren ausdehnen dürfte, als ein die Allgemeingesundheit zweifelsohne schwer schädigendes Moment in's Auge fasst, so dürfte sich mancher Arzt nicht mit Unrecht die Frage vorlegen, ob in diesem Falle das Heilmittel nicht schlimmer sei, als die Krankheit selbst.

In Verbesserung der *Brown*'schen Methode war *Bradford* in Boston bestrebt, die Extension in der Weise einzurichten,

dass der Patient durch dieselbe nicht an's Bett gefesselt bleibt, sondern sitzend an die Luft getragen oder gefahren werden kann und in allerdings sehr bescheidenem Masse selbst Gehübungen gestattet sind.

Fig. 34.

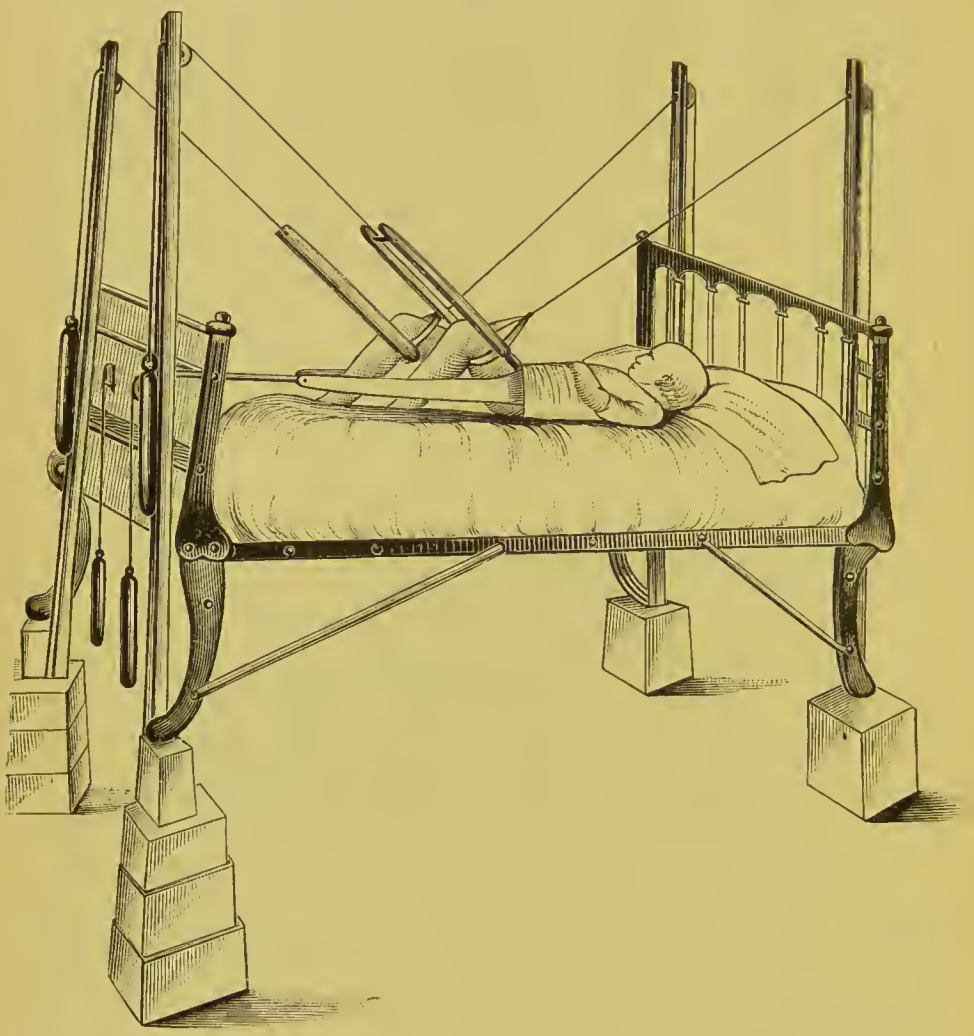

Ein 3jähriges Kind mit beiderseitiger Verrenkung wurde durch 3 Jahre hindurch von *Bradford* nach dieser Methode behandelt.

Dieselbe begann mit mehrmonatlicher Extension in Bettlage, wobei der Zug in der Richtung der Körperachse wirkte, bis die Trochanteren in der Linie standen. Hierauf wurde die Traction in senkrechter Richtung zur Körper-

achse, also bei Beugestellung der Hüftgelenke ausgeübt. Der zu diesem Behufe in Anwendung gezogene Apparat erhellt aus Fig. 34 und Fig. 35.

Fig. 35.

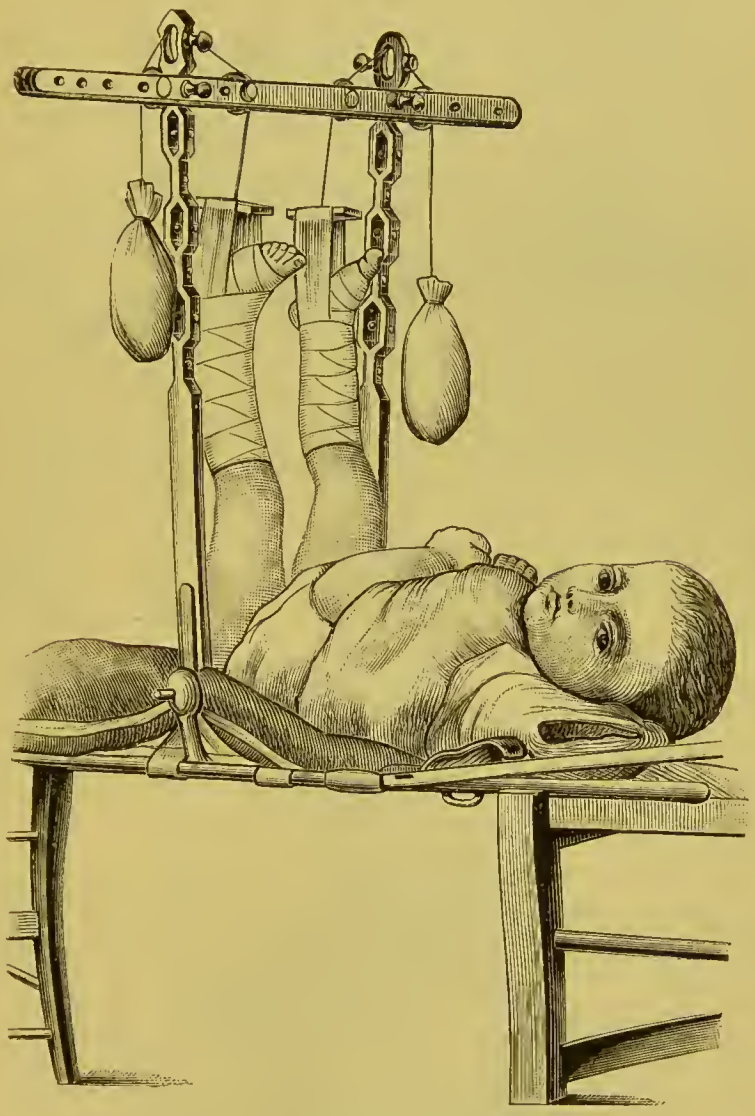

Fig. 36 stellt einen compendiösen Extensionsapparat für die im rechten Winkel gebeugten Beine vor. Der in Fig. 37 dargestellte Extensionsapparat gestattet das Sitzen des im übrigen passiv mobilen Patienten. Täglich vorgenommene Rotationen des kräftig gegen das Becken angedrückt gehaltenen Schenkelkopfes sollten die Pfanne allmälig tiefer

höhlen. Nach zweijähriger consequenter Behandlung war der Kopf an seinem neuen Standorte fixirt und konnte nicht mehr nach oben verschoben werden. Erst dann gestattete *Bradford* markirte Gehübungen bei Suspension des Rumpfes

Fig. 36.

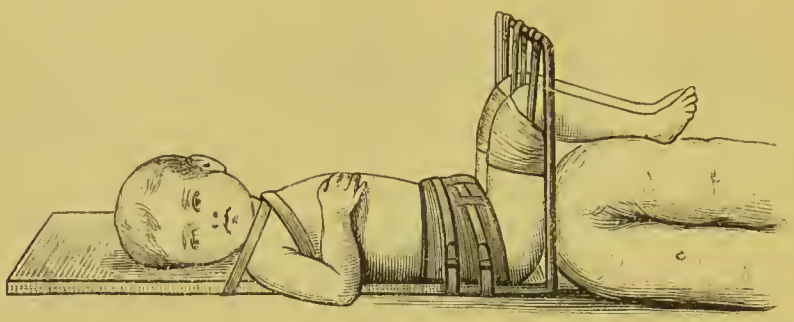

an einem Galgen. Im vierten Jahre der Behandlung kamen schliesslich die in den Endstadien der Coxitis üblichen portativen Entlastungsapparate in Anwendung (Fig. 38). Der wat-

Fig. 37.



schelnde Gang war schliesslich verschwunden, aber etwas Lordose noch immer vorhanden.

Wenn man sich die Mühsale einer derartigen jahrelangen Behandlung überdenkt, so legt man sich unwill-

kürlich die Frage vor, was man mehr bewundern soll, die unentwegte Ausdauer und Beharrlichkeit des Arztes in der Verfolgung seines Zieles, oder die Geduld der Eltern, respective der Patienten im Ertragen der für ein bewegungsfrohes Kind doppelt harten und endlosen Massregeln.

Bewegte sich diese neueste Richtung der mechanischen Therapie, welche in etwas weniger rigoroser Form unter Anderen auch von *William Adams* geübt und empfohlen wurde, mehr in den von *Pravaz* seinerzeit eingeschlagenen Bahnen, so erinnert die von *Agostino Paci* in Pisa 1887 angegebene Methode der „cura razionale della lussazione congenita della anca" mehr an das *Humbert-Jaquier*'sche Verfahren der sofortigen und unmittelbaren Reposition. Während sich diese ersten Therapeuten der Luxation der forcirten Extension bedienten, um ihr Ziel zu erreichen, erdachte *Paci* mit unbestreitbarem Scharfsinne ein Repositionsverfahren, welches im Gegensatze zur Extension gewissermassen durch „Circumduction" des Schenkels den Kopf an die richtige Stelle zu verlagern sucht.

Fig. 38.



Das Repositionsverfahren *Paci's* besteht aus vier Tempi, welche in Narkose des Patienten, unter günstigen Umständen sogar ohne eine solche ausgeführt werden. Alle Tempi, namentlich aber das vierte, erfordern grosse Langsamkeit und Vorsicht, um Fracturen zu vermeiden.

Zunächst wird das Bein im Hüft- und Kniegelenke maximal gebeugt und der Schenkel in dieser Stellung durch Druck von oben her kräftig nach abwärts geschoben. Hierdurch werden die vorderen Weichtheile direct entspannt; die hinteren Muskeln widersetzen sich dem Heruntergleiten des Kopfes aus dem Grunde nicht, weil diese Bewegung eine Annäherung ihrer Insertionspunkte bewirkt. „Completata la flessione, si avrà la testa del femore in basso al disotto del livello della cavitá cotiloidea, o almeno

contro adessa, e più o meno posteriormente". (Arch. di Ortop. 1892, pag. 420.)

Das zweite Tempo besteht in einer leichten Abductionsbewegung des gebeugten Schenkels (questo movimento sia permesso tanto, da poter condurre il ginocchio allo esterno del piano laterale del corpo per circa 15 centimetri" Ibid.); der Schenkelkopf erfährt dabei eine entgegengesetzte Verschiebung nach vorne und kommt mehr weniger unterhalb, oder doch gegen den normalen Pfannenort zu stehen. Dies wird erreicht, wenn der Kopf durch das erste Tempo genügend tief herabgeführt werden konnte und die Adductorenverkürzung nicht allzu hinderlich ist. Auch Verbildungen des oberen Femurendes können die Ausführung des zweiten Tempo vereiteln. Wiederholt ist es *Paci* selbst geschehen, dass die durch Abduction herbeizuführende Stellungsänderung des Schenkelkopfes unerreichbar blieb. Solche Fälle eignen sich nicht für die Methode.

Im dritten Tempo wird der gebeugte und abducirte Schenkel bei rechtwinklig gestelltem Kniegelenk nach aussen gerollt, bis die Achse des rechtwinklig gebeugten Unterschenkels senkrecht zur Medianebene des Körpers steht. Der Schenkelkopf beschreibt dabei einen Viertelkreisbogen und soll nach vorwärts und einwärts gegen jene Stelle des Darmbeines gedrängt werden, welche der normalen Pfanne entspricht.

Im 4. Tempo wird der gebeugte, abducirte und nach auswärts gerollte Schenkel unter Beibehaltung der Aussenrollung langsam und mit grosser Vorsicht gestreckt, wobei die Anspannung besonders der vorderen Schenkelmuskeln mit allmälig zunehmender Gewalt überwunden werden muss. Dieses Tempo ist mit besonderer Ruhe und Langsamkeit auszuführen, um nicht eine Schenkelfractur zu riskiren. Durch dieses letzte Tempo gewinnt der Schenkelkopf eine knöcherne Anlehnung oder Stützung gegen das Os ilei (prenderà punto di appoggio sull' osso iliaco).

Die Ausführung dieser 4 Tempi bildet den ersten und wesentlichen Theil der metodo razionale. Der Kopf hat durch diese Manöver den Platz der Pfanne in einer derartigen Weise erreicht, dass man an eine wahrhafte und

thatsächliche Einrenkung (vera e propria completa ridueione) glauben könnte. „Molte volte però questo non si ottiene, ma essa testa femorale va a collocarsi molto vicino alla positura normale e al dissotto ed un poco allo esterno della spina iliaca stessa, quasi a simulare una varietà della lussazione iliaea anteriore o del Monteggia“ (ibid.).

Paci spricht auch an anderer Stelle nicht von einer Einrenkung (riduzione), sondern nur von einer Stellungsverbesserung des Schenkelkopfes, um nicht gegen den Sprachgebrauch zu verstossen, welcher als Einrenkung das völlige Eintreten des Kopfes in die Gelenkspfanne bezeichnet.

Zur Vollendung der Cur erhält *Paci* durch vier Monate den Schenkelkopf in seinen neuen Lagebeziehungen zunächst durch einen das Becken und die Extremität umfassenden Gypsverband fest, welcher während der noch andauernden Narkose bei starker Auswärtsrollung des extendirten Beines angelegt wird. In gewissen Fällen erweist es sich nach *Paci* als nützlich, das Bein in leichte Abduction zu bringen. Sobald der Verband erhärtet ist, wird eine Extension von 4—10 Kgrm. eingeleitet „per evitare, che in seguito i muscoli rientrando in azione possano diminuire il vantaggio dato alla testa femorale“. Nach einem Monat wird der Gypsverband entfernt und während der folgenden 3 Monate eine einfache Extension am Beine ausgeübt, welche es dem Patienten möglich macht, sich aufzusetzen und sich im Bette nach Belieben zu bewegen, da die Muskeln unthätig sind und die Stellung des Schenkels sich nicht mehr ändert. *Paci* hält das Sitzen bei extendirtem Bein sogar für nützlich, da die Bewegung des Beckens gegen den durch die Extension fixirten Schenkelkopf gewissermassen einen functionellen Reiz auf die neuen Contactpunkte der Knochen ausübt, welcher die Organisation der bezweckten Nearthrose begünstigt. Nach diesen 4 Monaten wird die Extension unterbrochen und das Becken sammt dem Beine mit einer alle 14 Tage zu erneuernden Flanellbindeneinwicklung versehen, um dem Oedem zu steuern. Nunmehr wird das Gehen mit Krücken gestattet, wobei der Patient angewiesen wird, das Bein in

Aussenrotation zu halten; ausserdem zweimal des Tages elektrische und Massagebehandlung nebst Fortsetzung der Extension bei Nacht. Diese zweite Curperiode dauert weitere 4 Monate. Nach dieser Zeit wird Patient angehalten, die Krücken anfänglich während weniger Stunden täglich mit zwei Stöcken zu vertauschen und allmälig sich an das Gehen ohne Unterstützung zu gewöhnen. Bis zur Vollendung der *Paci*'schen Cur verstreicht mithin der Zeitraum wenigstens eines Jahres. Schliesslich wird durch weitere 8 Monate ein Corset mit axillaren Krücken in Anwendung gezogen. Von 1886—1891 hatte *Paci* 10 Fälle mit vollständig abgelaufener Behandlung aufzuweisen. Dieselben betrafen durchwegs ältere Kinder im Alter von 8, 9, 10, 11 und 16 Jahren. Die zum Theil hochgradigen Verkürzungen waren auf 3, 2, 1 und Bruchtheile eines Cm. herabgemindert und die functionellen Resultate vorzügliche, wenngleich ein leichtes Hinken zurückblieb. Es sei nur nebenbei bemerkt, dass *Paci* seine Methode auch bei pathologischen Luxationen nach Coxitis und bei traumatischen Luxationen anwendet.

Agostino Paci hat diese seine Methode in einer ganzen Serie von Beiträgen im Archivio di Ortopedia, am eingehendsten in seinem „Quarto contributo alla cura rationale della lussazione iliaca congenita del femore" (ibid. 1892 und 1893) beschrieben und immer wieder neuerdings empfohlen, ohne indess, ausser im engeren Schülerkreise, Nachahmung und die verdiente Würdigung zu finden. *M. P. Redard* in Paris (Revue des maladies de l'enfance. 1890) hat mit der Metodo *Paci* neben Misserfolgen auch einige günstige Erfolge beobachtet und lobt das Verfahren. *Phocas* und *Kirmisson* haben dasselbe ziemlich kühl beurtheilt. *Karewski* konnte nichts damit erreichen. *Regnoli, Nota, Rota, Ceci, Motta* u. A. rühmen die Methode. *Motta's* Erfahrungen sind indess nicht bedingungslos günstig und er findet sich veranlasst, grösseres Gewicht auf die ohnedies ziemlich lange dauernde Nachbehandlung zu legen.

Es ist von vorneherein klar, dass die Methode geübt sein will und nur in der Hand des Erfahrenen leistungsfähig sein wird.

Diese Leistungsfähigkeit wurde von *Paci* indess nicht nur durch die erreichten functionellen Erfolge, sondern auch auf anatomischem Wege dargethan. In seiner letzten Mittheilung über den Gegenstand (Presentazione ed illustratione di un pezzo anatomo-patologico etc.; Communicazione fatta alla Società italiana di chirurgia dal *Agostino Paci* e dal Dott. Prof. *Annibale Nota*. Il Policlinico, 15. April 1894) beschreibt *Paci* das von einem 7jährigen Mädchen mit beiderseitiger Hüftverrenkung herstammende Präparat. Die Patientin war genau vier Monate nach der von *Paci* vorgenommenen

Fig. 39.

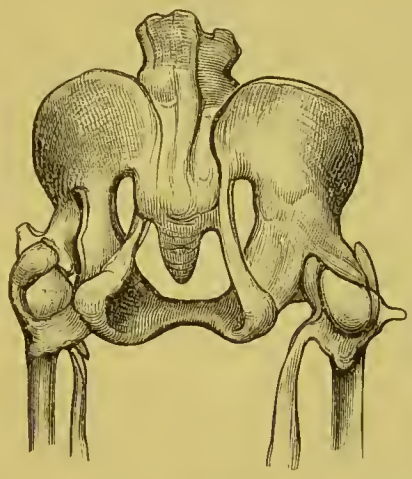

Links ist oberhalb des normal situirten Schenkelkopfes die verlassene alte Pfanne erkennbar (nach *Paci*).

Stellungscorrectur der Schenkelköpfe an Dysenterie verstorben. Es fand sich beiderseits eine genau den Dimensionen des Schenkelkopfes entsprechende neugebildete Pfanne, deren Localisation namentlich links dem normalen Pfannenorte genau entsprach, während sie rechts etwas weiter aussen zu liegen schien (Fig. 39). Statt des fehlenden Ligamentum teres verbanden filamentöse und lamelläre Adhäsionen die Oberflächen der Schenkelköpfe und der Pfannen. Die grösste Tiefe der letzteren betrug 12 Mm. Es fand sich keine Spur einer „Fossetta retrocotiloidea", noch irgendwelches fibröse Gewebe, das eine solche verdeckt hätte. „Attorno a questa superficie leggeremente concava si elevava il rialzo che stava a rappresentare il ciglio cotiloideo e che assumeva

apparenza di struttura antica ed ossea, ma poi alla pressione si tradiva tutto attorno cedevole ed elastico, come tessuto fibroso, o al più, fibro-cartilaginoso, come è per un ciglio cotiloideo in via di nouova formazione." Es stand zu erwarten, dass dieser zur Zeit noch nachgiebige und elastische Pfannenrand sich später zu einem festen Knochenwalle umgewandelt haben würde.

Ich habe das interessante Präparat in Rom gesehen und bin Herrn *Paci* sehr dankbar für seine Erklärungen. Die Nearthrose wenigstens auf der linken Seite schien so gut gebildet zu sein, dass man annehmen durfte, sie hätte der späteren Belastung Stand halten können.

Ich kann nicht verschweigen, dass ich bis zu diesem Augenblicke mich eines grossen Misstrauens gegenüber der *Paci*'schen Methode nicht entschlagen konnte, umsomehr, als meine zahlreichen Operationen mir die Schwierigkeiten klarlegten, welche der Methode der „unblutigen Reposition auf kurzem Wege" entgegenstehen. Ich theilte vollkommen den Standpunkt *Lovett's* („Etiology, pathology and treatment of diseases of the hip joint, pag. 200), welcher mit Beziehung auf die Metodo *Paci* meinte: „it seems impossible to believe, that so serious a deformity can be corrected by so simple and rapid a treatment".

Nunmehr aber muss ich gestehen, dass ich von der Leistungsfähigkeit der *Paci*'schen Methode im Sinne der weiter unten darzulegenden Einschränkungen vollkommen überzeugt bin und dass mir dieselbe unter allen in Uebung stehenden unblutigen Methoden am meisten sympathisch ist. Vor Allem muss hervorgehoben werden, dass die Behandlungsdauer eine absehbare ist und dass bei etwa constatirter Unmöglichkeit einer auf dem Wege der Circumductionen bezweckten Stellungscorrectur des Schenkelkopfes die Behandlung sofort aufgegeben werden kann, so dass der Patient nicht Jahre hindurch hingehalten zu werden braucht.

Auf ein weiteres, die Metodo *Paci* von den anderen unblutigen Verfahren vortheilhaft unterscheidendes Moment, welches von *Paci* selbst sonderbarerweise nicht gewürdigt wurde, sei hier mit besonderem Nachdrucke hingewiesen.

Es kann nämlich für die Chancen der Nearthrosenbildung durchaus nicht gleichgiltig sein, ob der Schenkelkopf durch Dauerextension oder durch die 4 Tempi *Paci's* herabgeholt wurde; denn im ersteren Falle ist der Druck desselben gegen das Os ilei sozusagen gleich Null, im letzteren Falle aber wird der Schenkelkopf durch die während der allmäligen Vollendung des vierten Tempo eintretende maximale passive Anspannung der verkürzten pelvifemoralen und pelvicruralen Muskeln gegen die äussere Fläche des Darmbeines, eventuell gegen die Pfannengegend mit grosser Kraft angepresst und die neuen Contactpunkte der Knochen bleiben dieser Pressung dauernd ausgesetzt. Hierin liegt gewiss ein die beabsichtigte Nearthrosenbildung förderndes Moment. Es ist mir deshalb auch nicht einleuchtend, weshalb *Paci* den in seiner Stellung corrigirten Schenkel einer viermonatlichen Extension unterwirft. Der angegebene Grund, dass durch Aufhebung der Muskelaction die Stellungscorrectur gesichert werden müsse, scheint wenigstens dann nicht zutreffend zu sein, wenn der Kopf, nöthigenfalls bei leichter Abduction des Schenkels, eine gute knöcherne Stützung zeigt. Die Behandlung würde unendlich einfacher und für den Patienten ungleich weniger penibel, wenn es sich herausstellen sollte, dass eine exact durchgeführte Fixation des Schenkelkopfes gegen seinen neuen Standort mittelst eines gut sitzenden Verbandes oder Modellapparates zur Sicherung der Lage des Kopfes ausreichend ist. Man könnte dann den Patienten sofort, und zwar je mehr, je besser, gehen lassen und die durch passive Muskelspannung bewirkte Anpressung des Schenkelkopfes gegen seinen neuen Standort durch die Wirkung der Körperschwere steigern. Das würde einen functionellen Reiz von ganz anderer Grösse darstellen, als die Bewegung des Beckens gegen den durch Extension fixirten Schenkelkopf beim Sichaufsetzen des Patienten im Bette, auf das *Paci* so grosses Gewicht zu legen scheint.

Ein weiterer Vorzug der Metodo *Paci* namentlich gegenüber der Abductionsbehandlung beruht darin, dass dieselbe auch bei doppelter Luxation anwendbar ist. Die Patienten erlernen es leicht, selbst bei beiderseitig fixirtem Hüftgelenk,

unter Zuhilfenahme der Spitzfussstellung gewissermassen aus den Kniegelenken zu gehen.

Was nun meine eigenen Erfahrungen über die Metodo *Paci* anbelangt, so sind dieselben vor der Hand allerdings negative.

Zu den Versuchen, mit der Methode zu reussiren, habe ich bisher immer nur jüngere Kinder bis zu 5 und 6 Jahren mit geringen Beinverkürzungen bis zu 3 Cm. ausgewählt, da ich es nach meinen Erfahrungen bei den Operationen für sehr schwierig, wenn nicht für unmöglich halte, hochgradigere Verkürzungen über 3 Cm. mittelst Dehnungen der verkürzten pelvifemoralen und pelvicruralen Muskeln auf dem „kurzen Wege" des zweiten und vierten Tempo *Paci's* so vollkommen zu überwinden, dass der Schenkelkopf sicher in das Pfannenniveau transponirt werden kann. Schon das zweite Tempo bleibt wegen des Widerstandes der verkürzten Adductoren unausführbar. Werden durch das Beugetempo die Muskelwiderstände umgangen, so müssen dieselben durch das vierte Tempo doch schliesslich überwunden werden. Bei diesem letzten Tempo müsste unter solchen Umständen der Schenkelkopf entweder wiederum etwas nach oben zurückweichen, könnte sich also nicht im Pfannenniveau halten, oder es müsste bei Forcirung der Streckung eine Femurfractur erfolgen, was ja thatsächlich auch vorgekommen ist. Nach allen Erfahrungen über die Nearthrosenbildung kann aber nur die rudimentäre Pfanne selbst als der hiefür einzig geeignete Ort betrachtet werden, denn nur hier stehen die Knochenflächen der Gelenkskörper ohne Interposition der die Nearthrosenbildung hindernden, pathologisch verdickten Gelenkskapsel in unmittelbarem Contact miteinander.

Die sichere und zweifellose Transposition des Kopfes in das Pfannenniveau muss also als die erste und wesentlichste Vorbedingung des angestrebten Erfolges einer widerstandsfähigen Nearthrosenbildung auf unblutigem Wege betrachtet werden. Um dieses Ziel zu erreichen, halte ich bei grösseren Verkürzungen die Methode der Dauerextension für den sicheren, wenn auch ungleich langwierigeren Weg.

Aus diesem Grunde habe ich, wie gesagt, nur jüngere Kinder mit geringeren Verkürzungen zu den Versuchen mit der Metodo *Paci* gewählt, weil mir nur bei diesen die Erfüllung der erwähnten Vorbedingung auf dem Wege der Circumductionen erreichbar schien.

Seit 10. April 1894 bis heute habe ich bei jedem mir geeignet scheinenden Falle die vier Tempi möglichst genau nach dem mir auch aus eigener Anschauung bekannten Verfahren *Paci's* ausgeführt und die Transposition des Schenkelkopfes auch zweifellos bewirkt, aber ich konnte in keinem Falle die Ueberzeugung gewinnen, dass der schätzungsweise im Pfannenniveau stehende Kopf auch wirklich in der Pfanne stehe, ja sich auch nur soweit gegen dieselbe anstemme, um eine halbwegs sichere knöcherne Stütze an ihr zu finden. Ich liess daher in jedem Falle auf die Circumductionen die Eröffnung des Gelenkes und die blutige Reposition folgen und konnte jedesmal auch die Ursache des Misslingens der Reposition nach *Paci* feststellen.

Die hier in Betracht kommenden Hindernisse gelten übrigens für jedwede Methode der unblutigen Reposition und die folgenden Bemerkungen können daher auf jede derselben bezogen werden.

Bouvier hat seinerzeit darauf hingewiesen, dass das Rétrecissement der Kapsel alle Bemühungen, den Kopf der Pfanne gegenüberzustellen, illusorisch machen müsse, da der Kopf den Engpass des Kapselschlauches einfach nicht passiren könne. Dieser Einwand kann indess wohl nur für veraltete Fälle bei grossem Hochstande des Kopfes gelten, wenn der Kapselschlauch sehr in die Länge gezogen, dementsprechend stark verengert, wenn nicht gar mehr weniger vollständig obliterirt ist. Das trifft bei den für die Behandlung in Betracht kommenden Fällen gewöhnlich nicht zu. Ich habe wiederholt den Versuch gemacht, die Vorderkapsel blosszulegen, ohne dieselbe vorläufig zu eröffnen und konnte constatiren, dass der Schenkelkopf durch entsprechend kräftige Extension, eventuell nach Ausschaltung des Muskelwiderstandes in das Niveau der Pfanne herabgeholt werden kann, ohne durch die Enge des Kapselschlauches

eine wesentliche Behinderung seiner Transposition zu erfahren.

Paci sprieht übrigens die etwas sanguinisch erscheinende Ueberzeugung aus, dass selbst in dem Falle, als der Kapselschlauch nicht nachgeben, sondern sich in Einfaltungen (raggrinzamento) zwischen den Kopf und das Darmbein interponiren sollte, dies für die Bildung einer Nearthrose kein Hinderniss sei, da die übersehüssige Kapsel sich unter dem Druek des Schenkelkopfes resorbire. Es bliebe dann nur zu verwundern, warum die spontane Nearthrosenbildung bei der congenitalen Luxation in der Regel eine unzureichende bleibt, da unter den obwaltenden pathologischen Verhältnissen die Kapsel ja nur in einfacher Lage zwischen Kopf und Darmbein interponirt ist.

Mit der Herabholung des Kopfes in das Niveau der Pfanne ist aber erst der eine Theil der Aufgabe gelöst; es erübrigt dann noch, den Kopf in medialwärts gerichteter Bewegung in die Pfanne hineinzupressen, ihn also wirklich zu reponiren.

Dieser zweite Theil der Aufgabe ist der weitaus schwierigere und hier liegen auch die Haupthindernisse der unblutigen Reposition.

Diese Hindernisse werden theils von den Weichtheilen, theils von den Knochen geboten und können in sehr vielen, wenn nicht in den meisten Fällen von den unblutigen Methoden überhaupt nicht bezwungen werden.

Was zunächst das Ligamentum teres anbelangt, so hat *Hoffa* darauf hingewiesen, dass es im Falle seines Vorhandenseins, namentlich wenn es sehr breit und lang ist, durch seine Interposition zwischen Kopf und Pfanne der Nearthrosenbildung hinderlich sein müsse, da nicht anzunehmen sei, dass die festen Bandmassen desselben durch Resorption einfach verschwinden würden. Dieser Bemerkung muss noch hinzugefügt werden, dass das verlängerte und verbreiterte Ligamentum teres sich nach der Herabholung des Kopfes in Falten legt und dass eine einzige dieser Windungen unter Umständen hinreicht, den Pfannennapf vollständig auszufüllen, so dass an eine Reposition nicht mehr gedacht werden kann.

Glücklicherweise fehlt indess das Ligament schon vom 4. Lebensjahre ab in der Regel, oder ist doch schon filamentös geworden, sodass es als Repositionshinderniss nicht ernstlich in Betracht kommen kann.

Hingegen besteht noch ein anderes, weitaus wichtigeres, von Seite der Weichtheile gebotenes Hinderniss, welches in seiner Bedeutung bisher nicht gewürdigt und von den verschiedenen Methoden bisher nicht vorgesehen wurde.

Im anatomischen Theile habe ich darauf hingewiesen (vergl. pag. 30, Figur 32 *e*), dass die Vorderkapsel die Oberfläche der rudimentären Pfanne segelartig überspannt und die platte Pfannentasche bildet, welche in seltenen Fällen vollständig obliteriren oder doch Adhäsionen zwischen ihren in gegenseitiger Berührung stehenden Wänden aufweisen kann. Indess kommen sowohl diese Adhäsionen, als auch die Obliterirung der Pfannentasche ihrer Seltenheit wegen als Repositionshinderniss nicht in Betracht. Vielmehr ist es die vollständige Plattheit und Enge der Pfannentasche und ihres spaltenförmigen Zuganges längs des hinteren Pfannenrandes, welche im Falle nur halbwegs grösserer Starrheit und Unnachgiebigkeit der Kapselwand die Eintreibung des Kopfes selbst unter grosser Gewaltanwendung zur baren Unmöglichkeit macht.

Hat man gelegentlich einer operativen Reposition die Kapsel an der Vorderfläche des noch mehr weniger hochstehenden Kopfes eröffnet und führt man den Finger in den Kapselschlauch, um sich über die Pfannenverhältnisse zu informiren, so muss derselbe den nach innen unten verlaufenden tunnelartigen Schlauch des Kapselsackes passiren und findet am vorderen inneren Ende desselben den spaltförmigen Introitus der Kapseltasche, welcher eventuell das Ligamentum teres passiren lässt und häufig so eng ist, dass man eben den Finger einführen kann.

Man begreift, dass es unter Umständen schwierig genug werden kann, die seitliche Ausladung des oberen Femurendes durch diesen engen Tunnel hindurch zu zwängen; aber die Eintreibung des Kopfes durch einen seitlichen Antrieb

irgendwelcher Art in den Spalt des Introitus der Pfannentasche und in diese selbst muss als unmöglich imponiren.

Wiederholt habe ich die Circumductionen *Paci's* nach Eröffnung der Vorderkapsel über dem Schenkelkopf sorgfältig ausgeführt und die dem Kopfe durch die Hebelwirkung des Oberschenkels mitgetheilten Bewegungen verfolgt. Bis zum Introitus der Pfannentasche konnte ich den Schenkelkopf bringen, darüber hinaus niemals.

Nach querer Spaltung der Kapselwand der Pfannentasche aber gelang es mir wiederholt und selbst bei schon älteren Kindern, den Schenkelkopf unter den hinteren Pfannenrand zu stellen, ihn also thatsächlich in die rudimentäre Pfanne zu reponiren; in einigen Fällen fand derselbe bei Abduction des Schenkels sogar einen ziemlich guten Halt in der Pfanne, wenngleich von einer soliden Einrenkung nicht die Rede sein konnte.

Die von Seite der knöchernen Gelenksconstituentien gebotenen Hindernisse der Reposition brauchen demnach nicht in jedem Falle und unter allen Umständen vorhanden zu sein; bestehen sie aber, dann wird die Reposition des Kopfes auf mechanischem Wege doppelt unmöglich.

Diese Hindernisse können sowohl von Seite der rudimentären Pfanne, als auch von Seite des pathologisch veränderten Kopfes geboten werden.

Zu einer soliden Aufnahme des letzteren ist die Pfanne unter allen Umständen zu flach und zu klein.

Die Oberfläche derselben stellt eine nach hinten leicht aufsteigende schiefe Ebene vor, auf welcher der Kopf nothwendig nach oben abgleiten muss, wenn er einem Drucke von untenher ausgesetzt wird.

Nur einigermassen vorgeschrittene Veränderungen des Kopfes machen denselben vollends ungeeignet zur Reposition. Die zu geringe seitliche Ausladung des oberen Femurendes, die medioposteriore Abplattung des Kopfes, die Vergrösserung seines Höhendurchmessers, überhaupt alle Veränderungen desselben, welche selbst die operative Reposition manchmal so ausserordentlich schwierig gestalten, müssen die mechanische Reposition vollkommen vereiteln.

Man sieht also, dass die Schwierigkeiten bei näherer Betrachtung sich in's Ungemessene steigern.

Dennoch gibt es zweifellos manche Fälle, bei welchen die Kapseltasche so dehnbar, der Schenkelkopf und Schenkelhals so gut gebildet und das zwischen Pfanne und Kopf auf alle Fälle bestehende Grössenmissverhältniss so mässig ist, dass auch eine wahre Reposition des Kopfes in die Pfanne im strengen Wortsinne für möglich gehalten werden muss.

Immer aber werden solche Fälle auch bei jungen Kindern nur Ausnahmen von der Regel bleiben, nach welcher eine wirkliche Reposition zumal bei älteren Kindern auf unblutigem Wege einfach unmöglich ist.

Paci beobachtet die Reserve, immer nur von Besserungen der Stellung des Schenkelkopfes durch seine Methode zu sprechen, um nicht gegen den Sprachgebrauch zu verstossen, welcher als Reposition nur die thatsächliche Einbringung des Kopfes in die Pfanne gelten lässt. Aber er kann doch die Bemerkung nicht unterdrücken, dass die erreichte Correction der Kopfstellung in der Regel doch wohl einer Reposition gleichkomme, oder die thatsächliche Reposition bedeute; l. c. pag. 423 heisst es: „si è conseguita la correzione della positione della lesta del femore; e non dico riduzione (sebbene sarebbe sempre l'espressione propria) etc.

Diesbezüglich dürfte sich *Paci* einer etwas zu sanguinischen Auffassung bezüglich der Leistungsfähigkeit seiner Methode hingeben.

Es erklärt sich dies leicht daraus, dass *Paci* die Schwierigkeiten der unblutigen Reposition nicht am richtigen Orte sucht. Es ist nämlich durchaus nicht zutreffend, dass die Hauptschwierigkeiten in der Herabholung des Kopfes liegen. Auf dem Wege der Dauerextension oder der maschinellen Extension kann diese Aufgabe unschwer und jedenfalls mit grösserer Sicherheit gelöst werden, als nach der Metodo *Paci*. Die Schwierigkeiten beginnen vielmehr erst dann, wenn es sich um die Transposition des Kopfes in medialer Richtung behufs Einzwängung desselben in die Pfannentasche handelt.

Wie später dargelegt werden soll, ist namentlich das der Einrenkung traumatischer Luxationen entlehnte Tempo der Auswärtsrollung hierzu nicht nur vollkommen ungeeignet, sondern geradezu zweckwidrig.

In Deutschland fand die Therapie der congenitalen Hüftverrenkung bis in die neueste Zeit nur vereinzelte Pflege.

Man suchte zunächst die alte *Pravaz*'sche Methode in eine ambulant durchzuführende Behandlung umzugestalten. Durch portative Reitapparate, welche sich gegen die Sitzknorren anstemmten, sollte das Hüftgelenk entlastet werden, während gleichzeitige Extension der Extremität und seitlicher Druck auf den Trochanter die Reduction des Schenkelkopfes bewirken und der gewünschten Nearthrose Vorschub leisten sollten.

Derartige Extensions-Entlastungsapparte zur ambulanten Behandlung der congenitalen Hüftluxation wurden namentlich von dem Mechaniker *Hessing* in höchst vollendeter und kunstvoller Weise hergestellt. Ich entnehme die Abbildung einer solchen Maschine dem Lehrbuche *Hoffa's* (Fig. 40).

Dieselbe besteht aus nach Modell gearbeiteten Lederhülsen für das Becken, den Ober- und Unterschenkel, sowie für den Fuss, welche durch stellbare, die Gelenksbewegungen frei lassende Schienen mit einander verbunden sind. Der Patient reitet mit dem Sitzhöcker auf einer von dem Beckengurte abgehenden, gut gepolsterten Perinealschiene, während seine Fusssohle etwas über der Stahlsohle der Fusshülse schwebt und gegen letztere durch eine einfache Extensionsvorrichtung angezogen wird.

Aus dieser Anordnung ist ersichtlich, dass das Skelet des Beines von seiner Function des Lasttragens vollständig und für die Dauer ausgeschlossen wird, während den Muskeln die Rolle zufällt, die gegliederten Theile der Maschine, welche gewissermassen ein „äusseres" Skelet vorstellt, gegen einander zu bewegen.

Wenn es sich um eine temporäre und nicht übermässig lange Zeit hindurch nothwendige Anwendung eines solchen Apparates handeln würde, so kämen die Nachtheile der Functionsunterbrechung der Knochen nicht wesentlich in

Betracht; da aber das Tragen dieser Entlastungsapparate viele Jahre hindurch nothwendig ist, so steht zu fürchten,

Fig. 40.



dass diese dauernde Sistirung der Tragefunction der Knochen im Zusammenhalt mit der mangelhaften Pflege der Musculatur nachtheilige Wirkungen auf die Entwicklung der Extremi-

täten ausübt, da die nicht fortwährend auf ihre Druck- und Zugfestigkeit beanspruchten Knochen in ihrem Wachsthum gestört und in ihrem Gefüge atrophisch werden müssen.

Thatsächlich wurde von *Hoffa* constatirt, dass ein Kind nach mehrjährigem fruchtlosen Gebrauche einer solchen Entlastungs-Extensionsmaschine schliesslich kaum mehr im Stande war, sich ohne dieselbe zu bewegen.

Von der bisher geschilderten, auf die Trochanterenfixation oder Extension des Beines abzielenden mechanischen Behandlung der congenitalen Hüftluxation im Wesen verschieden ist jene Richtung der mechanischen Therapie, welche der Kürze halber als „Abductionsbehandlung" bezeichnet werden kann. Dieselbe wurde von *Roser* begründet, welcher bekanntlich auseinanderspreizbare Gypsstiefelchen zur Anwendung empfahl. Diese Therapie stellt sich zur Aufgabe, das luxirte Bein in dauernder Abductionsstellung zu erhalten, da diese letztere das Verbleiben des Schenkelkopfes in der Pfanne begünstige.

Hieraus folgt, dass die Abductionsbehandlung zunächst nur für die Fälle von sogenannter unvollständiger einseitiger Luxation berechnet ist.

Es wird angenommen, dass in diesen Fällen der Kopf bei mässiger Abduction des Beines von der Pfanne aufgenommen wird, bei leichter Adduction hingegen dieselbe nach hinten oben verlässt.

In der That hat man häufig den frappanten Eindruck, durch Abziehung des Beines den Kopf in die Pfanne zu wälzen, während derselbe bei Adduction unter einem eigenthümlich schnalzenden Geräusch, welches man auf das Ueberspringen des hinteren oberen Pfannenrandes zu beziehen geneigt ist, die Pfanne zu verlassen scheint.

Ich habe schon hervorgehoben, dass die Diagnose der unvollständigen Luxation wenigstens bei Kindern, welche schon gegangen sind, gewiss weit häufiger gemacht wird, als es den thatsächlichen Verhältnissen entspricht. Wahrscheinlich spielt sich die scheinbare Ein- und Ausrenkung des Kopfes knapp ober dem hinteren Pfannenrande ab und man hat es gewöhnlich schon mit einer vollständigen Luxation zu thun.

Supponirt man indess den Fall, dass der Kopf auf dem hinteren Pfannenrande gewissermassen reitet und die Abductionsbehandlung noch in dieser Entwicklungsphase der Luxation einsetzt, so darf man annehmen, dass der Kopf hierdurch vollständig in die Pfanne zurückgeführt oder ihr doch wenigstens concentrisch gegenübergestellt werden kann.

Durch die dauernd eingehaltene Abductionsstellung des Beines wird dann der Kopf der Pfanne auch dauernd gegenübergestellt bleiben; letztere wird ihn umfassen, an seiner Wanderung hindern und auf diese Weise kann es zur vollständigen anatomischen Heilung des Uebels kommen.

Aber auch bei bereits vollständiger Luxation, wenn also der Kopf schon jenseits des hinteren Pfannenrandes steht, hat die Abductionsbehandlung ihre wohlbegründete Raison und ist ebenso zweckmässig, als die beliebte Uebercorrectur der vorhandenen Beinverkürzung durch zu hohe Schuhsohlen schädlich wirkt. Dieses verkehrte Verfahren scheint vielfach auf dem Irrthum zu beruhen, dass die Beinverkürzung die alleinige Ursache des Hinkens sei. Man könnte diesen Modus procedendi auch als Adductionsbehandlung bezeichnen, da durch die hohe Sohle das Hüftgelenk in Adductionslage gezwungen und die seitliche Darmbeinfläche steiler gestellt wird. Unter diesen Umständen ermangelt der Schenkelkopf jeder knöchernen Anlehnung und hängt lediglich in den vorgestülpten Weichtheilen.

Das entgegengesetzte Lageverhältniss der Theile wird durch die Abductionsbehandlung angestrebt und erreicht. Das auswärtsgestellte Bein erfordert eine entsprechende Senkung der gleichseitigen Beckenhälfte, wodurch die äussere Fläche des Darmbeines flacher gelegt wird, den Schenkelkopf gewissermassen überdacht und demselben unter diesen Umständen leichter eine gewisse Stütze zu bieten vermag. Wird der Trochanter gleichzeitig gegen das Darmbein angepresst, so findet der Kopf eine ziemlich ausgiebige Fixirung.

Zunächst hat sich *v. Volkmann* der Abductionsbehandlung angenommen. Ein Fall in der eigenen Familie hatte diesem Heroen unserer Kunst das Interesse für den Gegenstand besonders nahegelegt. Es muss hervorgehoben werden, dass

v. Volkmann die operative Behandlung der angeborenen Luxation geradezu verurtheilte, da die einfache Ueberlegung, wie es ja auch thatsächlich zutrifft, ihm die bis damals in Vorschlag gebrachten operativen Eingriffe vollständig aussichtslos erscheinen liess. In den allerschlimmsten Fällen möchte etwa die Resection des Hüftgelenkes zu versuchen sein! Das war sein einziges Zugeständniss an die operative Therapie.

Was die mechanische Behandlung anbelangt, so suchte *v. Volkmann* vor Allem das unaufhaltsame Hinaufrücken des Trochanters zu bekämpfen und wies durch seinen Schüler *Martin* darauf hin, dass der Schenkelkopf, sich selbst überlassen, bei der angeborenen Luxation viel höher hinaufrückt, als es bei einer traumatischen Luxation jemals beobachtet wurde. Die *Volkmann*'sche Behandlung erstrebte vor Allem die Beseitigung der Verkürzung durch kräftige Extension, welche zwar nur des Nachts geübt wurde, aber bei Verwendung flächenhaft angreifender Extensionsgamaschen die Anwendung beträchtlicher Gewichte (8—10 Kgr.) ohne wesentliche Belästigung für den Patienten gestattete. Unter Einem sollte durch die energische Extensionsbehandlung nach 5—10—15 Jahre währender Anwendung derselben eine Verschiebung der sogenannten Mittellage des Hüftgelenkes nach Seite der Abduction erreicht werden, so dass das Bein später ganz von selbst eine dauernd abducirte Lage einnimmt.

Tagsüber liess *Volkmann* die Kinder frei und verbot nur längere Spaziergänge und ähnliche grössere Anstrengungen des Beines. Nur in den schwersten Fällen wurde auch bei Tage eine Abductionsschiene angewendet, welche die Last des Körpers durch einen Sitzring aufnimmt, dessen Dammtheil höher hinaufreicht und den Patienten dadurch zur Abduction des Beines zwingt. Vor dem Gebrauche hoher Sohlen hat schon *v. Volkmann* dringend gewarnt, da dieselben ja bekanntlich dem Hüftgelenke die Adductionsstellung aufnöthigen.

Die beschriebenen mechanischen Massregeln fanden in sorgfältiger Pflege der Musculatur des Beines und in

kräftigender Allgemeinbehandlung ihre Ergänzung. Massage, kalte Abreibungen, Seebäder, Schwimmen, eine gewisse die Luxusproduction von Fett verhütende Lebensführung bildeten wichtige Punkte des *Volkmann*'schen therapeutischen Programmes.

Es ist wohl ausser Zweifel, dass durch die *v. Volkmann*'schen Massregeln bei einseitiger Luxation ein gewisser Status quo des Hüftgelenkes erhalten und jene colossale Dislocation des Schenkelkopfes, durch welche das Bein gewissermassen zu einem atrophischen Appendix des Rumpfes wird, verhütet werden kann; ebenso sicher aber ist es, dass diese viele Jahre hindurch mit unermüdlicher Energie zu verfolgende Behandlung nur unter besonders günstigen Verhältnissen ihrem ganzen Umfange nach durchführbar sein dürfte.

Ihre eigentliche Ausbildung verdankt die Abductionsbehandlung in erster Linie dem vielseitigen Hamburger Chirurgen *M. Schede*. Bei ganz kleinen Kindern, welche noch nicht gegangen sind, genügt nach *Schede* ein einfacher Zug am Beine und eine leichte Abduction, um den Schenkelkopf in die flache Pfanne einzustellen und ihn durch einen auf den Trochanter ausgeübten seitlichen Druck in derselben zu erhalten. Bei Kindern, schon vom Ende des zweiten Lebensjahres angefangen, genügt der einfache Zug mit der Hand zur Herabholung des Kopfes schon nicht mehr, wohl aber gelingt es durch eine Wochen und Monate hindurch fortgesetzte Gewichtsextension, den Kopf der Pfanne wieder gegenüber zu stellen und durch Abduction des Schenkels gegen dieselbe festzustemmen. Zur dauernden Erhaltung der Abductionslage des Beines hat *Schede* seine bekannte Schiene construirt.

Dieselbe besteht (Fig. 41) aus einem im Knie- und Fussgelenk gegliederten Schienenpaar, welches mittelst eines Sitzringes die Last des Körpers aufnimmt. Mit diesem Schienenpaar ist ein Beckenring durch eine entsprechend dem Hüftgelenke gegliederte Aussenschiene in der Weise verbunden, dass letztere in der Mitte der Oberschenkelschiene mittelst eines Abductionsscharnieres eingelenkt ist. Der Beckengurt ist

an der anderen Seite mit einem Perinealgurt versehen. Wird die Abductionsschraube angezogen, so bewegt sich das obere Ende der Oberschenkelschiene gegen die äussere Fläche des verrenkten Oberschenkels, übt gegen den Trochanter major einen gewissen Druck aus und bewirkt dadurch die Abduction des Beines. Gleichzeitig wird auf der gesunden Seite der

Fig. 41.

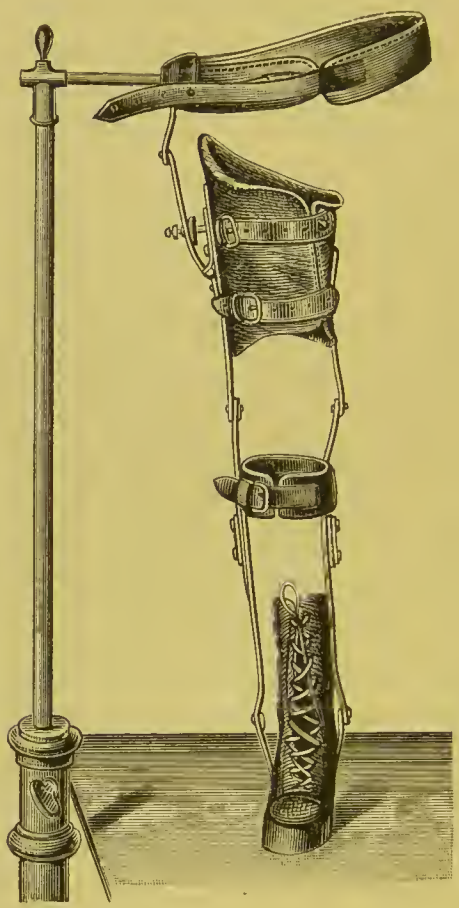

Beckengurt und durch Vermittlung der Perinealschlinge auch die gleichnamige Beckenhälfte gehoben, das gesunde Hüftgelenk mithin entsprechend adducirt.

Selbstverständlich ist die Abductionstherapie nur bei einseitigen Luxationen ausführbar. Dass diese Behandlung bei consequenter und Jahre hindurch fortgeführter Ansübung auch thatsächliche Heilungen herbeiführen kann, hat *Schede* durch seine Krankenvorstellungen am XXIII. Congress der

deutschen Ges. f. Chir. (1894) bewiesen. Ein zur Zeit der Vorstellung 15jähriges Mädchen war von *Schede* im Alter von 11 Monaten in Behandlung genommen worden. Nach 3monatlicher Extension wurde durch ein Jahr hindurch die Abductionsschiene angelegt und dadurch eine absolute und dauernde Heilung herbeigeführt. In anderen Fällen dauerte die Schienenbehandlung $1^1/_2$ bis 6 Jahre und hatte ähnlich gute Erfolge. Unter 29 behandelten Fällen constatirte *Schede* 8 Misserfolge, welche zum Theil auf operativem Wege der Heilung zugeführt wurden.

Für ganz junge Kinder in den ersten Lebensjahren hat *Mikulicz* (XXIII. Congr. d. deutschen Ges. f. Chir.) zur Abductionsbehandlung einen Lagerungsapparat für die Beine empfohlen, mittelst dessen der luxirte Schenkelkopf in die Pfanne zurückredressirt und in derselben erhalten werden soll. Die Beinladen des Lagerungsapparates gestatten maximale Abduction bis zum rechten Winkel und starke Aussenrotation von 50—90° bei Anwendung von 5—10 Pfund Gewichtsbelastung. Die Kinder bleiben anfangs täglich 1—2 Stunden, später 10—14 Stunden, schliesslich den ganzen Tag im Apparate.

Nach seiner neuesten Mittheilung (Arch. f. klin. Chir. XLIX, Heft 2) hat *Mikulicz* in 3 Fällen durch Extension, Abduction und Aussenrotation des Beines in dem stellbaren Lagerungsapparate nach circa einjähriger Behandlung Reposition des luxirten Schenkelkopfes erzielt.

Stellt man die neueren Methoden der mechanischen Behandlung neben die ursprüngliche Methode von *Pravaz*, so fällt dieser Vergleich eigentlich sehr zu Ungunsten der ersteren aus. Die nach *Pravaz*'scher Manier geübte Extension war als Reductionsmittel gewiss ausgiebiger als die *Paci*'schen Circumductionen oder die Zugwirkung der *Mikulicz*'schen Beinladen.

Das sehr zweckmässige Repositionsmanöver der Abduction war auch der *Pravaz*'schen Methode keineswegs fremd, sondern wurde schon damals nach Gebühr gewürdigt.

Die moderne mechanische Therapie ist der früheren nur in der Indicationsstellung überlegen, wenn sie in richtiger

Erkenntniss der Sachlage nur ganz junge Kinder mit einiger Aussicht auf Erfolg als Objecte wählt.

Hingegen sind jene neuesten mechanischen Methoden, welche in der Absicht, die in ihrer Art classische alte Methode *Pravaz'* zu verbessern, die Aussenrotation als Repositionsmanöver in ihren Plan aufgenommen haben, in der Wahl dieses Mittels entschieden unglücklich gewesen. Aus der pathologisch-anatomischen Anschauung resultirt nämlich unzweifelhaft die Thatsache, dass die Aussenrotation des Schenkels bei der intendirten mechanischen Reposition des congenital-luxirten Hüftgelenkes ein ganz unzweckmässiges Manöver ist, weil hier die anatomischen Verhältnisse ganz anders liegen als bei der traumatischen hinteren Luxation, aus deren Einrenkungsplan die Aussenrotation herübergenommen wurde.

In der nachfolgenden Begründung dieser meiner Ueberzeugung sehe ich von jenen gewiss höchst seltenen Ausnahmsfällen ab, bei welchen der herabgeholte Schenkelkopf ohne Weiteres in die Pfanne reponirt werden kann; bei denen also der weite Kapselschlauch kein Passagehinderniss abgibt und die Vorderkapsel so reichlich und dehnbar ist, dass sie den Schenkelkopf leicht in die Pfannentasche eintreten lässt, die Pfanne selbst ausserdem geräumig genug ist, um den gut erhaltenen und auf gut entwickeltem Halse sitzenden Schenkelkopf aufzunehmen, wobei ausserdem vorausgesetzt wird, dass auch das Lig. teres kein Repositionshinderniss abgebe. Es ist möglich, dass man bei ganz jungen Kindern gelegentlich auf so günstige Verhältnisse trifft, allein wir haben uns hier nicht die seltenen Ausnahmen, sondern den gewöhnlichen Durchschnittsbefund vor Augen zu halten, nach welchem die von vorne innen nach hinten aussen sich erstreckende, plane Fläche des Pfannenortes mit der ihr knapp anliegenden Vorderkapsel die flache Pfannentasche bildet, in deren spaltförmigen Eingang der herabgeholte Kopf eingetrieben werden soll.

Die in solcher Art gestellte Aufgabe wurde von der mechanischen Therapie überhaupt noch nicht in's Auge gefasst, da das von der Kapseltasche gebotene Hinderniss

bisher noch nicht gewürdigt wurde. Es ist klar, dass ein abgeplatteter Kopf wenig geeignet sein dürfte, den Spalt der Pfannentasche zu entriren. Bei starker Abduction des Beines bietet der Schenkelkopf der Pfannentasche seine obere Spitze und dürfte unter solchen Umständen leichter in dieselbe eindringen können. Eine wesentliche Voraussetzung dieses Eindringens bleibt aber unter allen Umständen eine annähernde Frontalstellung des Schenkelkopfes, resp. Schenkelhalses. Da dieser etwas vorwärts gewendet, die hintere Wölbung des Kopfes zudem abgeplattet ist, so muss eine ganz leichte Einwärtsrollung des abducirten Beines als diejenige Stellung bezeichnet werden, bei welcher der hierdurch frontal gerichtete Schenkelkopf in die Pfannentasche eintreten kann. Von der Dehnbarkeit der vorderen Kapselwand, von der Grösse und Tiefe der rudimentären Pfannengrube wird es abhängen, wie weit ein unmittelbares Eindringen des Schenkelkopfes möglich ist. Wahrscheinlich dürfte dieses Einzwängen nur sehr langsam und allmälig erfolgen; ist es aber gelungen, so müsste das „wirklich eingerenkte" Bein in Folge des Widerstandes der Vorderkapsel zunächst in leichter Einwärtsrollung stehen, zum mindesten aber eine Auswärtsrollung nur in sehr beschränktem Masse zulassen. Erst dann wäre Auswärtsrollung am Platze, um die Vorderwand der Kapseltasche noch weiter auszudehnen und die nöthige Freiheit der Aussenrotation zu gewinnen. Auch nach meinen operativen Repositionen habe ich die zuweilen restirende Einwärtsrollung wiederholt während der Nachbehandlung zu bekämpfen gehabt.

Hält man sich die Lage und Richtung der Kapseltasche vor Augen, so werden die folgenden Annahmen unabweislich: 1. dass sich die Aussenrollung des Schenkelkopfes, welche *Mikulicz* von 50—90° steigert, ausserhalb der Pfannentasche abspielt; 2. dass ein Rotationsmanöver, welches dem Schenkelhalse eine sagittale Richtung nach vorne gibt, das Eintreten des Schenkelkopfes in die Pfannentasche unmöglich macht; 3. dass der bei vorausgesetzt weiter und dehnsamer Kapseltasche in dieselbe etwa eingetriebene

Schenkelkopf nur durch eine Einwärtsrollung einen ausweitenden Druck gegen das Pfannengrübchen ausüben kann; 4. dass der Mechanismus des Hüftgelenkes jene colossale Auswärtsrotation des abducirten Oberschenkels (über 180°), bei welcher ein Druck des in der Pfannentasche stehenden Kopfes gegen das Pfannengrübchen denkbar wäre, überhaupt nicht zulässt; dass mit einem Worte der Schenkelkopf durch Auswärtsrollung von der Pfannenfläche zunächst abgewendet wird, daher einen modellirenden Druck gegen dieselbe nicht ausüben kann.

Von diesem Standpunkte aus muss ich die Resultate beurtheilen, welche von den mit der Aussenrotation als Repositionsmanöver arbeitenden mechanischen Methoden aufgeführt werden.

Durch die Aussenrotation des ausserhalb der Pfannentasche stehenden Schenkelkopfes wird die hintere Luxation einfach in eine vordere verwandelt; der Schenkelkopf, welcher vorher die Hinterkapsel vorstülpte und ausweitete, wird gegen die noch straffe Vorderkapsel angedrängt und findet an ihr, so lange sie der Dehnung Stand hält, eine bessere Fixirung. Hieraus erklären sich gewiss in der Mehrzahl der Fälle die von *Paci* erzielten functionellen Erfolge. Es muss aber hervorgehoben werden, dass *Paci* gewöhnlich nur von Transpositionen des Schenkelkopfes spricht, welche er mit seiner Circumductionsmethode erzielte und nach dem obigen Citate (vergl. pag. 157) von diesen Transpositionen geradezu an eine vordere Luxation erinnert wird. Für mich besteht kein Zweifel darüber, dass diese *Paci*'sche Transposition thatsächlich einer vorderen, natürlich intracapsulären Luxation gleichkommt. Ebenso halte ich die von *Mikulicz* angeführten Resultate lediglich für Transpositionen in dem Sinne *Paci's*. Bei allen 3 Fällen gebrauchen die Kinder das behandelte Bein in aussenrotirter Stellung und setzen dem Versuche der Innenrotation Muskelwiderstand entgegen. Nach meinen obigen Darlegungen müsste ein thatsächlich in die Pfannentasche reponirter Schenkelkopf zunächst wenigstens eine leichte Einwärtsrollung des Beines bedingen. Eine halbwegs entwickelte Aussenrotationsstellung des Beines be-

trachte ich geradezu als einen Beweis für die noch bestehende (vordere) Luxation.

Ich habe in dieser Beziehung über folgende interessante Erfahrungen zu verfügen. Bei meinen operativen Repositionen wurde jedesmal constatirt, dass der Schenkelkopf bei Innenrotation des Beines am besten in die Pfanne sich einpresst und gewissermassen als Tampon wirkt. Bei etwas weiter gediehener medioposteriorer Abplattung des Schenkelkopfes oder Anteversion des Schenkelhalses war die Reposition überhaupt nur bei mehr weniger beträchtlicher Innenrotation des Beines möglich. Da diese Stellung auf die Dauer nicht eingehalten werden konnte, so trat in allen diesen Fällen — es sind ihrer 12 — (vergl. Cap. Resultate), und zwar noch vor vollendeter Wundheilung, ausnahmslos vordere Reluxation ein, eine Thatsache, die nach langem Sträuben und immer neuerdings wiederholten Untersuchungen schliesslich constatirt werden musste; ich hatte Alles eher, als vordere Reluxation erwartet oder befürchtet. Der Befund dieser Fälle ist geradezu typisch. Hinter dem Trochanter ist der Schenkelkopf nicht mehr zu fühlen — man glaubt denselben in der Pfanne. Das Bein fungirt in habitueller Auswärtsrollung und die passiv versuchte Einwärtsdrehung findet Muskelwiderstand und verursacht Schmerz. Beugung und Streckung ist vollständig frei. Untersucht man mittels des Rotationsmanövers (vergl. pag. 96), so findet man den Schenkelhals sagittal gestellt, den Kopf direct nach vorne gerichtet. Bei Frontalstellung des Schenkelhalses durch entsprechend starke Einwärtsrollung lässt sich der Schenkelkopf vorne und rückwärts vollständig umgreifen — er befindet sich zweifellos nicht in der Pfanne, sondern ist in der Höhe derselben durch Narbenmassen in Vornewendung fixirt, stützt sich in einigen Fällen wohl auch gegen den vorderen Rand der Beckenschaufel. Lange Zeit hatte ich diese Fälle für gelungene Repositionen gehalten, bis ich zu meinem grossen Leidwesen den Irrthum richtigstellen musste. Die *Mikulicz*'schen Repositionen mit Aussenrotationsstellung des Beines halte ich für Analoga meiner vorderen Reluxationen und eine Untersuchung mittels des Rotationsmanövers

dürfte den geehrten Mitarbeiter davon überzeugen, dass auch er dem verlockenden Irrthum nicht entgangen ist, den Schenkelkopf in die Pfanne zu verlegen, weil derselbe hinter dem Trochanter nicht mehr zu fühlen ist.

Die von *Mikulicz* erzielten functionellen Resultate bezweifle ich nicht im Mindesten und möchte dieselben aus der besseren Fixirung des Schenkelkopfes durch die straffe Vorderkapsel erklären. Ob diese Resultate dauerhafte sein werden, wird die Zukunft lehren. Ich möchte dies deshalb nicht für ausgemacht halten, weil ein auswärts rotirter Schenkelkopf unter den obwaltenden pathologischen Verhältnissen niemals eine knöcherne Pfannenstützung haben kann. Sollte sich aber ergeben, dass die Resultate von Dauer sind, so müsste die Ueberführung der typischen hinteren Luxation in eine vordere als ein die Function verbesserndes Heilmittel mit umso grösserem Danke an den Autor begrüsst werden, als diese Ueberführung ebenso ungefährlich als unschwierig ist. Immerhin aber halte ich es für „verfrüht", wenn *Mikulicz* auf Grundlage von nur 3 Fällen, welche mit Beziehung auf die Frage einer Reposition im strengen Wortsinne für mich nichts weniger als überzeugend sind, schon jetzt die Behauptung aufstellt, die mechanischen Methoden leisten dasselbe „und vielleicht noch mehr" als die operative Behandlung.

Nach meiner Meinung sollte die mechanische und operative Behandlung überhaupt nicht miteinander concurriren. Da, wo die mechanische Behandlung — gleichviel, ob durch Reposition oder Transposition des Schenkelkopfes — zum Ziele einer dauerhaften Functionsverbesserung führt, dort wird ihr der Vorzug eingeräumt werden müssen. Bei den schwierigen pathologischen Verhältnissen des Gelenkes dürften nur ganz junge Kinder einer absehbaren erfolgreichen mechanischen Behandlung zugänglich sein und es ist das grosse Verdienst *Mikulicz'*, die frühzeitige Inangriffnahme der mechanischen Therapie urgirt zu haben.

Der Wirkungskreis der operativen Therapie beginnt erst dort, wo die mechanische Behandlung naturnothwendig versagen muss. Meine Erfahrungen am Operationstische

nöthigen mir die Ueberzeugung auf, dass jenseits etwa des 5. Lebensjahres die mechanische Behandlung eine so mühselige, quälerische und unabsehbare werden muss, dass man sich schliesslich fragen muss, ob dieselbe noch gerechtfertigt ist. Hier hat die operative Therapie, schon nach dem gegenwärtigen Stande ihrer Entwicklung, die Concurrenz der mechanischen Behandlung nicht zu fürchten.

Wenn ich aus der schon bedenklich grossen Anzahl der mechanischen Methoden eine davon zu wählen hätte, so muss ich gestehen, dass mir ein Theil der in Uebung stehenden Verfahren zu langwierig erscheint, um allgemein praktisch durchführbar zu sein; andere hinwieder halte ich mit Beziehung auf das Ziel einer thatsächlichen Reposition, wenigstens in einem Theile ihrer Massnahmen, nicht für zweckmässig.

Die unvermeidliche Langwierigkeit der mechanischen Behandlung lässt folgende Wünsche gerechtfertigt erscheinen: 1. ein gesundes und bewegungsfrohes Kind sollte nicht zu langer Ruhelage verurtheilt werden; 2. die Extremität sollte während der Dauer der Behandlung von der Function des Lasttragens nicht ausgeschlossen werden, um das Knochenwachsthum nicht ungünstig zu beeinflussen; 3. vielmehr sollte die Last des Rumpfes dazu benützt werden, den Schenkelkopf in die Pfanne einzutreiben. Das Herabholen des Kopfes in das Pfannenniveau und die Eintreibung desselben in die Pfannentasche müssen demnach zeitlich getrennte Acte der Behandlung vorstellen.

Auf Grundlage dieser Erwägungen und meiner operativen Erfahrungen habe ich mir folgenden Plan für die mechanische Behandlung der angeborenen Hüftverrenkung zurechtgelegt und werde denselben bei sich ergebender Gelegenheit in geeigneten Fällen zur Ausführung bringen.

Die Herabholung des dislocirten Schenkelkopfes in das Pfannenniveau geschieht mittels präparatorischer Extension, welche jedoch nicht über 8, höchsens 14 Tage ausgedehnt wird. Die definitive Reduction erfolgt in leichter Narkose unter gelinder Anwendung meiner Extensionsschraube (vergl. unten), wobei die Quele behufs Ausschaltung des Wider-

standes der langen Becken-Beinmuskeln oberhalb des gebeugten Kniegelenkes angelegt wird. Bei contralateral wirkendem Gegenzuge mittels einer Perinealschlinge geschieht die Herabholung des Schenkelkopfes unter gleichzeitiger starker Abduction des luxirten Gelenkes.

Bei jüngeren Kindern, welche ja ausschliesslich für die mechanische Behandlung in Betracht kommen, steht der Herabholung des Schenkelkopfes auf diesem Wege nach allen Erfahrungen bei der operativen Reposition nicht die geringste Schwierigkeit im Wege. Ist die Trochanterspitze in die Linie gebracht, oder vielleicht sogar etwas unterhalb derselben eingestellt, so lässt man die aufgewendete Extension durch einige Minuten fortdauern, um eine möglichst ausgiebige Dehnung der Weichtheile zu erzielen. Sodann wird die Extension ausser Wirkung gesetzt und nunmehr der Versuch gemacht, unter extremster Abduction die obere Spitze des Schenkelkopfes unter der oberen Pfannenkante (vergl. pag. 6) gewissermassen einzuhaken. Nöthigenfalls würde ich vor einer seichten Einkerbung der Adductorencoulisse nicht zurückschrecken, falls der nöthige Grad der Abduction nicht erreichbar sein sollte. Der genügend abducirte Schenkel darf dann unter keinen Umständen auswärts gerollt, sondern muss so gehalten werden, dass der Schenkelhals in die Frontalebene zu liegen kommt, damit die Kopfspitze dem Eingange der Pfannentasche gut zugekehrt werde. Je nach dem Grade der vorhandenen Vornewendung des Schenkelhalses, resp. Schenkelkopfes (vergl. pag. 14, 21, 22) wird das abducirte Bein in leichter Einwärtsrollung zu halten sein. Ist auf diese Weise die Kopfspitze der Pfannentasche gegenüber gestellt, so handelt es sich weiterhin um Eintreibung des Kopfes zunächst in den Pfannenspalt (vergl. pag. 30, Fig. 32 *e*). Nur in den seltensten Ausnahmsfällen kann diese Eintreibung „unmittelbar" gelingen; bis zu welchem Grade dies möglich ist, wird von den jeweilig vorliegenden Verhältnissen, von dem Grössenverhältniss zwischen Kopf und Pfanne, von der Dehnbarkeit der vorderen Wand der Pfannentasche, von der Beschaffenheit des Schenkelhalses etc. abhängen. Die Eintreibung wird

durch medialwärts wirkenden directen Druck an dem abducirten und leicht einwärts gerollten Bein zu bewirken gesucht. Allmälig vermindert man die Abduction des Schenkels durch Herableitung desselben in der Frontalebene, während der Trochanter durch Druck von oben her kräftigst fixirt wird. Der an oder unter der oberen Pfannenkante stehende Kopf, resp. der fixirte Trochanter bilden bei dieser Anordnung das Hypomochlion der den Kopf eintreibenden Hebelbewegung des Schenkels. Diese wird so lange fortgesetzt, als der Kopf nicht nach oben zurückspringt. Unter Beibehaltung der Einwärtsrollung wird das Bein in jener geringsten Abductionslage, bei welcher der Kopf noch fixirt bleibt, exact gegen das Becken festgestellt. Nach kürzerem oder längerem Termine wird die Abduction des Beines unter strenger Wahrung der Einwärtsrollung desselben etappenweise vermindert und jedesmal neuerdings fixirt, bis eine Abductionslage erreicht wird, bei welcher unter entsprechender Erhöhung der Sohle des gesunden Fusses das Stehen und Gehen, wenn auch vorläufig noch in unbequemster Weise, so doch überhaupt möglich ist. Der durch die Fixirung des Beines in der oben erwähnten Haltung in richtige Direction gestellte Schenkelkopf wird dann durch die Last des Rumpfes wie ein Keil in die enge Pfannentasche hineingetrieben werden. Dann bildet möglichst fleissiges Stehen und Gehen die wichtigste Vorschrift der weiteren Behandlung. Auch für doppelseitige Luxationen wäre diese Methode anwendbar, wenn auch entsprechend schwieriger. Das Stehen und Gehen unter Gelenksbelastung könnte hier erst später, zunächst bei stark gespreizten Beinen mit entsprechender Nachhilfe aufgenommen werden. Die Erfahrung hat gezeigt, dass die Kinder selbst bei beiderseitig fixirter Hüfte, gewissermassen aus dem Knie- und den Fussgelenken heraus relativ ganz erträglich zu gehen lernen.

Dieser Entwurf einer mechanischen Behandlungsmethode der angeborenen Hüftverrenkung wird die praktische Prüfung noch zu bestehen haben. Vorderhand kann ich zu seinen Gunsten nur das Eine anführen, dass er den obwaltenden pathologischen Verhältnissen des Gelenkes strenge ange-

passt ist und dass er unter den zahlreichen Vorschlägen als der einzige mit der Eintreibung des Kopfes in die Pfannentasche sich befasst und durch die zweckmässige Direction des Kopfes wenigstens die Möglichkeit eröffnet, diese schwierigste Aufgabe der mechanischen Behandlung zu lösen. Durch die Art der Herabholung des Schenkelkopfes, durch die Abduction des einwärts gerollten Beines bei der Eintreibung des Kopfes und durch die Zuhilfenahme der Gelenksbelastung wäre diese Methode gegenüber allen übrigen unter einander kaum wesentlich differirenden Verfahren präcise charakterisirt.

II. Operative Therapie.

Ich übergehe nun zur Besprechung der bisherigen Versuche, der angeborenen Hüftluxation auf operativem Wege beizukommen.

Seitdem man sich um die Therapie der congenitalen Hüftverrenkung bemüht hat, war man niemals darüber im Zweifel, dass die Verkürzungen der Weichtheile insonderheit der Muskeln das wesentlichste Hinderniss für die Herabholung des Schenkelkopfes abgeben und alle die langwierigen Extensionsmethoden bezweckten ja gar nichts Anderes, als die Beseitigung dieses Hindernisses durch langsame Dehnung der Theile.

Nichts lag näher, als der Gedanke, diese Widerstände auf kurzem Wege mittelst subcutaner Durchtrennungen der Muskeln zu überwinden.

Diesen Weg betrat zuerst *Guérin* im Jahre 1838. Sein Verfahren bestand 1. in der vorbereitenden Extension; 2. in der subcutanen Durchschneidung der Muskeln, welche nicht genügend verlängert werden konnten (namentlich waren es die am Trochanter major inserirenden Muskeln und die Adductoren, welche *Guérin* durchtrennte); 3. in anhaltender Extension der verkürzten Bänder; 4. in zweckmässigen Handgriffen zur Reposition; 5. in Anwendung entlastender Apparate während der Nachbehandlung.

Bei *Guérin* findet sich der erste Gedanke an eine künstliche Nearthrosenbildung an jenem Orte, bis zu

welchem der Kopf durch die Myotomien herabgeholt werden konnte.

Zu diesem Zwecke wurde die Kapsel an der Stelle, wo der Gelenkskopf fixirt werden sollte, bis auf den Knochen scarificirt, in der Absicht, diesen letzteren mit dem Kopfe in direete Berührung zu bringen.

Wenn die praktische Ausführung des Vorschlages auch nicht den gewünschten Erfolg hatte und eine ad hoc eingesetzte Commission die Resultate *Guérin's* in berechtigte Zweifel zog, so muss seine Idee immerhin als eine originelle und auf thatsächlicher Naturbeobachtung fussende bezeichnet werden.

Leider lassen sich osteoplastische Processe auf diesem und ähnlichen Wegen nicht hervorrufen, ja selbst die von *Bühring* vorgeschlagene Anbohrung des Beckens hatte negativen Erfolg.

Es fanden sich keine Nachahmer des *Guérin*'schen Verfahrens. *Brodhurst* arbeitete 1865 eine eigene neue Methode aus, ohne indess mehr zu erreichen, als seinerzeit *Guérin*.

Bis zum Ende des zweiten Lebensjahres will es *Brodhurst* zu Stande gebracht haben, den luxirten Kopf in Chloroformnarkose zu reponiren, eine Angabe, die wegen der Interposition des in dieser Entwicklungsphase gewöhnlich noch vorhandenen und verdickten Ligamentum teres zwischen Kopf und Pfanne einigen Zweifel erweckt. Bei älteren Kindern führte *Brodhurst* die subcutane Durchschneidung aller Muskeln aus, welche sich an und um die Tronchanteren ansetzen, besonders der Glutäen und der Rotatoren, da er in der Verkürzung dieser pelvitrochanteren Muskeln das Haupthinderniss der Herabholung des Schenkelkopfes erblickte.

Diese Ansicht *Brodhurst's* blieb in weiterer Folge die herrschende und war für spätere operative Heilversuche massgebend.

Weiter als bis zur Tieferstellung des Kopfes kam *Brodhurst* mit seinem Verfahren auch nicht; seine Versuche der Nearthrosenbildung durch traumatische Anregung osteoplastischer Proeesse versagten ebenso, wie seinerzeit diejenigen *Guérin's*.

Auch spätere operative Versuche von *Barwell* und Anderen beschränkten sich auf die mehrweniger vollständige Herabholung des Kopfes und das definitive Resultat scheiterte an der Unmöglichkeit, demselben ein knöchernes Widerlager zu geben.

Wie sich aus dem bisher Gesagten ergibt, waren die ersten operativen Heilversuche der Luxation lediglich oder doch hauptsächlich gegen die secundäre Verkürzung der Muskeln gerichtet; an eine Attaquirung des Skeletes zum Zwecke der Pfannenbildung dachte man nicht, oder wagte man nicht zu denken. Die Resultate mussten nothwendig mangelhafte sein oder konnten nur kurze Dauer haben. Schliesslich liess man entmuthigt das ganze schwierige Problem fallen.

Eine zweite Epoche der operativen Behandlung der Luxation gehört der jüngeren Zeit an und ist von gänzlich anderer Charakteristik.

Man arbeitete mit anderen Mitteln, verfolgte im Grunde genommen auch andere Ziele, ohne sich die in der ersten Epoche gewonnenen Erfahrungen zu Nutze zu machen. Waren die Erfolge der Anfangsperiode der operativen Behandlung der Luxation bescheidene und transitorische gewesen, so konnte die zweite Epoche der operativen Therapie vielfach den traurigen Ruhm für sich in Anspruch nehmen, nicht nur keine Resultate zu erzielen, sondern in häufigen Fällen den Zustand des Patienten geradezu zu verschlimmern.

Die operativen Heilversuche der Luxation geriethen hierdurch in einen begreiflichen Misscredit.

Die Ursache der Misserfolge ist unschwer aufzudecken. Dieselbe lag in der Einseitigkeit des operativen Handelns. Die Bemühungen waren nunmehr fast ausschliesslich darauf gerichtet, eine Nearthrose zwischen Kopf und Becken an den pathologischen Contactpunkten zu erreichen, während die nothwendige Herabholung des Kopfes mittelst subcutaner Myotomien nur ganz nebenbei in Betracht gezogen, in der Regel aber gänzlich ausser Acht gelassen wurde. Die Verkürzungen der Weichtheile kamen eben in dem Augenblicke

nicht mehr in Betracht, als man die Localisation der Nearthrose diesen Verkürzungen entsprechend bestimmte.

Es muss aber ausdrücklich darauf hingewiesen werden, dass die richtige Idee zur operativen Heilung der Luxation, welche ja nichts weiter, als eine Uebertragung der *Pravaz*schen mechanischen Methode auf das operative Gebiet zu sein brauchte, bereits in dieser Periode der kläglichsten Misserfolge klar ausgesprochen, wenn auch nicht ausgeführt worden ist.

Dieses unzweifelhafte Verdienst gebührt dem trefflichen *Margary*, dem ein für die orthopädische Kunst viel zu früher Tod es versagt hat, seine Ideen zu schliesslich erfolgreicher Ausführung zu bringen.

Margary versuchte als der Erste die Bildung einer künstlichen Pfanne am Darmbein und die Implantation des Gelenkskopfes in dieselbe.

Bei einem 15jährigen Individuum eröffnete er das Hüftgelenk mittelst T-Schnittes, bildete eine Pfanne (allerdings, wie es scheint nicht am normalen Pfannenorte), welche den halben Gelenkskopf aufzunehmen im Stande war und reconstruirte mit Hilfe von Periostlappen eine neue Gelenkskapsel. (Hierbei schwebte ihm offenbar der niemals zur Ausführung gelangte Vorschlag *Hueter's* vor, den atrophischen Kopf abzutragen und aus den vom Darmbein und Femur abgelösten Periostlappen eine Art Kapsel zu bilden.) Der Patient starb am 11. Tage nach dem Eingriffe an Pyämie. Dieses Unglück schreckte *Margary* von der weiteren Ausbildung seines Verfahrens ab und bewog ihn, eine einfachere und weniger eingreifende Methode zu versuchen, nämlich die schon vorher von *Rose* und *Reyer* ausgeführte Resection des Kopfes mit nachfolgender Extension des Beines.

Hierdurch sollte zunächst der localen Kosmetik durch Beseitigung der Trochanterprominenz Rechnung getragen werden; durch die nachfolgende Extension sollte des Weiteren der Sägestumpf des Schenkelhalses annähernd an den Pfannenort gebracht und folgerichtig auch die Lordose behoben werden. Die Functionsverbesserung erhoffte *Margary* von der durch die Reibung der Sägefläche voraussichtlich ent-

stehenden festen Nearthrose. Einen nach dieser Methode erzielten Erfolg stellte *Margary* gelegentlich des VIII. internationalen medicinischen Congresses in Kopenhagen (1884) vor.

In der Folge aber zeigte sich, dass *Margary* einen Missgriff gethan hatte.

Lampugnani suchte die Methode vergeblich durch den Vorschlag zu verbessern, nicht den ganzen Kopf, sondern nur dessen untere innere Hälfte abzutragen, weil man hierdurch eine Verkürzung vermeide und eine Verletzung der Epiphysenlinie umgehe.

Nichtsdestoweniger fand die Kopfresection zahlreiche Anhänger (*Motta, Orecchia, Raffo, de Paoli, Postempski* in Italien, *Heusner, Schüssler, Lücke* in Deutschland, *Mollière* etc. in Frankreich).

Nach *Rosenfeld-Hoffa* wurde die Operation bis zum Jahre 1890 27mal ausgeführt, und zwar 17mal bei einseitiger und 7mal bei doppelseitiger Luxation. *Rosenfeld* hat sich der Mühe unterzogen, den Endresultaten der Operation, soweit dieselben aus der Literatur ersichtlich sind, nachzuforschen. Es zeigte sich, dass eine vollständige Heilung bei doppelseitiger, angeborener Hüftluxation durch die Resection nicht erreicht wurde. Unter 16 controlirten Fällen einseitiger Luxation fanden sich 8 schlechte Resultate.

Hoffa hat demnach vollkommen Recht, die Resection des Kopfes zum Zwecke der Heilung oder auch nur Verbesserung der Hüftluxation zu verwerfen. Der Einwand *Schüssler's*, dass es immer Fälle geben werde, bei welchen das Skelet nicht geschont werden kann, ist durch die seither gewonnenen Errungenschaften vollständig gegenstandslos geworden.

Es hätte indess dieses literarischen Nachweises nicht bedurft, um die Resection des Kopfes von vorneherein als ein völlig zweckloses, ja verkehrtes Verfahren zu kennzeichnen.

Die Kopfresection setzt vor Allem eine je nach dem Grade der Steilstellung des Schenkelhalses mehrweniger beträchtliche Verkürzung. Das mochte dem jeweiligen Operateur an sich gar nicht unangenehm gewesen sein, da er

unter diesen Umständen eine leichtere Gegenüberstellung der Sägefläche des Stumpfes und des Pfannenortes durch die Traction erhoffen durfte.

Man hat es aber auch versucht, durch unterhalb des Trochant. major ausgeführte Resection des oberen Femurendes die Sägefläche des Femur dem Pfannenorte gegenüber zu stellen, d. h. das Skelet nach den geschrumpften Weichtheilen zuzuschneiden und dementsprechend zu verkürzen (12 Cm.! *Teufel*).

Abgesehen von der immer wieder zu betonenden Unzulässigkeit eines solchen Operationsprincipes im Allgemeinen muss noch hervorgehoben werden, dass jede Resection am coxalen Femurende, möge dieselbe nur den Kopf betreffen, oder weiter unten ausgeführt werden, die Einpflanzung des Femur in die vorhandene oder künstlich geschaffene Pfanne immer nur unter der Voraussetzung einer maximalen und mit einer auch nur halbwegs normalen Function des Beines unvereinbaren Abductionsstellung des Oberschenkels zulässt.

Die Hoffnung, dass die Reibung der Sägefläche eine Nearthrose begünstigen werde, war von vorneherein aus dem Grunde aussichtslos, weil das obere Femurende mit dem Darmbein nicht in directer Berührung steht, sondern durch die interponirte Kapsel von demselben geschieden ist und ausserdem nach wie vor stark auf- und abgleitet, ja in Folge der Entspannung der Kapsel durch Entfernung des Kopfes in vielen Fällen ein noch beträchtlicheres Gleiten gestatten mag. Auch die Scarification des Ileum an der Stelle, wo die Sägefläche anliegen soll *(Mollière)* bot keine besseren Aussichten auf Erfolg.

Es ist also die Resection des Gelenkskopfes ein vollständig irrationelles Verfahren und hat auf mich eigentlich immer nur den Eindruck einer Verlegenheitsoperation gemacht. Man eröffnete das Gelenk in der Absicht, womöglich den Kopf in die Pfanne einzupflanzen und da sich dies nicht ausführen liess, so resecirte man, ut aliquid factum esset, den Gelenkskopf und erhoffte sich von diesem Eingriffe die unwahrscheinlichsten Erfolge.

Eine andere Richtung der operativen Therapie dieser zweiten Epoche wendete ihre Aufmerksamkeit wieder mehr der Bildung einer künstlichen Pfanne zu. Da aber die vorgängige Anwendung eines zweckentsprechenden Reductionsverfahrens hierbei unterlassen wurde, so war man ausser Stande, die vorhandene präformirte Pfanne zu diesem Zwecke zu benutzen und musste sich damit begnügen, die Pfannenbildung an einer höher oben gelegenen Stelle der seitlichen Beckenwand zu versuchen.

So hat *Ogston* nach mehreren Misserfolgen der Decapitation eine künstliche Pfanne vermittelst Durchmeisselung des Darmbeins in seiner ganzen Dicke oberhalb der präformirten Pfanne zu bilden versucht. In dieses Loch wurde der oberhalb des Trochanter minor abgesägte Schenkelknochen eingefügt und die Vereinigung desselben mit dem Becken entweder durch Knochen- oder Bindegewebsneubildung in der geschaffenen Lücke erwartet. In einem der so operirten Fälle entstand ein bewegliches Gelenk und das Kind konnte ohne Schmerzen gehen(!).

Diese verstümmelnde Operationsmethode kann unter keinen Umständen gut geheissen werden, da dieselbe eine sehr starke Verkürzung, sowie Abduction des Beines nach sich ziehen muss und die functionellen Resultate unmöglich gute sein können.

Die von *Albert* zum Zwecke der Erreichung einer knöchernen Verbindung zwischen Gelenkskopf und Becken wiederholt versuchte Arthrodese des luxirten Hüftgelenkes hatte zwar nicht den gewünschten Erfolg, aber der Zustand der operirten Kinder war durch den Eingriff sicher nicht schlechter und die Verbindung des Schenkelkopfes mit dem Becken eine festere geworden.

Die Versuche, den Gelenkskopf an das Becken anzunageln oder anzunähen *(Israel de Paoli)*, waren ebensowenig erfolgreich.

Nach soviel fehlgeschlagenen Bestrebungen musste man sich wohl oder übel schliesslich wieder mit dem Gedanken an die vollständige Unheilbarkeit der congenitalen Luxation vertraut machen.

Erst in allerjüngster Zeit vollzog sich eine Wendung dieser trostlosen Perspective durch Erzielung von operativen Erfolgen, welche alle Erwartungen weit übertrafen.

Zuerst ist (unter Begehung einer kleinen chronologischen Unrichtigkeit) die originell gedachte, osteoplastische Operationsmethode von *König* anzuführen. Dieselbe verzichtet von vorneherein auf die Reposition des Gelenkskopfes in die Pfanne und verlagert denselben nur soweit nach abwärts, als eine vorausgeschickte Extensionsbehandlung und Traction an dem Beine während der Ausführung der Operation dies zu leisten vermag. Der Hauptzweck der Operation ist die Schaffung einer festen knöchernen Barrière, welche die Function des hinteren Pfannenrandes übernehmen und das Hinaufgleiten des Kopfes an der Seitenfläche des Beckens verhindern soll.

Die Operation wird von *König* in folgender Weise ausgeführt: „Ein grosser Schnitt umgreift bogenförmig den Trochanter und verläuft etwa 5—6 Cm. oberhalb desselben. Mittelst desselben werden die Muskeln bis auf das Darmbein und schliesslich das Periost durchtrennt.

In den bogenförmigen Periostschnitt wird ein möglichst breiter Schälmeissel eingesetzt und von dem ganzen Umfange desselben ein fächerförmig sich nach dem Gelenk hin verschmälernder, aber immer dicker werdender Periostknochenlappen abgeschält. Ist die Unterminirung desselben weit genug nach unten, bis dahin, wo der Gelenkskopf steht, getrieben worden, so wird der ganze Lappen mit Unterschiebung des Meissels so nach aussen getrieben, dass er wie eine Hohlschale den Kopf umgibt. Das Periost steht also dem Gelenkskopf gegenüber und wird mit der Kapsel durch eine Anzahl von Catgutnähten vereinigt. Darauf folgt separate Catgutnaht der Muskeln und schliesslich Verschluss der Wunde durch tief greifende dicke Seidennähte."

In einem so operirten Fall wurde eine ausserordentliche Besserung erzielt. Das Kind starb 4 Monate nach der Operation an Diphtheritis.

Die Untersuchung des Präparates ergab den Befund eines knöchernen Firstes, welcher als Ersatz der hinteren

Pfannenwand durch Ablösung des Knochenlappens geschaffen wurde.

Einen weiteren Erfolg berichtet *Krynski* aus der *Rydygier'*schen Klinik. Der Gang des 6jährigen Patienten hatte sich bedeutend gebessert. Der Femurkopf war durch das künstlich erzeugte Knochendach fixirt.

Auch von *Karewski* wurde der *König'*sche Periostknochenlappen gewissermassen zur Completirung einer künstlich geschaffenen, aber zu flachen Pfanne empfohlen. Ebenso hat *Gussenbauer* Functionsverbesserungen mittelst der *König'*schen Methode erreicht.

In einem seiner Fälle, den ich zu sehen Gelegenheit hatte, waren die Schenkelköpfe wieder vollkommen flottirend geworden und hatten die künstliche Knochenbarrière offenbar wieder überschritten.

Ein ähnliches Ziel, nämlich Schaffung einer künstlichen Knochenbarrière, welche den Gelenkskopf an dem weiteren Hinaufrutschen verhindern soll, verfolgt in jüngster Zeit *Lannelongue* mit seiner unblutigen, sklerogenen Methode. *Lannelongue* machte versuchsweise bei einem 3jährigen Kinde in Narkose Injectionen von 10%igem Zinkchlorür (je 20 Tropfen in 6—7 Injectionen) oberhalb des durch Extension möglichst weit herabgeholten Femurkopfes in der Absicht, an dieser Stelle ostitische Neubildung hervorzurufen. Acht Tage nach der Operation fühlte man einen dichten Ring oberhalb des Kopfes, welcher durch Wiederholung der Injection 14 Tage später verstärkt wurde.

Coudray wiederholte die Versuche mit angeblich gutem Resultat. Ueber definitive Erfolge ist noch nichts bekannt. Wenn die Methode sich bewähren sollte, wäre sie wegen ihrer absoluten Gefahrlosigkeit der grössten Beachtung werth. Die Schwierigkeit der Anregung osteoplastischer Proeesse gerade am Hüftgelenk rechtfertigt vor der Hand ein gewisses Misstrauen gegen die noch ausstehenden Enderfolge.

Gegenüber all den bisher vorgeführten Versuchen der künstlichen Pfannenbildung kann der Einwand geltend gemacht werden, dass dieselbe doch kaum jemals am normalen

Pfannenorte, sondern stets etwas höher oben erfolgt, da die Herabholung des Kopfes nur mangelhaft durchgeführt wird.

Es blieb erst der allerjüngsten Zeit vorbehalten, ein Verfahren auszubilden, bei welchem die Herabholung des Kopfes (Reduction) in so gründlicher Weise ausgeführt wird, dass derselbe in die am normalen Orte gebildete Pfanne ohne Schwierigkeit reponirt werden kann.

Die Erfahrungen waren bis zu der Erkenntniss gediehen, dass die Bestrebungen der künstlichen Pfannenbildung, von welchen die letzte Versuchsepoche fast ausschliesslich beherrscht wurde, nur durch die gleichzeitige gründliche Ausführung der bei den ersten operativen Heilversuchen in so hervorragender Weise gepflegten Reductionsmethoden eine reelle Basis gewinnen können.

Den ersten Anlauf hierzu unternahm *Alfonso Poggi* in Bologna, ein Schüler *Loreta's*, im Jahre 1888 und brachte als der erste das Kunststück fertig, den Kopf in die am normalen Pfannenorte angelegte künstliche Pfanne zu reponiren und an dieser Stelle auch zu erhalten.

Es muss geradezu befremden, dass *Poggi*, soviel mir aus der Literatur bekannt ist, sich mit einem einzigen gelungenen Versuche begnügte, dass er sein Verfahren nicht weiter ausbildete und mit so wenig Nachdruck beschrieb, als wäre er sich selbst über seine hervorragende Leistung nicht klar geworden. So kam es, dass dieselbe auch keine weitere Beachtung fand, und dies umsoweniger, als man in dem Verfahren nichts weiter als eine Wiederaufnahme des ersten Operationsplanes *Margary's* erblickte, der die alte Pfanne vertiefen und den Gelenkskopf in dieselbe implantiren wollte.

Poggi ging in dem Falle von linksseitiger congenitaler Luxation eines 12jährigen Mädchens in folgender Weise vor: der grosse Trochanter wurde durch einen halbzirkelförmigen Schnitt *(White)* umkreist, und sämmtliche Gesässmuskeln in Vertiefung des Hautschnittes bis auf die Hüftgelenkskapsel in querer Richtung durchtrennt, um ihren Widerstand gegen die Reduction des Schenkelkopfes auszuschalten.

Nach Eröffnung des Gelenkes zeigte sich der Kapselschlauch jenseits des Kopfes sanduhrförmig gestaltet, so dass kaum ein Finger den Engpass passiren konnte. Derselbe wurde mittelst eines Längsschnittes gespalten und hierdurch die in ihren Contouren noch gut erhaltene Pfanne zugänglich gemacht. Durch starke Beugung und Adduction des Beines liess sich der Gelenkskopf aus der Wunde herauswälzen und die Aushöhlung der alten Pfanne vornehmen.

Die Reposition des auf steil gerichtetem Halse aufsitzenden Kopfes (welcher seinerseits erst einigermassen formirt werden musste) in die vertiefte Pfanne gelang durch kräftige Extension „certo con un pó di difficoltá". Die überflüssige Kapsel wurde resecirt und die Wunde durch Etagennaht geschlossen. Extension während der Nachbehandlung. 13 Monate nach der Operation konnte ein gutes functionelles Resultat constatirt werden. Die restirende Verkürzung von 2 Cm. ist durch Entwicklungshemmung des Femurhalses und Kopfes bedingt. Das Gelenk war frei beweglich, das Hinken fast verschwunden. „Vi è rimasto solo un insignificante grado di zoppicamento che potrebbe correggersi con una scarpa addatta" (Arch. di orthop., anno VII. fasc. 2, pag. 105).

Gewiss ein höchst anerkennenswerthes Resultat, welches zur weiteren Fortsetzung des vielverspreehenden ersten Versuches hätte ermuntern sollen. Doch hat niehts weiter darüber verlautet.

a) Hoffa's Operationsmethode der congenitalen Hüftverrenkung.

Trotz des ersten von *Poggi* erzielten Erfolges einer glücklichen Combination von Pfannenbohrung am normalen Pfannenorte und Reduction des Gelenkskopfes bleibt es das ebenso grosse, wie unbestrittene Verdienst *Hoffa's*, durch ein methodisch ausgebildetes Reductionsverfahren die Möglichkeit der Anlegung der Pfanne am normalen Pfannenorte unter allen Verhältnissen zu sichern. *Hoffa* hat sich damit zum eigent-

lichen Begründer derjenigen operativen Therapie der congenitalen Luxation emporgeschwungen, welche die Wiederherstellung eines möglichst normal functionirenden und an normaler Stelle situirten Gelenkes anstrebt und damit in dem mehr als ein halbes Jahrhundert währenden Wettkampfe, welcher der Lösung dieses schwierigen Problemes gewidmet war, den Preis davongetragen.

Dieser gebührt *Hoffa* vor allen Anderen deshalb, weil er als der Erste einen Weg gezeigt hat, die Herabholung des Schenkelkopfes nach dem Gelenksorte unter allen Umständen zu erreichen; denn ohne diese Möglichkeit hatte die Bildung einer künstlichen Pfanne, die ja an sich kein Problem mehr war und thatsächlich schon früher wiederholt ausgeführt wurde, gar keinen Sinn und Zweck, da sie als Lager für den hochstehenden Kopf nicht benutzt werden konnte.

Hoffa hat sein Reductionsverfahren etwa in folgender Weise theoretisch begründet: Wie überall, so erfahren die Muskeln auch bei der congenitalen Hüftluxation eine nutritive Verkürzung in Folge dauernder gegenseitiger Annäherung ihrer Insertionspunkte. Diese Annäherung ist einerseits bedingt durch das Wandern des Schenkelkopfes in der Richtung nach oben, andererseits aber durch die pathologische Stellung des luxirten Beines, das im Hüftgelenke flectirt, etwas nach innen gerollt und leicht adducirt steht. „Es werden also — nicht nur die Muskeln eine Verkürzung erleiden, welche vom Becken an das obere Drittel des Oberschenkels ziehen, die drei Glutaei, der Pyriformis, Obturator internus und die Gemelli, sondern auch die Beuger des Oberschenkels, der Ileopsoas und Rectus cruris. Die Innenrotatoren und Adductoren werden zwar auch an der Verkürzung theilnehmen, aber im Ganzen nur wenig, weil einerseits die Abduction nicht leicht von statten gehen kann, andererseits aber der in dauernder Beugestellung verkürzte M. ileopsoas den Oberschenkel gleichzeitig nach aussen zu drehen bestrebt ist. Weiterhin erleiden eine beträchtliche Verkürzung alle die vom Becken an den Unterschenkel ziehenden Muskeln, der Quadriceps,

der Biceps, der Semimembranosus und Semitendinosus". Ausser den Muskeln erleiden auch die Bänder und Fascien namentlich an der Vorderseite des Gelenkes eine um so grössere Verkürzung, je weiter der Schenkelkopf an dem Darmbein in die Höhe steigt (*Hoffa*, Lehrbuch d. orthop. Chir. 1. Aufl., pag. 521—522).

Ein wesentliches Hinderniss der Reduction sieht *Hoffa* in der nutritiven Verkürzung der um das Hüftgelenk herum gelegenen Weichtheile und auf dieser Supposition basirte er sein Reductionsverfahren, welches durch die subperiostale Ablösung der am Trochanter major et minor inserirenden Weichtheile scharf charakterisirt erscheint.

Wie aus dem obigen Citat hervorgeht, ist *Hoffa* bei der ursprünglichen *Brodhurst*'schen Ueberlieferung von der alleinigen Verkürzung der pelvitrochanteren Muskeln nicht stehen geblieben, sondern hat das *Brodhurst*'sche Verfahren ergänzt und verbessert, indem er auch die durch Verkürzung der langen Becken-Beinmuskeln gebotenen Reductionshindernisse würdigte und die Durchschneidung dieser Muskeln empfahl.

Bezüglich der Methode der Herabholung des Kopfes in das Pfannenniveau äussert sich *Hoffa* (Lehrbuch, 2. Aufl., pag. 530) folgendermassen: „Nach Eröffnung des Gelenkes mittelst des *Langenbeck*'schen Resectionsschnittes, nach Ablösung der Kapselinsertion am Schenkelhals und subperiostaler Ablösung aller Weichtheile vom Trochanter maior gelingt es bei jungen Individuen etwa bis zum fünften Lebensjahre fast ausnahmslos, den Schenkelkopf durch Flexion des Oberschenkels und directen Druck auf den Kopf in die alte Pfanne hineinzubringen, während nach Eröffnung des Gelenkes und ohne Weichtheilablösung die Reposition in Folge des Widerstandes von Seiten der Weichtheile trotz stärkster Kraftanwendung einfach unmöglich ist. Ist nun der Schenkelkopf in seine alte Pfanne reponirt, so macht sich jetzt die Weichtheilverkürzung noch in anderer Weise geltend. Es stellt sich jetzt nämlich das reponirte Bein im Hüft- und Kniegelenke oft in Beugestellung, und sowie man versucht, die Knie

gerade zu strecken, „springt der Kopf wieder aus seiner Pfanne heraus". Um dies zu verhüten, drückt *Hoffa* den Kopf fest in seine Pfanne, während ein Assistent das Bein im Kniegelenk langsam und methodisch streckt, um die Musculatur des Biceps, des Semimembranosus und Semitendinosus allmälig zu dehen. Bei Kindern bis zum fünften Lebensjahre gelingt dies in etwa 3—5 Minuten durch abwechselndes Beugen und immer stärker werdende Extension des Kniegelenkes. Bei älteren Kindern, vom 6. Jahre an aufwärts, werden die gespannten Muskeln besser durchschnitten, und zwar führt *Hoffa* diese Weichtheildurchschneidungen vor der Eröffnung des Gelenkes in folgender Weise aus:

Nachdem der Patient narkotisirt ist, wird das zu operirende Hüftgelenk bei Rückenlage des Patienten maximal gebeugt, während das Knie gestreckt bleibt. Es treten dann die vom Tuber ischii entspringenden Muskeln strangartig hervor und werden subcutan durchschnitten. Sodann werden unter starker Abduction des Beines, die sich etwa stark spannenden Fasern der Adductoren subcutan durchschnitten. Nunmehr wird der Patient an den Rand des Tisches geschoben und das Gelenk hyperextendirt. Dadurch spannen sich die von der Spina ilei ant. sup. herabziehenden Weichtheile und die Fascia lata stark an. Diese Weichtheile werden schichtweise bis auf das Gelenk in offener Wunde durchschnitten, um die Blutung sofort stillen zu können. Wurden alle sich spannenden Weichtheile durchschnitten, so hat die hierauf in Angriff zu nehmende Reposition des Kopfes keine Schwierigkeit.

Bleiben bei der präliminaren Weichtheildurchschneidung noch Stränge stehen, so müssen dieselben dann oft erst nachträglich durchtrennt werden. Nach der Weichtheildurchschneidung werden die gesetzten Wunden provisorisch aseptisch verbunden und nunmehr das Gelenk selbst behufs Reposition des Kopfes eröffnet.

Was die Bildung der künstlichen Pfanne anbelangt, so hat *Hoffa* sein ursprüngliches Verfahren modificirt und verbessert. Fand sich die Pfanne nur angedeutet, so um-

schnitt *Hoffa* bei seinen ersten Versuchen in Anlehnung an den seinerzeit von *Hueter* gemachten Vorschlag die untere Pfannenperipherie mittelst eines Bogenschnittes bis auf den Knochen, hebelte das Periost lappenförmig nach oben und vertiefte dann die Pfanne. War der Kopf in dieselbe reponirt, so wurde der Periostlappen heruntergeklappt und über dem Kopf und Trochanter an die Weichtheile festgenäht.

Später hat *Hoffa* dieses Verfahren als offenbar mühsam, zeitraubend und überflüssig aufgegeben und begnügt sich mit der einfachen Vertiefung des Pfannengrübchens mittelst eines starken bajonetförmig abgebogenen *Volkmann*'schen Löffels.

In zusammenfassender Darstellung gestaltet sich das von *Hoffa* geübte Operationsverfahren etwa folgendermassen: Bei älteren Kindern vom 6. Jahre aufwärts wird der Gelenkseröffnung die theils subcutan, theils in offener Wunde ausgeführte Durchtrennung der Weichtheile an der vorderen inneren und hinteren Seite des Hüftgelenkes in der soeben beschriebenen Weise vorangeschickt (präliminare Durchtrennung der pelvifemoralen und pelvicruralen Muskeln). Hierauf wird mittelst des *Langenbeck*'schen Resectionsschnittes nach Durchdringung der Muskelschichten des Gesässes möglichst parallel ihrer Faserung die hintere Fläche der Kapsel blossgelegt und das Gelenk in der Richtung des Hautschnittes eröffnet. Mit einem unter die Muskelansätze geschobenen Knopfmesser werden alle Muskelinsertionen subperiostal, „eventuell unter Mitnahme einer oberflächlichen Knochen- oder Knorpelschichte" vom grossen Trochanter abgelöst. Hierauf wird die Sehneninsertion des M. ileopsoas vom Trochanter minor abgetrennt und das ganze obere Ende des Femur mittelst Raspatorium noch bis möglichst weit unterhalb des Trochanter minor von den Weichtheilinsertionen befreit. (Ich möchte diesen Act der Operation der Kürze halber die „Skeletirung des coxalen Femurendes" nennen.)

Hierdurch ist dieses letztere, resp. der Schenkelkopf, so mobil geworden, dass unter Zuhilfenahme einer maximalen Beugung und Adduction des Beines die ganze skeletirte Strecke des oberen Femurendes aus der Wunde herausge-

stülpt und mit einem Jodoformgazezügel in einer solchen Stellung erhalten werden kann, dass der zur Pfanne führende Kapselschlauch, sowie diese selbst genügend weit zugänglich wird, um den Act der Pfannenbohrung mit dem langgestielten Bajonetlöffel vornehmen zu können. Da die Pfanne im Fundus der tiefen Wundhöhle gelegen ist, so geschieht die Aushebung des Pfannengrübchens mit dem Löffel unter Leitung des Zeigefingers. Man hat darauf zu achten, dass die Ränder der neugebildeten Pfanne möglichst scharfrandig werden. Nunmehr folgt die Reposition des Kopfes in der früher dargelegten Art und Weise.

Die Knochensplitter wurden vorher durch einen starken Strahl sterilen Wassers aus der Pfanne herausgespült. Die überschüssigen Theile der Kapsel werden sodann exstirpirt und die Wunde mit Jodoformgaze austamponirt. Kleinere Kinder lagert *Hoffa* in ein *Phelps*'sches Stehbett, grössere bekommen einen Streckverband. Die Kinder bleiben nach der Operation 4—6 Wochen liegen. Nach doppelseitiger Operation bekommen sie ein Stützcorsett, nach einseitiger Operation wird als Stützapparat beim Gehen die pag. 169 abgebildete Hülse verwendet.

Hoffa hat zur Zeit des Erscheinens der 2. Auflage seines Lehrbuches die geschilderte Operation an 54 Patienten 75mal in Zeit von 5 Jahren ausgeführt, und zwar 44mal bei doppelseitiger und 31mal bei einseitiger Luxation.

Von diesen 54 Patienten starben im Ganzen 5, davon fallen 2 Todesfälle der Operation nicht zur Last (ein Kind starb an Influenzapneumonie 14 Tage nach der Operation, ein anderes Kind an einem Darmkatarrh 3 Wochen nach der Operation). Hingegen traten 3 Todesfälle im unmittelbaren Anschluss an die Operation ein (zwei nach wenigen Stunden, einer nach 24 Stunden). *Hoffa* schreibt diese fatalen Ereignisse dem grossen Blutverlust, dem Operations-Shock, den Folgen der Narkose nach ungewöhnlich langer Dauer der Operation und der Jodoformintoxication zu.

Hoffa empfiehlt die blutige Reposition nur bei Kindern bis zum zehnten Lebensjahre. Für ältere Individuen mit doppelseitiger Luxation wird ein anderes Operationsverfahren

befürwortet, welches eine Pseudarthrosenbildung an dem Orte des pathologischen Contactes zwischen Schenkelkopf und Darmbein anstrebt. Durch den *Langenbeck*'schen Resectionsschnitt wird das Gelenk freigelegt, die Weichtheile subperiostal vom Trochanter maior abpräparirt und die Kapselinsertionen vom Schenkelhals losgelöst, so dass der Kopf frei aus der Wunde herausluxirt werden kann. Mit einer Stichsäge wird nun der Schenkelkopf dicht an der Linea intertrochanterica abgetragen. Unter fester Anspannung des Kapseltrichters durchschneidet *Hoffa* die hintere Kapselwand in der Mitte des Trichters bis auf das Darmbein, löst die Insertionsstellen der beiden Hälften an der Pfannenumrandung ab und exstirpirt schliesslich die beiden Kapsellappen. Auf die hierdurch frei gewordene Periostfläche des Darmbeines wird nunmehr die Sägefläche des Femur unter Abduction und Extension des Beines eingestellt. Nach 3 Monaten stehen die Patienten auf und erhalten das von *Hoffa* angegebene Stützcorset (vergl. *Hoffa*, Lehrb., 2. Aufl., pag. 536). Die Operation bezweckt demnach den unmittelbaren Contact zwischen der Sägefläche des Femur und dem Darmbeinperiost durch Eliminirung der zwischen beiden interponirten Gelenkskapsel, welche anerkanntermassen ein Hinderniss der Nearthrosenbildung abgibt. Das Operationsverfahren muss bei doppelseitiger Luxation als ein durchaus rationelles angesehen werden und gibt nach *Hoffa* auch gute Resultate.

Kirmisson empfahl behufs Correctur der Adductions-Beugecontracturen bei veralteten doppelseitigen Luxationsfällen die subtrochantere Osteotomie (Revue d'orthopédie, 2, 1894). Ich glaube, dass eine solche Correctur auch auf dem Wege einfacher Tenotomie erreichbar ist, dem Kranken aber keinen equivalenten Vortheil bietet.

Eine detaillirte Darlegung aller nach der *Hoffa*'schen Methode reponirten Luxationsfälle steht zur Zeit noch aus. Das bei einer doppelseitigen und bei zwei einseitigen Luxationen erreichte vorzügliche Resultat hat *Hoffa* dem XXI. und XXII. deutschen Chirurgencongress vorgeführt.

Von anderer Seite liegen über die *Hoffa*'sche Operation bis nun ziemlich spärliche Mittheilungen vor.

Schede veröffentlichte 4 Fälle von blutiger Reposition der congenitalen Luxation (*Langenbeck's* Archiv. 1892, XLIII, Heft 3 und 4) und modificirte das *Hoffa*'sche Verfahren in unwesentlichen Details. Um die Reduction zu erleichtern, lässt er der Operation eine mehrwöchentliche Extension bis zu 10 Pfund Belastung vorangehen. *Schede* bevorzugt zur Vertiefung der Pfanne den Hohlmeissel und verwendet zur Glättung und Abrundung der künstlichen Knochenhöhle ein kurzes, starkes, halbringförmiges Messer, ähnlich dem Hufmesser, welches die Thierärzte gebrauchen.

Um die Verhältnisse des neugebildeten Gelenkes der anatomischen Norm möglichst zu nähern, präparirte *Schede* nach der Reposition des Kopfes die hintere obere Partie der erweiterten Kapsel von dem Darmbein ab, schlug dieselbe über den Kopf herab und vereinigte mittelst Naht die vorderen und hinteren Kapselreste, so dass wieder eine ziemlich vollständige Bedeckung des Gelenkkopfes mit Kapsel vorhanden und gewissermassen der Kopf sammt der Kapsel an die normale Stelle reponirt worden war. Die Resultate scheinen befriedigende gewesen zu sein.

In dem Falle von einseitiger Luxation bei einem 7jährigen Mädchen war die Beweglichkeit des Gelenkes anfangs frei, später scheint eine leichte Beugeadductionscontractur eingetreten zu sein, welche $^1/_2$ Jahr nach der Operation eine Stellungscorrectur in Narkose nothwendig machte, worauf sich die Beweglichkeit besserte.

Karewski, welcher die paralytische Hüftluxation auf dem Wege der Gelenkseröffnung und Ausschaltung der durch die Weichtheile gebotenen Repositionshindernisse mit dem Messer als der Erste zur Heilung brachte, scheint bezüglich der durch operative Massnahmen bei der congenitalen Luxation erzielbaren Erfolge einer ziemlich pessimistischen Auffassung zu huldigen, da die stets vorhandene secundäre Verbildung der Gelenkskörper auch nach erreichter Gegenüberstellung derselben doch kein physiologisches Ineinandergreifen der Theile gestatte.

In zwei Fällen constatirte *Karewski* 3 Monate nach der Operation ein deutliches Glissement des Kopfes; $1^3/_4$ und

1½ Jahre nach dem Eingriffe war eine grössere Beweglichkeit des Schenkels nach oben eingetreten, so dass diese Fälle mit der Zeit als complete Misserfolge würden angesehen werden müssen. Zwei Patienten bewegten sich 2 Jahre nach der Operation „fast wie Gesunde".

Was die Operationstechnik anbelangt, so hat *Karewski* (bei älteren Kindern) durch palissadenartig in den hinteren Pfannenrand eingeschlagene Nägel für 6—8 Tage einen künstlichen, besonders resistenten Wall zu schaffen versucht, und schlägt zur Verstärkung und Sicherung des hinteren Pfannenrandes, an dessen Widerstandsfähigkeit die grössten Anforderungen gestellt werden, die Ueberdachung des Pfannenbohrloches mit dem *König*'schen Periostknochenlappen vor.

Soweit ein Urtheil gestattet ist, scheint sich die Mehrzahl der Fachmänner der Luxationsoperation gegenüber bisnun noch ziemlich skeptisch zu verhalten. Nach einer Mittheilung von *Joachimsthal* (Berliner klin. Wochenschr. 1891, Nr. 15) hat *J. Wolff* bis damals die *Hoffa*'sche Operation immer zurückgewiesen und sich auf die rein mechanische Behandlung beschränkt. Auch *Czerny* scheint, wie ich auf privatem Wege zur Kenntniss nehmen konnte, von grossem Misstrauen erfüllt zu sein. Gelegentlich der Discussion der Frage am XXIII. Congress der deutschen Gesellschaft für Chirurgie trat der Zwiespalt der Meinungen recht auffällig zu Tage. *Karewski* glaubte neuerdings vor übertriebenen Hoffnungen auf dauernd gute Erfolge der operativen Behandlung warnen zu sollen, da die anatomischen Verhältnisse nicht immer so günstig seien, wie bei den von *Hoffa* und *Lorenz* operirten Kindern. *v. Bergmann* empfahl direct die mechanische Behandlung mit Schienenhülsenapparaten, da er bei der operativen Behandlung zweimal Vereiterungen erlebt habe. Auch *Tillmanns* hat nach der *Hoffa*'schen Methode schlechte Resultate gehabt und führt dieselben auf ungünstige Verhältnisse zwischen Schenkelhals und Schenkelschaft zurück. Nur *v. Bramann* trat für die operative Behandlung ein, welche er bis damals in 14 zum Theil schweren Fällen mit günstigem Erfolge geübt hatte.

In Frankreich wurde die *Hoffa*'sche Methode von *Kirmisson* (Revue d'orthop., Mai 1893) mit grossem Eifer aufgenommen. Die Erfolge *Kirmisson's* dürften indess nicht geeignet sein, der Operation weitere Freunde zuzuführen. Es scheint mir angezeigt, die Fälle *Kirmisson's* im Auszuge mitzutheilen.

Bei einem 11jährigen Mädchen mit doppelseitiger Luxation operirte *Kirmisson* zunächst das linke Hüftgelenk. Es gelang nicht, den Kopf in die Pfanne zu bringen, „malgré toutes les tractions exercées sur la cuisse". Erst nach Verkürzung des oberen Femurendes durch partielle Resection des Kopfes konnte die Reposition bewerkstelligt werden. Es folgte abundante Eiterung, septische Nephritis und ein dementsprechend langes und schweres Krankenlager. Erst nach einem halben Jahre konnte die Patientin unter den grössten Schwierigkeiten und mit Krücken das Auftreten auf das operirte Bein versuchen. — $1^1/_4$ Jahr nach der Operation musste der während des Krankenlagers entstandene consecutive Spitzfuss durch Redressement in Narkose beseitigt werden. Erst dann ging die Locomotion besser von Statten. Das Hüftgelenk der operirten Seite besass $1^1/_2$ Jahr nach der Einrenkung nur eine sehr geringe Beweglichkeit; „mais la malade a gagné à notre intervention un membre placé dans la rectitude et dans une position moyenne entre l'adduction et l'abduction". Der Gang der Patientin ist nach der Ansicht *Kirmisson's* deshalb noch mangelhaft, weil das rechte Bein in Folge der bestehenden Luxation in merklicher Beugeadductionsstellung sich befindet und *Kirmisson* hat die Absicht, an der rechten Seite die subtrochantere Osteotomie auszuführen, um den Parallelismus der Beine herzustellen (!). Ob er damit im Sinne *Hoffa's* handelt, möchte ich sehr bezweifeln.

In einem zweiten Falle, der ein 6jähriges Mädchen betraf, perforirte *Kirmisson* bei der Pfannenbohrung das Becken im ganzen Umfange des Pfannengrundes und trieb einen Knochensplitter in das Innere der Beckenhöhle, ohne denselben wieder entfernen zu können. Die Reposition gelang leicht. Verlauf durch Temperatursteigerung bis 39·2° und durch Lymphangoitis complicirt. Erstes Auftreten

3½ Monate nach der Operation; restirende Verkürzung 1 Cm. Patient hinkt im Gehen noch ein wenig. Der Fall muss im Ganzen als gelungen bezeichnet werden.

Ein dritter Fall (10jähriges Mädchen, rechtsseitige Luxation bei 6 Cm. Verkürzung) bietet folgende erwähnenswerthe Einzelheiten: Perforation des Beckens bei der Pfannenbohrung. Ausgleich der Verkürzung bis auf 1 Cm. unmittelbar nach der schwer zu erhaltenden Reposition, guter Wundverlauf. 2½ Monate nach der Operation beträgt die Verkürzung des operirten Beines 3 Cm., ½ Jahr später 4 Cm. Das Hinken verbessert, aber noch fortbestehend. Offenbar haben wir es hier mit einer Reluxation zu thun und es steht zu erwarten, dass die Verkürzung noch weiter steigen wird.

Einen vierten Fall von beiderseitiger Luxation (5½jähriges Kind operirte *Broca* auf der rechten, *Kirmisson* drei Monate später auf der linken Seite. Auch in diesem Falle wurde das Becken vollständig perforirt. Links blieb die Reposition bestehen, rechts war bald nach der Operation complete Reluxation eingetreten.

Bei einem 3½jährigen Kinde mit rechtsseitiger Luxation (fünfte Beobachtung) perforirte *Kirmisson* bei der Pfannenbohrung das Becken und reponirte den Schenkelkopf ohne Schwierigkeit. Der Wundverlauf war ein sehr schwerer und durch profuse Wundeiterung (bei Temperaturen bis 40·2°) und Abscessbildung an der äusseren oberen Partie des Oberschenkels complicirt. Ein halbes Jahr später besteht noch eine Fistel in der Operationsnarbe, das Bein bewahrt eine gute Stellung, der Kopf bleibt reponirt, das Gelenk beweglich. Diese Beobachtung ist nicht abgeschlossen und das erreichte functionelle Resultat nicht angedeutet.

Sehr deprimirend ist die sechste der von *Kirmisson* veröffentlichten Beobachtungen. Ein 12jähriges Mädchen mit beiderseitiger Luxation wird der operativen Reposition des linken Hüftgelenkes (6 Cm. Hochstand des Trochanters über der Linie) unterzogen. Die Pfanne fand sich durch ein seichtes Grübchen angedeutet, dessen Vertiefung bis zur Perforation des Beckens nur unter schwerer Mühe zu erreichen ist. Die Reposition des Schenkelkopfes in die künstliche Pfanne

misslang *Kirmisson* trotz aller Bemühungen und trotz offener Durchschneidung der Weichtheile an der Beugeseite des Gelenkes. Es blieb bei dem enormen Blutverluste der Patientin nichts übrig, als von weiteren Versuchen abzustehen und die Operation unvollendet zu lassen. Die Patientin befand sich nach derselben „dans un véritable état de choc", so dass Aetherinjectionen nothwendig wurden. Am folgenden Tage kleiner, frequenter Puls, aufgetriebener, schmerzhafter Bauch, Erbrechen, Tod 26 Stunden nach der Operation! Die Obduction zeigte ein grosses Blutextravasat, „dans toute la demi-circonférence antérieure du bassin", durch welches der Nerv. obturator. als isolirter Strang seinen Weg nahm. Die Quelle der Blutung war muthmasslich die Arteria obturatoria. Ausserdem fand sich ein Splitterbruch des Beckens. Das Peritoneum war unverletzt, die Darmschlingen von blutigem Serum bespült.

Diese Erfahrungen *Kirmisson's* werden nicht sehr aufmunternd wirken. Unter 7 Operationsfällen nur ein einziger unbestrittener Erfolg (Fall 2), kaum ein ganz reactionsloser, wohl aber dreimal sehr schwerer Wundverlauf und ein Todesfall an Choc, Verblutung, oder septischer Peritonitis! Nach einer späteren Mittheilung (Revue d'orthop. 3, 1884) hat *Kirmisson* auf 7 Operationen 2 Todesfälle zu beklagen gehabt.

Als belanglose Modification der *Hoffa*'schen Operation empfiehlt *Kirmisson* an Stelle des *Langenbeck*'schen Längsschnittes einen hinteren Bogenschnitt. Der weitere Vorschlag *Kirmisson's*, das Becken bei der Pfannenhöhlung jedesmal vollständig zu perforiren, ist eine ganz überflüssige Erschwerung der ohnehin zu grossen operativen Verletzung. Ueberflüssig deshalb, weil die Dicke der Beckenwand am Pfannenorte bei Kindern im Alter bis zu 10 Jahren und selbst darüber gewöhnlich gross genug ist, um eine ausreichend tiefe Pfanne zu höhlen. Muss der Pfannenboden bei älteren Kindern ab und zu einmal, wenn auch vielleicht nur partiell perforirt werden, so betrachte ich dies immer als eine unerwünschte Complication der Operationswunde und hätte nach den Erfahrungen, welche *Kirmisson* machen

musste, eher die Warnung erwartet, die Beckenperforation, wenn irgend möglich, zu vermeiden.

Kirmisson bezeichnet auf Grund seiner Erfahrungen die *Hoffa*'sche Reposition als eine sehr ernste Operation (d'une terrible gravité). Durch die von ihm vorgeschlagene Modification der Methode gewinnt indess dieser Vorwurf an Bedeutung.

Die Meinung *Kirmisson's*, dass *Hoffa* die künstliche Pfanne mit Beziehung zum vorhandenen Pfannengrübchen excentrisch anlege, so dass dieselbe in den Wulst fällt, der den hinteren Pfannenrand repräsentirt, ist vollkommen irrig, denn zu wiederholten Malen hebt *Hoffa* ausdrücklich hervor, dass der vorhandene hintere Pfannenrand möglichst zu erhalten, dass mithin die künstliche Pfanne concentrisch mit dem vorfindlichen Pfannengrübchen anzulegen sei.

Einen weiteren Fall mit günstigem Erfolge nach der ursprünglichen *Hoffa*'schen Methode meldet *Denucé* (Revue d'orthop. 1893, Nr. 2) — $2^1/_2$ Cm. restirende Verkürzung. Wenn ich noch *Sejars*' (VII. französischer Chirurgencongr. 1893) höchst unmotivirte Combination der *Hoffa*'schen Operation mit der Decapitation des Femur anführe und vereinzelte Fälle von *Studsgard, Reverdin, Bilhaut, Angerer, Koch, Bayer* erwähne, so glaube ich hiermit die bis zur Stunde vorliegenden Mittheilungen über die *Hoffa*'sche Methode erschöpft zu haben. *Bradford* (Annals of surgery, 1894) empfahl eine unwesentliche Modification des Hautschnittes und hob die Bedeutung des Lig. ileofemorale als Reductionshinderniss hervor. Seine Operationsresultate waren schlecht.

Was mich selbst betrifft, so muss ich offen gestehen, dass ich mit der Nachahmung des *Hoffa*'schen Verfahrens „aus eigener Initiative" hauptsächlich deshalb so lange gezögert habe, weil ich dasselbe für zu eingreifend hielt. Erst als mir durch Herrn Hofrath *Dittel* ein Fall überwiesen wurde, in welchem die nach jeder Richtung versuchte erfolglose mechanische Behandlung die Geduld der Eltern vollständig ersehöpft hatte und diese mich direct zu einem operativen Heilversuche aufforderten, sah ich mich vor die Nothwendigkeit gestellt, an die Sache heranzutreten. Specielle

Weisungen, die mir Herr College *Hoffa* über meiu Ersuehen freundlichst zukommen liess, bestärkten mich in der Hoffnung auf glücklichen Erfolg. Es handelte sieh um ein 7jähriges Mädchen (Comtesse Luigia C.) mit doppelseitiger Hüftverrenkung. Beiderseits stand der Trochanter $4^1/_2$—5 Cm. oberhalb der *Nélaton*'schen Linie. Beide Schenkel standen in beträchtlicher Beugeadductionslage. Der mühsame und im höchsten Grade hässliche Gang des Kindes liess den lebhaften Wunsch der Eltern nach Remedur ebenso begreiflich, als einen operativen Versuch hierzu gerechtfertigt erscheinen. Derselbe wurde unter Assistenz des Herrn Collegen Primararztes Docent *R. Frank* am 3. März 1892 vorgenommen. Nach Blosslegung und Eröffnung des linken Hüftgelenkes wurde das obere Femurende durch möglichst subperiostale Ablösung sämmtlicher Weichtheilsinsertionen, inclusive der Psoassehne bis etwa 2 Cm. unterhalb des Trochanter minor skeletirt und unter starker Beugung und Adduction des Schenkels aus der Wunde herausgestülpt. Der Kopf war an seinem medialen Pole etwas abgeplattet, sonst wohlgebildet, der Hals gut entwickelt und von normaler Richtung. Vom Ligamentum teres fand sich keine Spur. Die Pfanne war in ihren Contouren auffallend gut erhalten und stellte ein deutliches Grübchen mit vorderem scharfen und hinterem, etwas abgeflachtem Rande vor. Die Aushöhlung desselben zu einem steilrandigen, nagelgliedtiefen, gleichmässig runden Napf (ohne jede Perforation der Beckenwand) bereitete nicht die geringsten Schwierigkeiten. Diese stellten sich erst bei den Reductionsversuchen ein. Es zeigte sich nämlich, dass der Kopf trotz der möglichst ausgiebigen Skeletirung des oberen Femurendes selbst bei stärkster Extension nicht merklich von der Stelle zu bringen war. Ich machte nun die subcutane Myotomie der Adductoren und durchtrennte die bei Extension sich spannenden Weichtheilstränge unterhalb der Spin. ant. sup. Der Kopf rückte nun tiefer bis in die Nähe des hinteren Pfannenrandes; über diesen Punkt war derselbe nicht hinauszubringen, trotzdem die durch ihre bisherige Arbeit buchstäblich erschöpften Extensionsassistenten durch frische Kräfte ersetzt wurden und

ich selbst mit dem Aufgebote meiner ganzen Kraft den Kopf durch directen Druck in der Richtung gegen die Pfanne schieben half. Ich gerieth in die grösste Besorgniss, die Operation, welche mit ziemlichem Blutverluste verknüpft war und schon fast eine Stunde gedauert hatte, bei dem physischen Zustande aller Betheiligten gar nicht zu Ende führen zu können und wollte eben zu der subcutanen Tenotomie der Kniekehlensehnen meine Zuflucht nehmen, als durch ein letztes Aufgebot und ein glückliches Zusammenwirken aller Zugkräfte, der Schenkelkopf das letzte Stückchen Weges sprunghaft zurücklegte und unter eigenthümlich schnalzendem Geräusche in die Pfanne schlüpfte. Sofort konnte das Bein in allen Richtungen des Raumes, wie bei normaler Gelenksverbindung des Femur mit dem Becken herumgeführt werden und der Kopf zeigte selbst bei Adduction keine Neigung, die Pfanne zu verlassen. Gleichzeitig war das linke Bein um fast 5 Cm. länger geworden als das andere. Von der ursprünglich beabsichtigten Vornahme der zweiten Operation in derselben Sitzung konnte unter den obwaltenden Umständen gar nicht die Rede sein. Die Wunde wurde von den Ecken her durch einige Nähte etwas verkleinert, im Centrum jedoch offen gelassen und mit Jodoformgaze drainirt. Sodann wurde die Patientin in ein schon vorher vorbereitetes Gypsbett gelegt, dessen linke Beinlade sich in mässig abducirter Stellung befand. Leider gestaltete sich der Wundverlauf ausserordentlich schwer und gefahrvoll. Am 11. März zeigte sich der Verband durchgeblutet und wurde durch Stürzen des Bettes erneuert. Am 12. stieg die Temperatur auf 40°, die Pulszahl auf 140, dabei häufiges Erbrechen. Der Abend des 13. brachte vorübergehend Entfieberung, im Stuhlgang fanden sich ganze Knäuel von Askariden. Während der darauf folgenden Tage bis zum 18. März war nur mässige Fieberbewegung vorhanden. Die Wunde schien reactionslos. Wegen der unvermeidlichen Durchnässung des Verbandes mit Urin war ein täglicher Wechsel desselben nothwendig. Am 19. Früh Temperatur 38·3°; das linke Knie geschwellt und mässig schmerzhaft. Ballottement der Patella vorhanden. Bei bimanuellem Durchtasten des schwappenden

Gelenksackes zeigte sich eine eigenthümliche Crepitation, wie wenn Blut- oder Fibringerinnsel durch die Finger zerdrückt würden. An der Spitze des linken Olekranon war die Haut an scharf umschriebener Stelle geröthet und gegen Berührung ausserordentlich empfindlich. Das linke Ellbogengelenk wird in rechtwinkliger, spastisch fixirter Beugestellung gehalten. Der Appetit bleibt gut, die Nächte werden in grosser Unruhe und schlaflos verbracht; die Fieberbewegungen halten sich im Ganzen in mässigen Grenzen. Am 23. März Eröffnung des linken Kniegelenkes unter Cocainanästhesie, Entleerung einer grossen Menge serös-purulenter Flüssigkeit, in welcher massenhafte, flottirende, bandartig gestaltete Fibringebilde schwimmen; Auswaschung der Gelenkhöhle mit Sublimat, Nachspülung mit Salicyl, Drainage des Gelenkes. Die Temperaturen der nächsten Tage schwanken zwischen 38 und 39°; das Allgemeinbefinden bleibt relativ gut, die Nahrungsaufnahme wurde niemals verweigert. Die Secretion aus dem Kniegelenke war mässig, die Erscheinungen am linken Ellbogengelenke bildeten sich allmälig zurück. Am 28. plötzliche schmerzhafte Schwellung des linken Sprunggelenkes, welche sich nach künstlicher Fixirung desselben im Laufe einer Woche spontan wieder zurückbildet. Das Kind war mittlerweile sehr herabgekommen und sein Zustand gab zu den äussersten Besorgnissen Veranlassung. Erst vom 5. Mai ab gingen die Abendtemperaturen dauernd herab, das Allgemeinbefinden hob sich und das linke Kniegelenk hatte sich geschlossen, ohne dass eine Wiederansammlung von Flüssigkeit erfolgt war. Nach wochenlangem Bangen schien also die eminente Gefahr abgewendet. Die Eiterung aus der Operationswunde dauerte in mässiger Intensität fort. Am 11. Mai machte ich die deprimirende Entdeckung, dass das operirte Bein über Nacht um wenigstens 2 Cm. kürzer geworden war, als das andere, und dass der Schenkelkopf oberhalb der granulirenden Operationswunde unter den deckenden Weichtheilen deutlich durchgetastet werden konnte. Unzweifelhaft war die Pfanne, resp. ihr hinterer oberer Rand durch die Eiterung zerstört worden und Reluxation eingetreten. Eine mehr-

wöchentliche Extensionscur konnte an dieser traurigen Thatsache nichts ändern. Mit einem nach Modell gearbeiteten Fixations-Entlastungsapparate konnte das Kind nach 3monatlichem schweren Krankenlager die ersten kläglichen Gehversuche machen und wurde Ende Juni in seine Heimat zurückgebracht. Brieflichen Nachrichten zufolge dauerte die Eiterung Ende December 1892 noch fort und es hatten sich mehrere zerfressene Knochenpartikelchen aus der Fistel entleert. Das Schlussresultat war, dass das Kind, mit einem Trochanterenstützcorset versehen, gegenwärtig eher stärker hinkt als früher, da das operirte Bein kürzer und schwächer ist, als das rechte.

Das primäre Operationsresultat hätte ohne die bedauerliche Störung des Wundverlaufes, für welche die Operationsmethode natürlich nicht verantwortlich zu machen ist, ebenso gut zu einem glänzenden definitiven Resultate werden können. Aus der Thatsache jedoch, dass nach sorgfältiger Skeletirung des oberen Femurendes bis fast 2 Cm. unterhalb des Trochanter minor der Schenkelkopf in der Richtung nach abwärts kaum eine Spur beweglicher geworden war, ging für mich unwiderleglich hervor, dass die am grossen und kleinen Trochanter und in der Fossa intertrochanterica inserirenden Weichtheile, also die pelvitrochanteren Muskeln unmöglich jene Bedeutung als Hinderniss der Herabholung des Schenkelkopfes haben können, welche denselben von *Hoffa* gelegentlich verschiedener bezüglicher Publicationen, ganz besonders aber in seiner ersten Mittheilung (Revue d'orthop. März 1894, pag. 107: „Le point essentiel est la section des parties molles tout autour du grand trochanter") beigelegt wurde.

b) Lorenz' Operationsmethode der congenitalen Hüftverrenkung.

Konnte ich schon nach dem ersten Operationsversuche nach der Methode *Hoffa's* die derselben zu Grunde liegenden theoretischen Voraussetzungen nicht mehr theilen, so zeigte mir der einfache klinische Versuch der Extension des luxirten Beines bei fixirtem Becken zur Evidenz, dass die Weich-

theile um den grossen Trochanter, soweit dieselben der Palpation zugänglich sind, selbst bei schärfstem Zuge schlaff blieben, mithin von vornherein der Herabholung des Kopfes keine Hindernisse bieten konnten. Die blosse Abstraction der Lageverhältnisse der pelvitrochanteren Muskeln bei der bestehenden Dislocation des Schenkelkopfes bestärkte mich in dieser Annahme und das Studium älterer Anatomen belehrte mich darüber, dass die pathologischen Verhältnisse der pelvitrochanteren Muskeln schon früher sehr genau und richtig beschrieben worden waren, die Kenntniss dieser Thatsachen aber verloren gegangen war und Irrthümern Platz gemacht hatte. Das Studium der realen pathologischen Verhältnisse bestätigte die alten Befunde und auf Grund desselben konnte ich den Satz aufstellen, dass die pelvitrochanteren Muskeln durch die Dislocation des Schenkelkopfes eine Verlängerung erfahren haben (vgl. Anatomie, pag. 60.)

Ich suchte deshalb zunächst nach einer neuen Methode der Reduction des Kopfes, welche es ermöglichen sollte, die pelvitrochantere Musculatur zu schonen, da sie ja der Herabholung des Schenkelkopfes keine Hindernisse bot, und die Muskelverkürzungen nur dort zu beseitigen, wo sie wirklich vorhanden waren. Da die anatomischen Studien ergeben hatten, dass die Reductionshindernisse einzig und allein in der Verkürzung der pelvifemoralen, hauptsächlich aber der pelvicruralen Muskeln gelegen seien, so waren die Grundzüge meines Operationsplanes vorerst in der Durchtrennung der pelvifemoralen und pelvicruralen Muskeln einerseits und der Conservirung der pelvitrochanteren Muskeln andererseits vorgezeichnet.

Im Mai 1892 fand ich die Gelegenheit, diesen Plan zum ersten Male zur gelungenen Ausführung zu bringen. Bald darauf habe ich die Operationsmethode in ihrer damaligen Entwicklungsphase in einer vorläufigen Mittheilung unter Anschluss von 4 Operationsfällen publicirt (Centralbl. f. Chir. 1892, Nr. 31) und die Beschreibung derselben (l. c.) in folgender Weise gegeben: „Kräftigste Ex-

tension und Contraextension mittelst weicher, dicker Schafwollquelen (Strähne); subcutane Myotomie der Adductoren; unter Benützung derselben Einstichöffnung, subcutane Ablösung der bei starker Extension wie eine dicke, straff gespannte Saite vorspringenden Tubermuskeln vom Sitzknorren; nun unter gleichmässig fortdauernder Extension 6—7 Cm. langer Hautschnitt von der Spin. ilei ant. sup. direct nach abwärts; Auseinanderziehung der Wundränder und Durchtrennung der Fascia lata, des Tensor fasciae latae, des vorderen Randes des Glutaeus med. und des Sartorius in querer Richtung; Vordringen in die Tiefe zwischen Sartorius und Tensor; Aufladung und Durchtrennung der Rectussehne knapp unter der Spina ilei ant. inf.; Freipräparirung der vorderen Gelenkkapsel, unter welcher man den der Pfanne schon gegenüber stehenden Kopf tastet; Spaltung der Vorderkapsel mittelst Kreuzschnittes; nunmehr Unterbrechung der Extension und Zugänglichmachung der Pfannengegend durch Luxiren des Kopfes (mittelst Beugung, Adduction und Hinaufschieben des Femur durch den Extensionsassistenten). Von besonderer Wichtigkeit ist nunmehr die Ablösung einzelner sich scharf spannender Kapselpartien von der vorderen und medialen Seite des Schenkelhalses. Dies geschieht mit einem unter Leitung des Zeigefingers eingeführten Knopfmesser, dessen Schneide gegen den Knochen wirkt. Dadurch kann die Pfanne oder die Pfannengegend in vollständig genügender Weise für den auf dem linken Zeigefinger einzuführenden *Hoffa*schen Bajonettlöffel zugänglich gemacht und bei starkem Auseinanderziehen der Wundränder selbst inspicirt werden. Es folgt nun die Vertiefung der Pfanne unter vorsichtigster Schonung des Knochenwalles, welcher die obere und hintere Umgrenzung der Pfanne bildet. Nun wird der Kopf durch ganz leichte Extension herabgezogen und in die Pfanne implantirt. Verkleinerung der Hautwunde, deren Centrum offen bleibt, durch einige Catgutnähte. Fixationsverband in leichter Abductionsstellung des Femur."

Ich hielt nach dem Angeführten zur Zeit meiner ersten operativen Versuche die Durchtrennung der pelvifemoralen und pelvicruralen Muskeln für unerlässlich und glaubte

durch das Intactlassen der pelvitrochanteren Weichtheile für die Conservirung der das Gelenk beherrschenden Muskelkräfte das überhaupt Mögliche gethan zu haben.

Die Durchtrennung der an der vorderen Seite des Gelenkes gelegenen Muskeln (Sartorius, Tensor fasciae latae, Rectus cruris) hielt ich nicht nur zur Beseitigung ihres Widerstandes gegen die Herabholung des Kopfes für geboten, sondern glaubte auch, dass die auf diesem Wege erreichbare, ausserordentlich bequeme Zugänglichmachung der hier ganz oberflächlich gelegenen Pfanne für die Zwecke der Encheiresen an derselben und der Reposition des Kopfes unerlässlich sei.

In fortgesetzter Ausübung zahlreicher Repositionen an Patienten des unterschiedlichsten Alters und weiterer Beobachtung des späteren Verlaufes der Fälle gelangte ich jedoch nicht nur zu der Ueberzeugung, dass in der „möglichsten" Erhaltung der Musculatur **mit** das Geheimniss des Erfolges liege, sondern wurde schliesslich durch Erfahrungen unangenehmster Art darüber belehrt, **dass die Reposition des congenital luxirten Hüftgelenkes bedingungslos unter absoluter Schonung sämmtlicher Muskeln ausgeführt werden müsse** und dass im Falle etwaiger Unmöglichkeit der Durchführung der Muskelschonung die Operation besser ganz unterbleibt.

Durch die Erfahrungen an bis nun fast anderthalb Hundert Operationsfällen geleitet, habe ich dementsprechend die Tenotomien behufs Reduction des Schenkelkopfes allmälig immer mehr und mehr eingeschränkt und bin schliesslich dahin gelangt, dieselben vollständig zu verwerfen.

Bei der weiteren Ausbildung meiner oben skizzirten ursprünglichen Operationsmethode waren folgende Ueberlegungen für mich massgebend.

Es musste von vornherein als wahrscheinlich gelten, dass die möglichste Intacterhaltung des das Hüftgelenk bewegenden Muskelapparates für die spätere Function desselben von der grössten Wichtigkeit sei.

Es war aber auch noch ein anderes, nicht minder wichtiges Moment in Betracht zu ziehen. Es konnte nämlich ebenso-

wenig einem Zweifel unterliegen, dass die möglichste Einschränkung der articulären und periarticulären Operationsnarben nicht nur die spätere Function des Gelenkes erleichtern würde, sondern dass durch die Vermeidung namentlich periarticulärer Muskelnarben etwaigen späteren Contracturstellungen des Gelenkes vorgebeugt werden könnte.

Es handelte sich also darum, zunächst die unvermeidliche Kapselnarbe möglichst einfach zu gestalten und zur Entstehung periarticulärer Muskelnarben überhaupt keine Veranlassung zu geben.

Die Erfahrung hatte mich nämlich in wiederholten Fällen gelehrt, dass die nach Durchschneidung der an der vorderen Seite des Gelenkes gelegenen Weichtheile (Sartorius, Rectus cruris, Tensor fasciae) entstehende periarticuläre Narbe eine allmälig zunehmende Streckhemmung setzen und schliesslich eine Beugecontractur zur Folge haben kann, deren Beseitigung nachträglich viele Mühe erfordert.

Es stand also zunächst für mich fest, dass die Durchtrennung der an der vorderen Seite des Gelenkes gelegenen Musculatur **unter allen Umständen** umgangen werden müsse.

Ferner schien es mir, dass die Durchtrennung der Adductoren und der Tubermuskeln von derselben Stichwunde aus, wie ich es anfänglich vorgeschlagen hatte, leicht zu Adductionscontracturen führe, deren Verhütung eine sehr aufmerksame Ueberwachung der Nachbehandlung erfordert.

Hieraus ergab sich für mich die Nothwendigkeit, auch diese Durchschneidungen wenn irgend möglich zu unterlassen und im Falle der unumgänglichen Nothwendigkeit derselben die Muskelnarbe nicht periarticulär, sondern möglichst entfernt vom Gelenke entstehen zu lassen. Ich verlegte deshalb die eventuell für nöthig erachtete subcutane Durchtrennung der hinteren pelvicruralen Muskeln, dem seinerzeitigen Vorschlage *Hoffa's* folgend, in die Kniekehle. Zweifellos wurde hierdurch der Muskelwiderstand auf das Gründlichste beseitigt, aber gerade hieraus erflossen für mich, wie ich unten darlegen werde, die bittersten Erfahrungen.

Meine Bestrebungen gingen also vorläufig dahin, die Durchschneidung auch der pelvifemoralen Muskeln entweder ganz zu umgehen, oder in der alleinigen subcutanen Trennung der am meisten vorspringenden Adductorenbündel auf das minimalste Mass einzuschränken und im alleräussersten Falle mit der Tenotomie der pelvicruralen Muskeln, respective Sehnen in der Kniekehle mein Auslangen zu finden.

Dieses Ziel wurde denn auch allmälig erreicht und ich glaubte, die Muskelschonung bis zur äusserst möglichen Grenze gebracht zu haben, nachdem es mir regelmässig gelungen war, bei Kindern bis zum 5.—6. Lebensjahre und ausnahmsweise wohl selbst darüber die Reposition ohne Verletzung auch nur eines einzigen Muskels auszuführen; hingegen selbst in den schwierigsten Fällen älterer Kinder vom 8.—10. Lebensjahre und darüber mit der subcutanen Durchtrennung der Kniekehlensehnen und der Einkerbung der prominentesten Antheile der Adductorencoulisse behufs Herabholung des Schenkelkopfes in das Pfannenniveau mein Auslangen zu finden.

Ich sollte indess bald zur Einsicht kommen, dass selbst dieses Ziel zu tief gesteckt war.

Es zeigte sich nämlich, dass in den Fällen der letzteren Kategorie, bei welchen die Reduction des Schenkelkopfes auf dem Wege der subcutanen Tenotomie der Kniekehlensehnen ermöglicht worden war, Schlag auf Schlag Lähmungen des Fusses zur Beobachtung kamen. Eine Verletzung der Nerven mit dem Tenotom war absolut ausgeschlossen.

Vielmehr waren diese fatalen Zwischenfälle ganz zweifellos einzig und allein auf die brüske Zerrung des Nervus ischiadicus zurückzuführen. Ich suchte derselben durch präparatorische Extension der Extremität zu begegnen. Trotzdem blieben die Lähmungen nicht aus. Es zeigte sich nun, dass die Durchtrennung der Kniekehlensehnen an sich die Ursache der Lähmungen war, da der in seinem Bindegewebsgefüge geschrumpfte und verkürzte Nervus ischiadicus dem Trauma der Zerrung bei der Herabholung des noch immer hochstehenden Sehenkelkopfes naeh Aus-

schaltung des Muskelwiderstandes nunmehr „schutzlos“ preisgegeben war und mit, glücklicherweise nur temporärer, Functionseinstellung antwortete.

Diese Erkenntniss, welche durch die weiteren Erfahrungen eine glänzende Bestätigung erfuhr, machte die intacte Erhaltung auch der Tubermuskeln gerade in den schwierigsten Fällen älterer Patienten mit grossen Beinverkürzungen zu einer Conditio sine qua non.

Somit war ich auf dem Standpunkte angelangt, die Tenotomie als Reductionsmittel überhaupt zu verwerfen und die Herabholung des Schenkelkopfes selbst in diesen schwierigen Fällen auf rein mechanischem Wege als den einzig zulässigen Modus procedendi zu erklären.

Der unter Umständen kolossale Widerstand, welchen die Verkürzung der langen vom Becken zur Extremität ziehenden Muskeln in diesen Fällen der Herabholung des Schenkelkopfes in das Pfannenniveau bietet, machte ausserordentliche Massregeln erforderlich. Dieselben bestanden zunächst in der präparatorischen Extension unter möglichst grosser Belastung durch 1—2 Wochen. Um die Behandlung nicht allzusehr in die Länge zu ziehen, wurde der mittelst der vorbereitenden Extension erzielte Effect während der Reposition durch die Wirkung der Extensionsschraube ergänzt (vergl. unten).

Mittelst derselben wird der Schenkelkopf während der Operation mit methodisch steigender, dabei in jedem Augenblicke nach Belieben regulirbarer und jeden Widerstand ebenso langsam als unwiderstehlich besiegender Kraft an Ort und Stelle gebracht, ohne dass der Patient irgend welcher Gefahr, oder der Operateur irgend welcher physischer Anstrengung ausgesetzt ist.

Auf diesem Wege ist es mir gelungen, die Muskeldurchschneidungen aus dem Operationsplane selbst in schwierigen Fällen vollkommen zu eliminiren.

Die Einrenkungsoperation setzt sich aus zwei Hauptacten zusammen, aus der Reduction, d. h. der Herabholung

des Schenkelkopfes in das Pfannenniveau und aus der Reposition, d. h. der Einpflanzung desselben in die künstlich vertiefte Pfanne. Es ist selbstverständlich, dass beim Schlussact der ganzen Operation nach vorheriger Erfüllung aller nothwendigen Vorbedingungen die Reduction der Reposition vorangehen muss. Es wäre an sich vollkommen gleichgiltig, ob man den Kopf zuerst herabholt (reducirt) und dann erst die Pfanne ausschneidet, oder ob man den Kopf vorläufig seinen Hochstand beibehalten lässt und die Pfanne zuerst aushebt — ja man hätte im letzteren Falle den Vortheil, durch den hochstehenden Kopf an der Pfannenvertiefung nicht gehindert zu werden. Indess ergibt schon die blosse Ueberlegung — und der erste Operationsversuch wird dem Anfänger die Richtigkeit derselben bestätigen —, dass es unbedingt nothwendig ist, das ganze Verfahren mit der Herabholung des Kopfes zu beginnen und jedenfalls die Kapsel nicht früher zu eröffnen, ehe der Kopf nicht wenigstens in der Nähe des Operationsplanum eingestellt ist, wenn es schon nicht gelingen sollte, denselben gewissermassen beim ersten Anlauf in das Pfannenniveau, also bis zur Spina ilei ant. inf., herabzuholen. Steht nämlich der Kopf noch hoch, so kann die Vorderkapsel weder gehörig eingestellt und noch viel weniger an richtiger Stelle eröffnet werden, man verliert vielmehr den Weg, kommt mit der Art. circumflexa femoris ant. in Collision und legt schliesslich am Wundgrunde anstatt der Vorderkapsel die Faseie des Musculus vastus medius bloss.

Es muss mit einem Worte der Schenkelkopf präliminar wenigstens insoweit reducirt werden, dass derselbe zum Mindesten in die Nähe der Spina ilei ant. inf. eingestellt werden kann, damit die Vorderkapsel an richtiger Stelle sich zur Eröffnung präsentirt. Die Vollendung der Reduction des Kopfes bis unter den hinteren Pfannenrand kann dann der Reposition desselben unmittelbar vorausgehen.

Nach diesen allgemeinen Vorbemerkungen will ich nunmehr zur detaillirten Schilderung meiner Methode übergehen.

a) Vorbereitung zur Operation.

In dieser Beziehung gelten die allgemein giltigen Vorschriften, welche selbstverständlich mit der peinlichsten Gewissenhaftigkeit ausgeführt werden müssen.

Ich lasse die Kinder an jedem der drei letzten der Operation vorangehenden Tage ein Seifenbad nehmen und gründlich scheuern. Der momentane Gesundheitszustand darf nichts zu wünschen übrig lassen. Namentlich soll das Vorübergehen auch des leichtesten etwa vorhandenen Hustens oder Schnupfens abgewartet werden, da die mit dem Niessen und Husten verbundene Erschütterung von den operirten Kindern schmerzhaft empfunden wird.

Mit besonderem Nachdruck muss dem Personale die zwar selbstverständliche, aber dennoch häufig vergessene Regel eingeschärft werden, die kleinen Patienten unmittelbar vor Einleitung der Narkose zum Verrichten ihrer Bedürfnisse auf den Topf zu setzen; es ist mir trotzdem zweimal begegnet, dass die Operation während ihrer spannendsten Momente durch unvermuthet zwischen den aseptischen Compressen hervorquellende reichliche Fäces eine mehr als unliebsame Unterbrechung erfuhr.

Als entferntere Vorbereitung zur Operation muss auch die präparatorische Extensionsbehandlung gelten.

Man kann von der genannten Massregel absehen, wenn sich der Malleolus internus des luxirten Beines bei Zug und Gegenzug bis auf 1—1·5 Cm. dem inneren Knöchel des gesunden Beines nähern lässt. Bei doppelseitigen Verrenkungen habe ich aus der Möglichkeit, durch Zug und Gegenzug die Distanz zwischen Trochanterspitze und *Nélaton*'scher Linie auf ein annähernd gleiches Mass herabzudrücken, auf die Erlässlichkeit einer vorbereitenden Extension geschlossen.

Bei älteren Kindern mit hochgradigen Verkürzungen von 4—6 Cm. und gleichzeitig vorhandener geringer Verschieblichkeit des Schenkelkopfes ist die vorbereitende Extensionsbehandlung (mit 10 bis 15 Kilo) durch 8—10 Tage und darüber eine unerlässliche Nothwendigkeit.

In Anbetracht der jedes Hinderniss leicht besiegenden Schraubenextension hat diese Massregel eigentlich nicht so sehr die Bedeutung, die Herabholung des Kopfes wesentlich zu erleichtern, als vielmehr den Nervus ischiadicus und cruralis an die mechanische Anspannung zu gewöhnen und den durch die Nervenzerrung bedingten Zufällen vorzubeugen.

β) Ausführung der Operation.

Dieselbe gestaltet sich, wenigstens was die Reduction betrifft, je nach dem vorliegenden Falle einigermassen verschieden. Es kommt diesbezüglich eigentlich weniger auf das Alter, als auf den Grad des Glissement an, welcher dem Schenkelkopfe durch Zug und Gegenzug aufgenöthigt werden kann. Hieraus kann man auf die grösseren oder geringeren Schwierigkeiten schliessen, welche sich der Herabholung des Schenkelkopfes in das Niveau der Pfanne entgegenstellen dürften. Das Hauptaugenmerk des Operateurs wird unter allen Umständen darauf gerichtet bleiben müssen, die Reduction des Schenkelkopfes in das Pfannenniveau auf dem Wege der Extension sowohl vor als auch nach eröffneter Kapsel, also unter absoluter Schonung des bewegenden Muskelapparates, zu Stande zu bringen.

Ich will der Darstellung meiner Operationsmethode zunächst den mit Rücksicht auf die angestrebte Herabholung des Schenkelkopfes in das Pfannenniveau voraussichtlich unschwierigen Fall eines 4—5jährigen Kindes, sodann den vermuthungsweise mittelmässig schwierigen Fall eines 6- bis 8jährigen und schliesslich den Fall eines etwa 9—12jährigen Kindes (und darüber) zu Grunde legen, bei welch letzterem das supponirte geringe oder vollständig fehlende Glissement des Schenkelkopfes grosse Schwierigkeiten mit Sicherheit voraussehen lässt.

1. Die Herabholung des Kopfes in das Pfannenniveau (Reduction).

In jedem Falle wird das Becken durch ein untergeschobenes, mit sterilisirten Compressen bedecktes Holzwollekissen hoch gelagert.

Den leichtesten Fall vorausgesetzt, umfasst der Extensionsassistent das in sterilisirte Compressen eingewickelte Bein oberhalb der Knöchel und übt (ohne Anwendung eines perinealen Gegenzuges) bei leichter Abductionshaltung desselben einen mässig kräftigen Zug nach abwärts aus. Nunmehr beginnt die Operation sofort mit dem Hautschnitte. Derselbe beginnt an der Spina ilei ant. sup. oder einige Millimeter nach aussen von derselben, um den Nervus cutaneus femoris ant. ext. nicht unnöthigerweise zu entblössen, und wird in der Richtung des äusseren Randes des Tensor fasciae latae 6—7 Cm. nach abwärts und auswärts geführt. Derselbe durchdringt das subcutane Zellgewebe bis auf die Muskelfascie. Kleine Hautgefässe (Circumflexa ilium externa) verlangen in der Regel keine Unterbindung, sondern nur temporäre Compression und nachfolgende Torsion mit der Sperrpincette.

Längs des äusseren Randes des Tensor wird die Fascie nunmehr nach oben und nach unten gespalten, der vordere Rand des Musculus glutaeus medius nach rückwärts, der Tensor faseiae latae sammt dem angelagerten Sartorius und dem unterlagerten Rectus cruris kräftig nach vorwärts gezogen. Mit zwei anatomischen Pincetten wird sodann die weisse, breite Fläche der Vorderkapsel stumpf blossgelegt und es zeigt sich, dass schon bei mässiger Extension der Schenkelkopf in der Höhe der Spina ilei ant. inf. sich befindet. Während der Extensionsassistent auf Commando abwechselnd Aussen- und Innenrollung des Beines ausführt, kann man sich durch die dicke Kapsel hindurch schon jetzt über Lage, Gestalt und Grösse des Schenkelkopfes gut informiren.

Nunmehr erfolgt der Kapselschnitt, welcher einen integrirenden Act des Reductionsverfahrens darstellt, da die Kapsel nach den obigen Darlegungen der Herabholung des Schenkelkopfes in das Pfannenniveau unter Umständen ein sehr beträchtliches Hinderniss entgegenstellt. Nachdem aber das hierbei zu beobachtende Verfahren bei den unterschiedlichen Fällen nicht different ist und zudem einen ausserordentlich wichtigen Act der Reduction darstellt, so soll derselbe in einem besonderen Absatz weiter unten besprochen werden.

Hier sei vorderhand nur erwähnt, dass in dem vorausgesetzten Falle nach Vornahme der Kapselspaltung und Pfannenausschneidung die endgiltige Reposition des Kopfes von Seite der Weichtheile auf keine Schwierigkeiten stossen wird.

Es kann also in dem supponirten Falle die Reposition des Schenkelkopfes bei vollkommenem Intactbleiben sämmtlicher das Gelenk bewegender Muskeln, ohne jede weitere vorbereitende Behandlung und ohne besonderen Extensionsapparat durchgeführt werden. Die Herabholung des Kopfes wurde einzig und allein durch mässige Extension und durch die Kapselspaltung ermöglicht.

Will sich der Operateur die noch folgenden Aete des Operationsverfahrens erleichtern, so mag er auch den schmalen Muskelbauch des Tensor fasciae latae trennen, wie ich es selbst früher regelmässig gethan habe. Der Tensor fasciae latae ist ein Muskel von so untergeordneter functioneller Wichtigkeit, dass seine Trennung dem definitiven Resultate nicht abträglich sein wird. In neuerer Zeit habe ich es mir indess zur strengen Regel gemacht, principiell keinen Muskel zu trennen, dessen Intacterhaltung möglich ist und deshalb auch den Tensor fasciae latae regelmässig geschont.

Ich übergehe nun zu der Darstellung eines supponirten Falles der zweiten Kategorie.

Das Kind sei 6—8 Jahr alt geworden, der Längenausgleich des luxirten Beines ist durch Extension nicht mehr in befriedigender Weise zu erzielen, scharfer Zug und Gegenzug macht Schmerz und erweckt den Muskelwiderstand des Patienten, so dass die Wirkung der Extension nicht mehr gut abgeschätzt werden kann; man will wohl auch den kleinen Patienten durch zu energische Extension nicht gegen sich aufbringen und darf sicher erwarten, bei der Herabholung des Kopfes in das Pfannenniveau auf Schwierigkeiten zu stossen.

Da die Muskelschonung unter allen Umständen das oberste Princip des Operationsverfahrens bleiben muss, so wird man

auch in einem solchen Falle die Muskelwiderstände nicht mit dem Messer, sondern auf mechanische Weise zu beseitigen haben.

Als ein mächtiges Reductionsmittel, welches das Nachgeben und Verlängern der nutritiv verkürzten Weichtheile auf dem Wege langsamster Dehnung zu Stande bringt, führe ich, und zwar während der Operation, die maschinelle Extension mittelst meiner Extensionsschraube nunmehr in's Treffen. Der Apparat wurde selbstverständlich schon vor Beginn der Narkose vorsichtshalber in Bereitschaft gesetzt und an dem Operationstische solid befestigt. Ebenso hatte der Extensionsassistent dem Patienten, sobald er aus dem Narkosezimmer auf den Operationstisch gebracht wurde, ein der Länge nach gefaltetes, in sterilisirte Compressen eingerolltes Leintuch als perineale Schlinge unterlegt, deren Zipfel an dem Kopfende des Operationstisches verlässlich angebunden wurden. Der Unterschenkel des Patienten war oberhalb der Knöchel mit glatt gefalteten feuchten Compressen in mehrfacher Lage umwickelt und über diese schützende Hülle eine weiche, dicke ebenfalls sterilisirte Schafwollquele (ein Strähn lose neben einander liegender Wollfäden) in Schlingenform gelegt worden, deren Enden jeden Augenblick mit der Querstange der Extensionsschraube in Verbindung gesetzt werden können. Zug und Gegenzug war also vorher in prompte Bereitschaft gesetzt worden.

Die Construction meiner Extensionsschraube ist nach mancherlei Modificationen zur Zeit die folgende und aus der beistehenden Zeichnung (Fig. 42) leicht ersichtliche. Eine lange, mit flachen Schraubengängen versehene solide Eisenstange trägt an dem einen freien Ende eine unbeweglich mit ihr verbundene Querstange, welche als Griffhebel dient, während das andere Ende der Schraubenstange an dem Fussende des Operationstisches drehbar befestigt ist. Auf der Schraubenstange läuft als Schraubenmutter ein entsprechend dicker und breiter, an jedem Ende mit starken Haken versehener eiserner Querstab; ertheilt man demselben Rotationen, so bewegt er sich auf dem Gewinde der Längsstange

hinauf oder hinunter. Befestigt man hingegen an jedes Ende

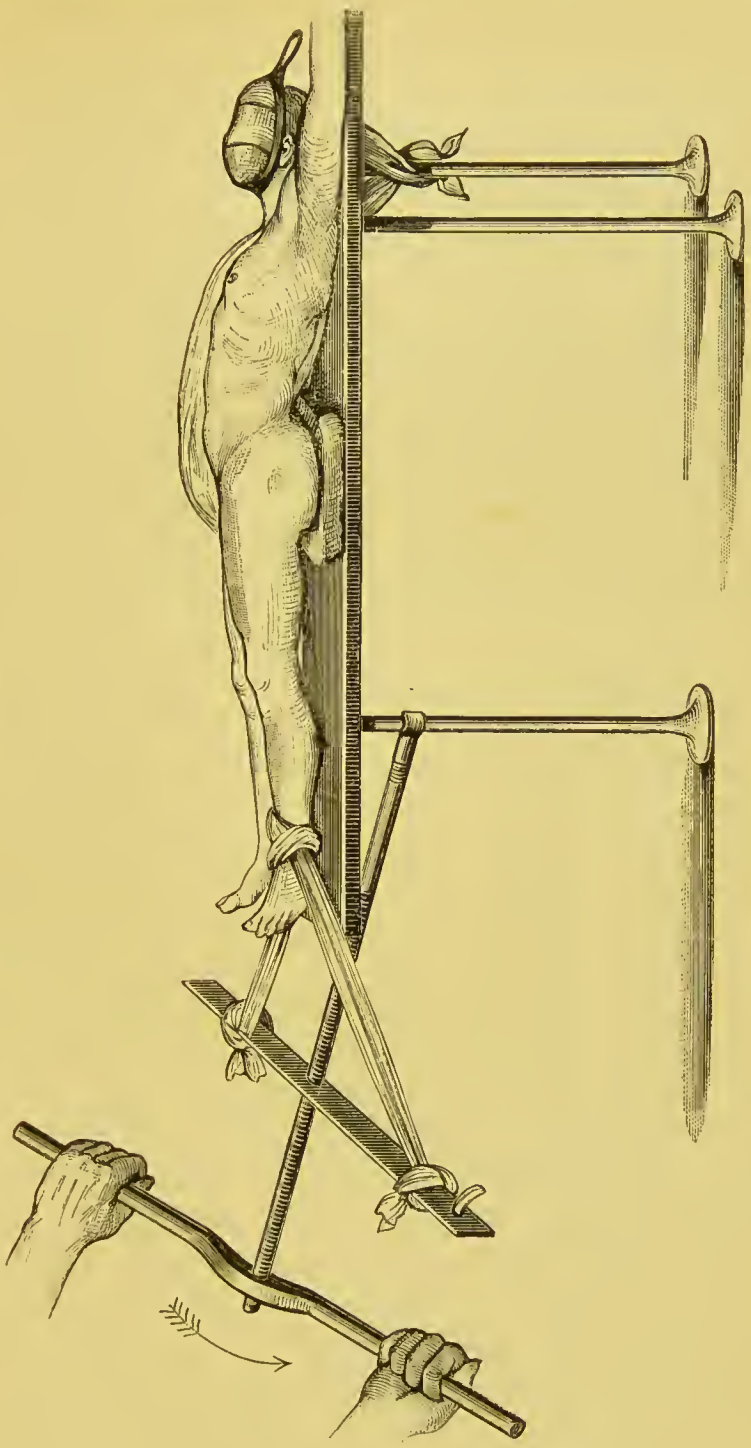

Fig. 42.

desselben je einen Zipfel der Quele und dreht sodann den Griffhebel in der Richtung des Uhrzeigers, so wird durch

die Spannung der Quelen der Querstab an den Rotationen verhindert und steigt unter entsprechend zunehmender Anspannung der Quelenstränge gegen den Griffhebel zu auf.

Der Apparat ist ausserordentlich compendiös, viel leichter zu handhaben und zu reinigen als ein Flaschenzug und gestattet gleich meinem Osteoklastredresseur (vgl. *Lorenz*, Ueber Osteoklase und modellirendes Redressement. Wiener Klinik 6., 7. Heft, 1893) die Ausübung einer methodisch wirkenden, jeden Augenblick regulirbaren und sistirbaren, wenn nothwendig enormen Kraft, ohne dass irgend Jemand dabei physisch sich anzustrengen brauchte. Die Handhabung des Apparates, das Verschärfen, Nachlassen oder temporäre Verhalten der Extension, das heisst die Anwendung eines in seiner Grösse sich gleichbleibenden Zuges während einer gewissen Pause hindurch, besorgt einzig und allein der Extensionsassistent auf Commando des Operateurs, welcher das langsame Herabsteigen des Schenkelkopfes mit dem Finger verfolgt und je nach der Spannung der Theile die Verstärkung oder das Nachlassen des Quelenzuges anordnet. Als Hauptregel der maschinellen Extension gelte die ruhige und langsame Ausführung derselben. Es ist nämlich durchaus nicht die Grösse der aufgebrachten Kraft an sich, welche den Apparat zweckmässig und werthvoll macht, sondern vielmehr die Möglichkeit, das zur Erreichung der Herabholung des Schenkelkopfes unbedingt nothwendige minimalste Kraftausmass auf dem Wege einer ausserordentlich langsam erfolgenden Steigerung der anfänglichen Zugkraft ganz allmälig zur Wirkung gelangen zu lassen. Bei der Höhe des Schraubenganges von 2 Mm. kann die durch einmalige Umdrehung des Hebelgriffes um 360° bewirkte Locomotion des extendirten Beines in ebenso viele Bruchtheile getheilt werden, als bei dieser einmaligen Umdrehung Etappen gemacht werden. Es muss den verkürzten Weichtheilen gewissermassen Zeit zu ihrer angestrebten Dehnung gegeben werden. In dieser Langsamkeit der Extensionswirkung und der beliebigen Steigerungsfähigkeit derselben um minimale Grössen liegt der Hauptvortheil der Extensionsschraube.

Nach dieser nothwendig gewesenen Abschweifung kehren wir zu unserem Patienten zurück. Nach eingetretener Narkose desselben wird die Schraubenmutter der Extensionsschraube, respective die Querstange derselben durch Rotationen um die Längsstange bis knapp an den Fussrand des Operationstisches heranbewegt, die Quelenenden werden um die Haken der Querstange gewickelt und nun langsam nach den oben gegebenen Regeln mit der Extension begonnen, während der Operateur den Stand des Trochanters, respective das allmälig erfolgende Tiefertreten desselben durch Palpation verfolgt. Sind die pelvifemoralen und pelvicruralen Muskeln sehr scharf gespannt, so verhalte man die Extension eine halbe Minute bis eine Minute, unterbreche dieselbe zeitweilig wohl auch ganz, um die perinealen Weichtheile nicht zu lange der Druckwirkung des Gegenzuges auszusetzen. Man wird stets finden, dass die Weichtheile des Gesässes auch bei schärfster Extension vollkommen schlaff bleiben.

Bald constatirt man durch Palpation des Trochanters, dass derselbe tiefer herabgerückt ist und wenigstens schon etwas unterhalb der Spina ilei ant. sup. sich befindet. Nunmehr kann man getrost mit dem Hautschnitte beginnen und die Vorderkapsel genau in derselben Weise blosslegen, wie schon beschrieben wurde. Doch empfiehlt es sich, die Fascia lata von der Hautwunde aus durch ein in das subfasciale Zelllager vorgeschobenes Knopfmesser subcutan so weit nach rückwärts zu spalten, als sie sich der Messerschneide als eine straff gespannte Coulisse darbietet. Es muss hier noch einmal darauf hingewiesen werden, dass die Querspaltung der Fascia lata der Herabholung des Kopfes aus dem Grunde Vorschub leistet, weil hierdurch gleichzeitig und unter Einem der Musculus glutaeus magnus, der ja mit einem grossen Theile seiner Faserung in die breite Schenkelbinde ausstrahlt, einer Entspannung anheimfällt. Nach Blosslegung der Vorderkapsel untersucht man, ob der Schenkelkopf nicht schon wenigstens im oberen Abschnitte des Operationsfeldes eingestellt ist. Sollte dies noch nicht der Fall sein, so wird die Extensionsschraube in verstärkte Thätigkeit gesetzt, bis man die Kapselspaltung

über dem Schenkelkopfe und Schenkelhalse vornehmen kann. Die Spaltung der Kapsel hat ein wichtiges Repositionshinderniss beseitigt und es wird nach der Pfannenausschneidung wahrscheinlich sehr leicht gelingen, den Schenkelkopf durch nochmalige Extension bis in's Pfannenniveau herabzuholen. Auf diese Weise wird es mit Hilfe der Extensionsschraube möglich, auch schwierigere Luxationsfälle bei intacter Erhaltung der Musculatur der Reposition zu unterziehen.

Wir haben nun noch einen supponirten Fall der dritten Kategorie mit Rücksicht auf die bei der Reduction des Schenkelkopfes zu beobachtenden Modalitäten der Betrachtung zu unterziehen. An den ersten derartigen Fall bin ich zu Anfang meiner Versuche ohne Ahnung der Schwierigkeiten herangetreten, welche sich im Laufe der Operation ergaben und war bald so gänzlich entmuthigt, dass ich, damals der Erfahrung, sowie aller mechanischen Hilfsmittel bar und noch nicht im Besitze der Extensionsschraube, den Kampf aufgab und die Operation nach der Kapselspaltung unterbrach, somit unvollendet liess. $2^1/_4$ Jahre später wiederholte ich die Operation an derselben Patientin (vergl. Fig. 28) und konnte, Dank der Schraube, die Reposition ohne Muskeltrennungen glücklich vollenden. In jüngster Zeit habe ich mehrere, zum Theil noch schwierigere Reductionen des Schenkelkopfes bei Adolescenten glücklich und ohne Tenotomien ausgeführt, da ich auf die Hindernisse gefasst war und denselben auch zu begegnen wusste. Es steht zu hoffen, dass Operationen dieser Art immer seltener zur Ausführung gelangen werden, da man in Zukunft darauf bedacht sein wird, die Reposition der angeborenen Hüftluxation zu einer günstigeren Altersepoche vorzunehmen.

Aber gerade in diesen schwierigsten Fällen ist die Muskelschonung unbedingt geboten, oder man stehe lieber von vornherein von dem Unternehmen der Reposition ab.

Zur mechanischen Ueberwindung der kolossalen Muskelwiderstände bei hochgradigen Verkürzungen genügt die maschinelle Extension während der Operation zwar auch

für sich allein, aber die gebotene Langsamkeit ihrer Wirkung würde die Narkose ungebührlich verlängern; auch die Rücksicht auf den Nervus ischiadicus, dessen mechanische Dehnung auf die möglichst langsamste Weise eingeleitet werden muss, um den Zerrungslähmungen zu begegnen, lässt eine vorbereitende Extension als unerlässlich erscheinen.

Ich habe immer mit Heftpflasterextension bei Contraextension mittelst einer Perinealschlinge gearbeitet, in der Regel gleich mit 5—6 Kgrm. Belastung begonnen und dieselbe langsam bis 10 und selbst 15 Kgrm. gesteigert. Nur während der Nachtruhe werden die angehängten Gewichte nach Massgabe der Empfindlichkeit des Patienten etwas verringert.

Bisher habe ich die vorbereitende Extension niemals über 10—12 Tage ausgedehnt, da nach dieser Zeit die Differenz des Hochstandes der inneren Knöchel bei gleichmässiger Extension an beiden Beinen gewöhnlich schon auf 1·5 bis 2 Cm. reducirt schien. Vorkommendenfalls würde ich bei grosser Unnachgiebigkeit der Verkürzung die Extensionsbehandlung selbstverständlich so lange fortsetzen, bis die gewünschte Verlängerung des Beines erzielt ist.

In der Regel wird man nur einseitige Verrenkungen dieser Kategorie der Reposition unterziehen.

Um die Behandlung nicht allzusehr in die Länge zu ziehen, begnüge ich mich mit der Herabminderung der bestandenen Verkürzung auf das oben angedeutete Mass, in der sicheren Voraussetzung, dass die restliche Verkürzung nach Ausschaltung des Kapselwiderstandes unter der nachdrücklichen Wirkung der maschinellen Extension während der Operation auch ohne Durchtrennung der langen Muskeln gelingt.

Bei der Beurtheilung der durch die präparatorische Extension bewirkten Verlängerung kann man sehr leicht Täuschungen unterliegen und dieselbe zu hoch taxiren, da die Beckensenkung beim Zuge an dem luxirten Bein nur schwierig vollkommen ausgeschaltet werden kann. Man wird daher sicherer gehen, wenn man die Extensionsbehandlung nicht allzu kurz bemisst.

Unter allen Umständen wird in Fällen dieser Art die maschinelle Extension während der Operation sich als nothwendig erweisen, da die manuelle Extension weder gleichmässig, noch kräftig genug ausgeführt werden kann, um die gebotenen Reductionshindernisse ohne Durchschneidung von Muskeln und Sehnen zu überwinden.

Muss die Hilfe des Tenotoms bei der Herabholung des Schenkelkopfes in den Fällen der ersten und zweiten Kategorie als überflüssig bezeichnet werden, so ist namentlich die Trennung der Kniekehlensehnen bei den in Rede stehenden schwierigen Fällen geradezu verpönt, so sehr die Reduction dadurch auch erleichtert wird. Die Ausschaltung der Tubermuskeln durch das Tenotom gibt den Ischiadicus als einzig gespannten Strang an der Streckseite des Hüftgelenkes dem Zerrungs-Shock schutzlos preis und beschwört die Gefahr einer Zerrungslähmung geradezu herauf.

Hat die präparatorische Extension den gewünschten Erfolg gehabt, so gestaltet sich die Einrenkungsoperation bei den in Rede stehenden Fällen etwa folgendermassen: Sofort nach eingeleiteter Narkose wird das luxirte Bein durch die Extensionsquelen mit der Querstange des Schraubenapparates in Verbindung gesetzt und die Herabholung des Schenkelkopfes genau in der oben beschriebenen Art und Weise mit langsamem Anzuge der Schraube begonnen. Auf jeden Fall muss der Schenkelkopf wenigstens annähernd in das Operationsterrain herabgeleitet worden sein, ehe man zum Hautschnitt übergeht. Derselbe wird in gewöhnlicher Weise ausgeführt. Man verabsäume nicht, die Fascia lata von der Hautwunde aus so weit nach rückwärts zu spalten, als sie der Messerschneide einen straff gespannten Rand bietet. Da hierdurch der Glutaeus magnus mittelbar eine Entspannung erfährt, so rückt der Kopf unter der allmälig gesteigerten Schraubenwirkung etwas tiefer, so dass die vordere Kapselwand in dem oberen Antheile der Wundnische eingestellt und blossgelegt werden kann. Durch die Ausführung des Kapselschnittes wird ein sehr wichtiges Reductionshinderniss beseitigt und der Schenkelkopf rückt, dem gesteigerten Zuge der Extensionsschraube folgend, noch etwas tiefer herab.

Man untersucht nun, ob die Pfanne genügend zugänglich geworden ist. Dies ist immer der Fall, wenn die Herabholung des Sehenkelkopfes dahin gediehen ist, dass die Sehnenschleife des Ileopsoas genügend weit emporgehoben und mit einem stumpfen Haken nach innen gezogen werden kann. Sollte dies noch nieht gelingen, so wird die Extension dureh einige Umdrehungen der Sehraubenstange verstärkt, bis genügend Raum vorhanden ist, die Pfanne einzustellen und den weiteren Encheiresen zugänglieh zu maehen. Die Aushebung einer genügend tiefen künstliehen Pfannenhohlschale macht niemals Hindernisse. Ueberhaupt kann man darauf rechnen, bis zu diesem Abschnitte der Operation auf keine ernstlichen Schwierigkeiten zu stossen. Diese beginnen vielmehr erst mit der Schlussreduetion, wenn es sieh darum handelt, den oberen Pol des Sehenkelkopfes bis auf die Höhe des überhängenden Randes der künstlichen Pfanne herabzuholen. Um die Blutung zu stillen, tamponirt man mittlerweile die künstliche Pfanne und wendet seine ganze Aufmerksamkeit der zweckmässigen Reguliruug der Extensionsarbeit zu. Mit den Fingern der einen Hand eontrolirt man die Locomotion des Schenkelkopfes, während die andere Hand die Spannung der Muskelstränge prüft. Man arbeite ohne Ueberhastung. Seheinen die Muskeln bretthart gespannt, so verhält man die Extension zweekmässig für eine halbe Minute, ehe man die Sehraube von dem Extensionsassistenten langsam weiter drehen lässt.

So verlockend es aueh seheinen mag, die straff gespannten Stränge des Bieeps femoris, des Semimembranosus und Semitendinosus in der Kniekehle durch leiehte Berührung mit der Schneide eines scharfen Tenotoms zum Verschwinden zu bringen und dadurch mit einem Schlage die Herabholung des Schenkelkopfes zu erreichen, so sehr muss vor dieser Reductionshilfe gewarnt werden; denn man kann dessen absolut sicher sein, dass nach der Tenotomie der Kniekehlensehnen die gelungene Reduetion des Sehenkelkopfes von einer Lähmung des Fusses gefolgt sein würde.

Geben die gesehrumpften Längsmuskeln zu langsam nach, so kann man einer übermässigen Verzögerung der

Operationsdauer in folgender Weise zu begegnen suchen: Man spaltet die Fascia lata auch auf der vorderen Seite des Oberschenkels und legt durch die Trennung der den Tensor fasciae und den Sartorius einscheidenden Dissepimente die Muskelbäuche bloss, welche auf diese Weise der Dehnung zugänglicher werden. Am meisten in die Augen springend ist die brettharte Spannung der innersten Adductorenbündel. Die subcutane Einkerbung der prominentesten Coulisse derselben fördert die Reduction des Schenkelkopfes nicht unwesentlich, ist aber auch aus dem Grunde zweckmässig, weil hierdurch die zur späteren Reposition des Schenkelkopfes unbedingt nothwendige Abductionsbewegung des Oberschenkels ermöglicht wird. Wegen der zuverlässigeren Deckung der Tenotomiewunde durch den definitiven aseptischen Verband ist es zu empfehlen, dieselbe in die Leistenbeuge und nicht in die Femorolabialfalte zu verlegen, das Tenotom demnach von oben aussen nach unten innen zu führen. Auch bei nur oberflächlicher Einkerbung der Adductoreneoulisse wird man den (pelvicruralen) Gracilis und die innersten Faserpartien des Adductor magnus, also die am meisten verkürzten Antheile der pelvifemoralen Muskeln unter das Messer bekommen. Die subcutane Tenotomie dieser zwei Muskeln ist die einzige Concession an die operative Reduetion des Schenkelkopfes.

In einem ganz besonders schwierigen Falle kann es vorkommen, dass der obere Pol des Schenkelkopfes um Haaresbreite oberhalb des hinteren Pfannenrandes stehen bleibt und anscheinend nicht weiter von der Stelle zu bringen ist. In diesem äussersten Falle bleibt als letztes Mittel die Abtragung des oberen überhängenden Pfannenrandes im Ausmasse weniger Millimeter übrig. Zeigt der Schenkelkopf eine stark ausgeprägte obere Spitze, so kann dieselbe mit Vortheil abgerundet und hierdurch die Unterstellung des Kopfes unter den Pfannenrand gleichfalls erleichtert werden.

Ist der Schenkelkopf schliesslich genügend weit herabgeholt worden, so wird die Schraubenextension unterbrochen und unter Beihilfe starker Abduction des Schenkels und direeten Druckes auf den Trochanter der Kopf reponirt. Ist

die Einrenkung nicht solide genug und muss der Schenkelkopf behufs Nachbesserungen an der Pfanne wieder reluxirt werden, so hat die abermalige Herabholung desselben gar keine Schwierigkeit und erfolgt unter Anwendung einfacher manueller Extension.

2. Eröffnung der Hüftgelenkskapsel.

Es wurde schon oben darauf hingewiesen, dass die Herabholung des Kopfes wenigstens bis zur Einstellung desselben in das Operationsfeld gediehen sein muss, ehe man mit Vortheil an die Eröffnung der Gelenkskapsel gehen kann. Dieser Act der Operation unterliegt in den unterschiedlichsten Fällen kaum einer Variante.

Nachdem die Vorderkapsel in der oben beschriebenen Weise blossgelegt worden ist, lässt man den Extensionsassistenten eine Auswärtsrollung des Beines vornehmen, um durch Vortreibung des Schenkelkopfes die vordere Wand der Kapsel anzuspannen und vorzustülpen. Man stösst sodann möglichst in der Nähe der Spina ilei ant. inf. ein spitzes Scalpell durch die Kapsel ein, bis man den Widerstand des Schenkelkopfes fühlt, und spaltet dieselbe in der Richtung des Schenkelhalses bis zu ihrem Ansatz an der vorderen Fläche des Femurschaftes. Es ist hierbei eine kräftige Messerführung nothwendig, weil die Kapsel in der Regel sehr verdickt ist und sich schwer schneiden lässt. Das Hervorquellen einiger Tropfen Synovialflüssigkeit aus dem Kapselspalt zeigt an, dass das Gelenk eröffnet wurde. Der zweite Kapselschnitt kreuzt den ersten rechtwinkelig und wird mit dem Knopfmesser ausgeführt. Der obere Schenkel desselben reicht nach oben aussen bis gegen den oberen Pol der Kopfkappe, der untere Schenkel desselben erstreckt sich nach unten innen gegen die vordere innere Umrandung der rudimentären Pfanne, durchtrennt demnach die ganze Vorderkapsel und macht die Pfannentasche zugänglich. Die Blutung aus einigen Kapselgefässen ist durch Unterbindung oder durch temporäre Compression mit der Sperrpincette zu stillen. Nunmehr kann der Schenkelkopf entwickelt und ebenso wie der Schenkelhals ringsum abgetastet werden. Findet sich

ein Ligamentum teres, so wird dasselbe mittelst Hohlscheere und Pincette sofort exstirpirt. Werden die Beugemuskeln mit einem breiten, stumpfen Haken kräftig emporgehoben und zugleich nach innen gezogen, so wird hierdurch auch die Pfanne der Untersuchung zugänglich. Um in der Vorderkapsel, soweit sie die Pfannentasche bildet, die Entstehung einer Narbe zu verhüten und der späteren Neigung des operirten Gelenkes zu Beugestellungen zu begegnen, habe ich in letzterer Zeit den vorderen, inneren, die Pfannentasche spaltenden Schenkel des Kreuzschnittes weggelassen; letzterer wird dadurch zu einem T-Schnitt. Die Kapselwand der Pfannentasche bleibt sonach vollkommen intact, oder braucht schlimmstenfalls nur eingekerbt zu werden, um den Schenkelkopf passiren zu lassen. Die Ausschneidung der Pfanne wird durch die Conservirung der Vorderkapsel über dem Pfannenorte durchaus nicht erschwert.

3. Formirung des oberen Femurendes.

Glücklicherweise braucht dieser Act des Operationsverfahrens nur in seltenen Ausnahmsfällen ausgeführt zu werden. Abgesehen von ganz kleinen und unbedeutenden, vielleicht manchmal auch überflüssigen Eucheiresen am Schenkelkopfe war ich in den vorgeführten 100 Fällen nur dreimal bemüssigt (vgl. 20, 21, 73), denselben gewissermassen zurechtzuschneiden und völlig umzugestalten, um ihn repositionsfähig zu machen.

Die pathologische Deformirung des oberen Femurendes bietet der Repositionsoperation die allergrössten, glücklicherweise aber auch die einzigen thatsächlich ernsten Schwierigkeiten, an welchen die Operation unter Umständen auch völlig scheitern kann.

Leider ist es nicht möglich, bei der Formirung des Schenkelkopfes der Masse desselben etwas hinzufügen, sondern man kann nur da und dort etwas von demselben abnehmen, um eine regelmässigere Form zu erzielen. Auf diese Weise kann man einen Spitzkopf und die wechselnden Formen eines Pufferkopfes immerhin noch soweit umgestalten, dass das Eingreifen desselben in die Pfanne überhaupt ermöglicht

wird. Anderen Formveränderungen des oberen Femurendes steht man vollkommen machtlos gegenüber und es bleibt nichts Anderes übrig, als dieselben bestehen zu lassen, dafür aber die künstliche Pfanne diesen Verhältnissen anzupassen.

Sieht man sich nach Erhebung der Formverhältnisse des Kopfes der Nothwendigkeit gegenüber gestellt, eine Formirung desselben vorzunehmen, so wird der Patient an den äussersten Rand des Operationstisches herausgelegt, damit das Hüftgelenk stark überstreckt und der Schenkelkopf bei gleichzeitiger Auswärtsdrehung des Beines aus der Kapselwunde gut herausgewälzt werden könne. Eventuell wird eine kleine Erweiterung der Hautwunde nach oben und unten, sowie eine gründlichere Kapselspaltung sich nachträglich als nothwendig erweisen.

Gewöhnlich ist in diesen Fällen auch der Schenkelhals sehr kurz und auf eine steile Furche reducirt, oder derselbe scheint in Folge der bis an den Rand des Kopfknorpels vorgeschobenen Kapselinsertion wohl auch gänzlich zu fehlen.

Unter diesen Umständen bleibt nichts übrig, als die Kapselinsertion rings um den Kopf abzulösen und mit einem Raspatorium zurückzuschieben. Es ist dies weniger eine Formirung als eine Entbindung oder Freilegung des Schenkelhalses.

Finden sich flächenhafte oder fadige Adhäsionen zwischen dem Schenkelkopf und der Innenfläche der fibrösen Kapsel, so müssen dieselben selbstverständlich gelöst werden.

Die einfachste Art der etwa nöthigen Formirung des Schenkelkopfes ist die Abtragung einer zu prononcirten oberen Spitze desselben mit einem Knopfmesser. Die Spongiosa des Kopfes wird hierbei, wenigstens wenn es sich um jüngere Kinder handelt, in der Regel gar nicht oder nur an umschriebener Stelle blossgelegt.

Schwieriger gestaltet sich die Formirung eines richtigen Pufferkopfes.

Es muss der untere Rüssel fortgenommen und eine zu scharfe Spitze des nach oben sehenden Kopfwulstes eventuell ebenfalls abgetragen werden. Durch diese Formirung ist der Kopf zu einem unregelmässigen Würfel geworden,

dessen Kanten noch abgeglättet werden müssen. Der Vergleich zwischen Fig. 43 und Fig. 44 zu Fall 20 gibt eine Vorstellung von der Umformung des Schenkelkopfes unter den supponirten Verhältnissen.

Andere pathologische Kopfformen bieten einer zweckmässigen Umgestaltung noch grössere Schwierigkeiten, namentlich dann, wenn der obere Pol des Kopfes unter der Höhe der medialen Trochanterpartie zurückbleibt, mithin die obere Fläche des Kopfes und Halses eher nach innen abfällt als aufsteigt. Es müssen unter solchen Umständen auch die medialen Partien des grossen Trochanters bis zu

Fig. 43.

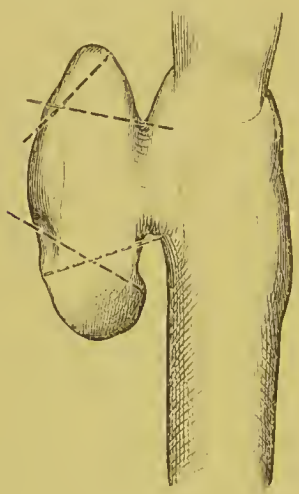

Fig. 44.

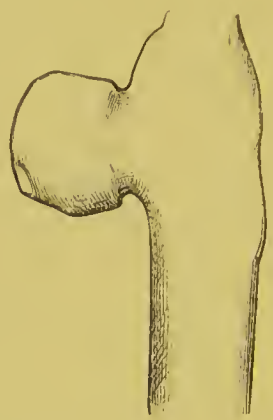

seiner lateralsten Kante abgetragen werden, um denselben gewissermassen in den Schenkelhals einzubeziehen und dadurch die mediale Ausladung des oberen Femurendes zu vergrössern. Die untere Peripherie der Schenkelhalsfurche muss in einem solchen Falle durch Abtragung der überwallenden Ränder des unteren Kopfpoles freigelegt werden. In der angedeuteten Weise vorzugehen, war ich nur ein einzigesmal gezwungen (vergl. Fall 21). Die schematischen Figuren 45, 46 geben eine Andeutung über die Art der Formirung.

Ist der Kopf sehr stark breitgedrückt, so ist es unter Umständen nothwendig, auch die vorderen Ränder der Kopf-

scheibe abzutragen, um die Passirung des Pfannenintroitus zu erleichtern.

Es kann sich aber auch die Nothwendigkeit einer thatsächlichen Formirung oder Bildung eines Schenkelhalses ergeben (vergl. Fall 73).

Fig. 45.

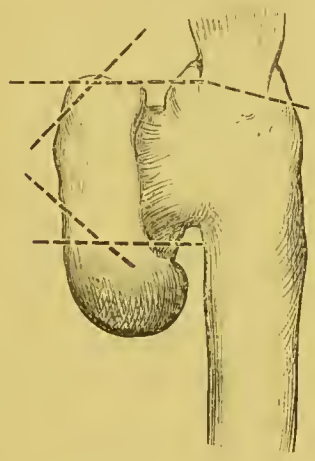

Fig. 46.

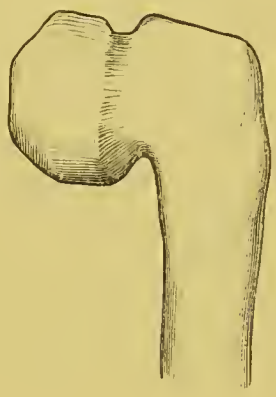

Zeigt sich nämlich das obere Femurende zu einer unförmlichen Keule umgestaltet, welche an ihrer oberen inneren Ausladung eine kleine halbkugelförmige Prominenz als An-

Fig. 47.

Fig. 48.

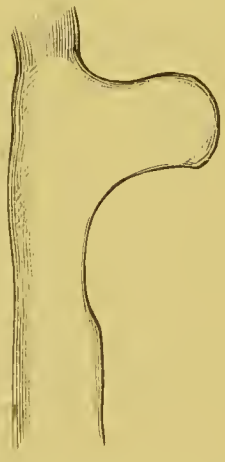

deutung des Schenkelkopfes trägt, dann wird es sich behufs Ermöglichung einer Unterstellung des oberen Femurendes unter den oberen Pfannenrand als nothwendig erweisen, die unteren Reste des deformen Kopfes und einen Theil der

medialen Wand des obersten Femurschaftes abzutragen, um auf diese Weise der Keule wenigstens eine mediale Halsfurche zu geben. Der Vergleich von Fig. 47 mit Fig. 48 wird über die Art der beschriebenen Formirung leicht aufklären.

Deformirungen des Kopfes anderer Art und Gestaltung werden entsprechend wechselnde und jedesmal möglichst zweckmässig zu wählende Massnahmen erforderlich machen. In meiner bisherigen Erfahrung sind mir andere, eine Formirung des Kopfes, respective Halses nothwendig machende Gestaltveränderungen als die angedeuteten noch nicht vorgekommen. Es ist recht auffallend, dass dieselben nur an verhältnissmässig ganz jungen Kindern gefunden wurden.

Was die scheinbare oder wirkliche pathologische Anteversion des Schenkelkopfes, respective Halses, oder die humerusähnliche Bildung des oberen Femurendes anbelangt, so ist es selbstverständlich ganz unmöglich, an diesen Verhältnissen etwas zu ändern. Befunde dieser Art werden vielmehr bestimmte Modificationen in der Anlegung der künstlichen Pfanne erforderlich machen, worüber weiter unten gesprochen werden soll.

Da die Formirung des Schenkelkopfes, wie schon eingangs hervorgehoben wurde, glücklicherweise nur in seltenen Ausnahmsfällen nothwendig ist, so folgt in der Regel auf die Kapselspaltung sofort der Act der Pfannenbildung.

4. Die Ausschneidung der künstlichen Pfanne.

Die künstliche Vertiefung des rudimentären Pfannennapfes zu einem den Grössenverhältnissen des Schenkelkopfes angepassten Hohlkugelabschnitte bezeichne ich nicht ohne Absicht als „Ausschneidung“ der künstlichen Pfanne, da dieses Wort den in Rede stehenden Operationsact viel präciser charakterisirt als der übliche Ausdruck „Pfannenbohrung“. In missverständlicher Auffassung desselben haben einige Aerzte thatsächliche Bohrinstrumente construirt und zur Verwendung vorgeschlagen. Dieselben sind vollständig unbrauchbar.

Wird in irgend einem Material mit dem Bohrer gearbeitet, also „gebohrt“, so fallen Bohrspäne ab. Bei der

Pfannenvertiefung wird jedoch das Knochenknorpelgewebe des Bodens der rudimentären Pfanne mit einem scharfen Löffel „ausgeschnitten", und das ausgehobene Material soll wenigst möglich an Bohrspäne erinnern, da von zurückbleibenden Splittern leicht Störungen ausgehen können; vielmehr sollen mehr weniger runde Hohlscheiben von Knochenknorpelgewebe ausgeschnitten werden, welche sich nachträglich in entsprechender Ineinanderschachtelung zu einem „soliden" Kugelabschnitte zusammensetzen lassen, auf den der Hohlkugelabschnitt der künstlichen Pfanne passen würde.

Was das Instrumentarium betrifft, so hat *Hoffa* den Stiel eines starken *Volkmann*'schen Löffels bajonettförmig abgebogen und das resultirende Instrument zur Pfannenaushöhlung empfohlen (Fig. 49). Ich habe den *Hoffa*'schen Bajonettlöffel in circa 30 Fällen verwendet und kann denselben im Ganzen als ein zweckmässiges Instrument bezeichnen; schliesslich aber bin ich von demselben vollständig abgekommen, weil ich gefunden habe, dass man die Wirkung des Instrumentes nicht immer richtig abschätzen kann. Bei einer Drehung des Griffes um die Längsachse dreht sich nämlich die Hohlschale des Löffels nicht etwa auch nur um die Längsachse des Handgriffes, sondern beschreibt gleichzeitig einen Kreis, dessen Halbmesser der Länge des quer gerichteten Abschnittes der Löffelstange entspricht. Es kann deshalb leicht passiren und ist mir auch geschehen, dass der Löffel z. B. vom Pfannenrande mehr wegnimmt, als man beabsichtigt hat. In einem Falle (vgl. Casuistik 22) habe ich in dieser Weise den unteren Pfannenrand gegen meinen Willen ausgeschnitten, so dass die Pfanne gegen das Foramen ovale zu offen war. An dieser Stelle hatte die Sache nicht viel zu sagen, am oberen Pfannenrande aber wäre ein solches Ereigniss von den übelsten Folgen. Namentlich zum Vertiefen der oberen Pfannennische, respective zum Ueberhängendmachen des oberen Pfannenrandes, worauf für die Solidität der Reposition viel ankommt, hat sich mir der *Hoffa*'sche Bajonettlöffel nicht bewährt, da man seine Wirkung nicht genau genug localisiren kann.

Bei meinen späteren circa 120 Operationen habe ich stark gebaute Instrumente mit geradem Stiel, aber seitlich angesetztem scharfen Löffel benützt (Fig. 50). Man hält sich mehrere solche Instrumente mit gleich starkem und breitem Handgriff, aber verschiedener Grösse der Löffelhohlschale bereit. Jede Grössennummer muss ausserdem in mindestens zwei

Fig. 49. Fig. 50.

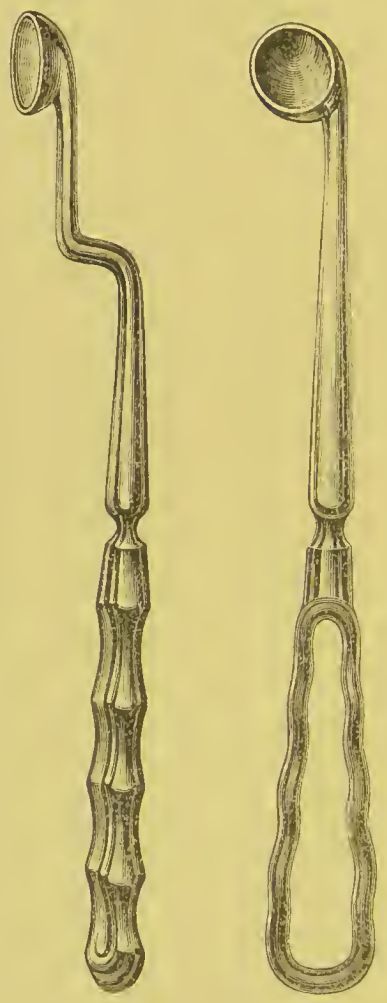

Exemplaren vorhanden sein, das eine mit rechts, das andere mit links angesetzter Löffelschale. Es kann nicht genug betont werden, dass der Löffel als Messer und nicht als Bohrer verwendet werde und dass seine Schneide möglichst scharf sein soll. Mit solchen rechts- und linksgewendeten Löffeln lässt sich die obere Pfannennische sehr bequem her-

stellen und der Pfannenrand nach Belieben und mit Präcision bearbeiten, der Pfannenintroitus nach Bedarf erweitern etc., ohne dass man fürchten muss, zu viel fortzunehmen. Mit einem Löffel, der stark genug und scharf genug ist, lässt sich auch die harte Spongiosa des Darmbeines schneiden.

Ehe man mit der Pfannenausschneidung beginnen kann, muss der Pfannenort genügend zugänglich sein. Zu diesem Zwecke werden die Weichtheile der Beugeseite kräftig nach innen gezogen, während der Extensionsassistent den Schenkelkopf durch leichte Beugung, geringe Adduction und mässige Auswärtsrollung der Extremität aus dem Operationsfeld, respective aus der unmittelbaren Nachbarschaft der Pfanne hinweg verlagert. Hatte man bei der vorhergehenden Reduction des Schenkelkopfes eine grössere Verkürzung zu überwinden gehabt, so geschieht die Verlagerung desselben aus der Nachbarschaft des Operationsterrains einfach durch Wiederherstellung der bestandenen Verkürzung mittelst leichten Hinaufstossens des Beines. Immer aber empfiehlt sich zum Zwecke der Entspannung der Beugemuskeln, namentlich des Ileopsoas, eine leichte Beugestellung des Schenkels. Nach ausgiebig lang geführtem Kapselschnitt gelingt die Verlagerung des Schenkelkopfes aus dem Operationsfeld auch in jenen Fällen, welche nur eine geringe Verkürzung geboten hatten, ohne irgend welche Schwierigkeit.

Auf die in der angedeuteten Weise zugänglich gemachte Oberfläche des rudimentären Pfannengrübchens wird nunmehr unter Leitung des linken Zeigefingers der seitliche Löffel aufgesetzt und unter sorgfältiger Schonung namentlich des oberen Pfannenrandes mit der Vertiefung des Pfannenbodens begonnen.

Was den näheren Modus procedendi bei der Pfannenausschneidung betrifft, so können hier nur allgemeine Verhaltungsmassregeln angegeben werden und es muss dem Ermessen des Operateurs anheimgestellt bleiben, eine für den jeweilig vorgefundenen Schenkelkopf möglichst zweckmässig gestaltete Pfanne herzustellen. Da dieser Operationsact namentlich bei Auffrischung breiterer Spongiosaflächen, also

bei schon älteren Kindern, ziemlich blutig ist, so empfiehlt es sich, möglichst rasch zu arbeiten und schon mit der ersten Umdrehung des Löffels einen soliden Kugelabschnitt aus dem Knochenknorpelgewebe des Pfannenbodens zu umschreiben und herauszuheben, so dass mit wenigen noch folgenden Löffelzügen die Arbeit wenigstens der Hauptsache nach gethan sein kann. Es ist darauf zu achten, dass von den abgeschnittenen Hohlscheiben des Knochenknorpelgewebes nichts in der Pfanne zurückbleibt, sondern sofort auch zu Tage gefördert wird. Eine Durchbohrung des Pfannenbodens wird fast immer zu umgehen sein, da die beträchtliche Dicke der Beckenwand am Pfannenorte die Aushöhlung einer genügend tiefen Pfanne gestattet. Unter den beschriebenen 100 Operationsfällen ist eine thatsächliche Durchbohrung des Pfannenbodens bis auf das Periost an der inneren Fläche des Darmbeines nur selten vorgekommen (vergl. 13, 22, 47, 98).

Lässt sich zur Erreichung einer genügenden Tiefe der Pfanne, respective eines genügenden Ueberhängens des oberen Pfannenrandes eine Penetrirung der Beckenwand nicht umgehen, so arbeite man um so vorsichtiger, um das Periost an der inneren Darmbeinfläche oder den untergelagerten Musculus obturator internus nicht unnöthigerweise zu verletzen. Der elastische Grund des Pfannenbodens wird dem Drucke des in die flache Pfanne eingepflanzten Schenkelkopfes nachgeben und eine genügend tiefe Einführung desselben gestatten.

Das hauptsächlichste Augenmerk wird man immer auf die gute Gestaltung und auf eine genügende Grösse der Pfanne, sowie auf das richtige Ueberhängen ihres oberen Randes zu richten haben.

Die Vertiefung der Pfanne, namentlich in ihrer oberen Wölbung, bietet auch den Vortheil, dass der breite Knorpelstreifen der Sitzdarmbeinfuge geschont wird, da die Materialaushebung vornehmlich in der Spongiosa der Pfannenwurzel des Darmbeines stattfindet, wogegen die Aushebung einer tiefen Nische an der hinteren Pfannenwand vornehmlich auf Kosten dieses gerade in seinem hinteren Antheile breitesten Knorpelstreifens erfolgt. Wegen der in der Regel

bestehenden medioposterioren Abplattung des Schenkelkopfes ist eine übermässige Vertiefung der hinteren Pfannennische auch gar nicht nothwendig.

In jenen seltenen Fällen von anscheinend vollständigem Pfannenmangel, bei welchen der Pfannenort, also der Platz unterhalb der Spina ant. inf., von einer dicken Lage filzigen Bindegewebes überlagert wird und es den Anschein hat, als ob die Gelenkskapsel über die Stelle des Pfannenortes gewissermassen hinwegstreichen würde (vgl. pag. 5), wird man vor Inangriffnahme der Pfannenausschneidung dieses Bindegewebslager erst spalten und mit einem Raspatorium vom Darmbein ablösen müssen. Derselbe Vorgang wird im Falle der Obliterirung der Pfannentasche (vgl. pag. 5) zu beobachten sein. Es dürfte indess keine Schwierigkeiten bereiten, das fibröse Decklager des Pfannenortes direct mit dem Löffel zu durchschneiden, falls derselbe scharf genug ist.

Ob die geschaffene künstliche Pfanne der an sie zu stellenden Forderung zu entsprechen vermag, den Schenkelkopf vollständig aufzunehmen und demselben bei jeder Stellung des Beines auch ein verlässliches Widerlager zu geben, darüber entscheidet in der Regel schon der erste Versuch der Reposition, welche als Schlussact zugleich einen Prüfstein für die richtige Ausführung der Pfannenausschneidung abgibt.

Bevor ich hierauf eingehe, soll die Gelegenheit wahrgenommen werden, die Beschreibung der Präparate zweier künstlicher Pfannen einzuschalten und an der Hand der Befunde eine Kritik des bezüglichen Operationsactes einzuflechten. Die schon angedeuteten Winke werden hierdurch eine leicht verständliche Illustration erfahren. Die Präparate stammen von zwei Operationsfällen aus der Zeit meiner ersten operativen Versuche an der Klinik *Albert*, welche in Folge der Ungunst aller obwaltenden Verhältnisse leider einer letalen Sepsis erlagen.

Die künstliche Pfanne des ersten Falles stammt von einem 5jährigen Knaben und stellt eine ziemlich regelmässige Kugelhohlschale vor (Fig. 51). Der Höhendurchmesser derselben in der Richtung von der Spina ant. inf. zum Sitz-

knorren beträgt 2·6 Cm.; der darauf senkrechte Querdurchmesser, von der Mitte des horizontalen Schambeinastes zur Mitte der Sitz-Darmbein-Knorpelfuge gezogen, 2·5 Cm. Die

Fig. 51.

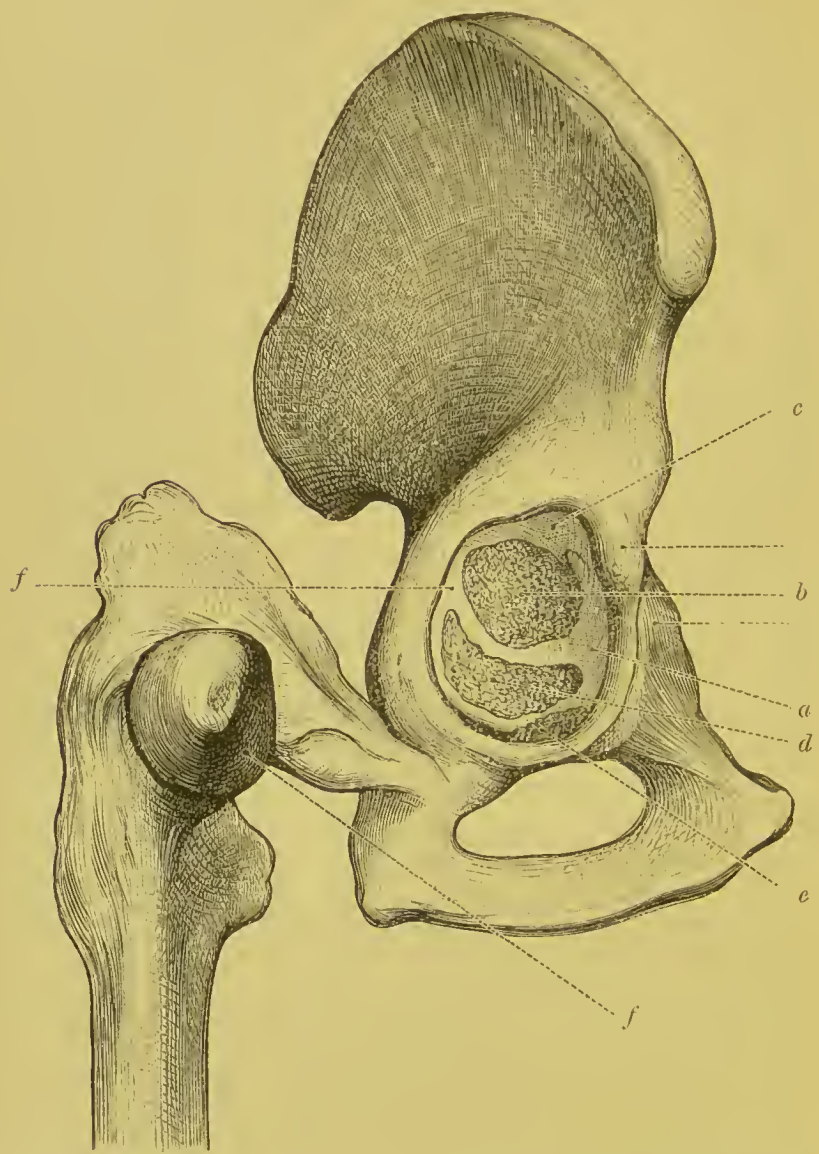

a Sitzdarmbeinfuge, *b* aufgefrischte Spongiosa der Pfannenwurzel des Darmbeins, *c* unverletzt gebliebener ursprünglicher Knorpelbezug der Pfannenwurzel des Darmbeins, *d* aufgefrischte Spongiosafläche des Sitzbeins, *e* Insertionsstümpfe des Lig. teres, *f* abgeplattete Kopffläche.

Tiefe der Pfannengrube vom Mittelpunkte ihres Fundus zum Niveau des Pfannenrandes misst 1·5 Cm.; jedoch bildet

das Centrum des Pfannenbodens keineswegs den tiefsten Punkt der Pfanne. Dieser ist vielmehr in der hinteren Hälfte des Pfannenbodens gelegen und entspricht ziemlich genau der Mitte der 8 Mm. breiten Sitz-Darmbein-Knorpelfuge. Die Pfannenhöhle bildet also eine mit ihrem längsten Durchmesser etwas nach hinten gerichtete und in dieser Richtung gut 2 Cm. tiefe Kuppelnische. Der Limbus cartilagineus ist in der vorderen unteren Pfannenperipherie intact erhalten und als Ligamentum transversum von formvollendeter Bildung; nach hinten oben wird der Limbus undeutlicher und von den schwartigen hinteren Kapselinsertionen nicht mehr differenzirbar.

Beim Einblick in die künstliche Pfanne zeigt sich die Hohlfläche derselben aus einem Mosaik verschiedenartig beschaffener Theilflächen zusammengesetzt. Der aufgefrischte porzellanartige Fugenknorpel, das graue Darmbeinperiost im Centrum des Fundus, die aufgefrischten rothen Spongiosaflächen und die intact gebliebenen Flächentheile des rothbräunlich gefärbten ursprünglichen Knorpelbezuges der rudimentären Pfanne, die Insertion des Ligamentum teres und die demselben benachbarten Fettgewebszöttchen machen in ihrem scheinbaren Durcheinander beim ersten Anblick einen verwirrenden Eindruck.

Bei näherer Betrachtung löst sich das Mosaik des Pfannenbodens in einfacher Weise auf. Das breite weisse Knorpelband der Sitzdarmbeinfuge (Fig. 51 *a*) theilt die Pfannenhöhle in eine obere und untere Hälfte; an ihrem vorderen Ende verbreitert sie sich zur Fugenconfluenz, welche demnach in der vorderen Hälfte der inneren Pfannenwand gelegen ist. In seiner Mitte ist der Knorpelstreifen der Sitzdarmbeinfuge auf ein Minimum verdünnt und bildet mit dem anliegenden Periost der Innenfläche der Seitenwand des kleinen Beckens das elastisch nachgiebige Centrum des Pfannenbodens. Zur besseren Differenzirung der einzelnen Flächen wurde diese nachgiebige Partie des Pfannenbodens am Präparate abgetragen. Das Becken wurde somit im Umfange einer centimetergrossen unregelmässigen Lücke erst nachträglich am Präparate perforirt. Die Perforationsfläche fällt, von der

Innenseite des kleinen Beckens her betrachtet, genau in die Mitte der Sitzdarmbeinfuge.

Die oberhalb dieser Fuge gelegene Hälfte der Pfannenhöhlung wird von der queroval gestalteten aufgefrischten Spongiosafläche der Pfannenwurzel des Darmbeins (Fig. 51 *b*) eingenommen. Der den Pfannenrand direct begrenzende, knöcherne Pfannenantheil des Darmbeines blieb unverletzt und zeigt den ursprünglichen, spärlichen Knorpelbezug, durch welchen die Spongiosa braunroth durchschimmert (Fig. 51 *c*).

Die unterhalb der Sitzdarmbeinfuge gelegene Hälfte der Pfannenhöhlung wird von der gleichfalls oval gehöhlten, aufgefrischten Spongiosafläche des Sitzbeines eingenommen (Fig. 51 *d*).

Der horizontale Schambeinast trägt, soweit er knöchern ist, zur Pfannenbildung gar nichts bei, da sein laterales Ende den Pfannenboden gar nicht erreicht, sondern durch die breite Fuge zwischen Sitz- und Schambein einerseits und zwischen Darm- und Schambein andererseits, also durch die Breite der Fugenconfluenz von demselben getrennt bleibt.

An der Incisura acetabuli, welche von dem gut ausgebildeten Limbus cartilagineus überbrückt wird, zeigen sich die Insertionsstümpfe des breiten Ligamentum teres (Fig. 51 *e*); unmittelbar hinter denselben die scharfe Kante zwischen der aufgefrischten und der intact gebliebenen Fläche des Sitzbeines.

Die Betrachtung der künstlichen Pfannenhöhlung als Ganzes erweckt den Eindruck, dass dieselbe wohl geeignet gewesen wäre, dem Schenkelkopf unter allen Umständen einen soliden Halt zu geben.

Wie sich indess aus den Formverhältnissen des zugehörigen Schenkelkopfes und dem Versuche seiner Einpassung in die Hohlschale der Pfanne ergibt, war die letztere entschieden zu tief ausgehoben, da der Schenkelkopf die Perforationsstelle des Pfannengrundes gar nicht erreichte. Auch die Bildung einer vertieften Nische im hinteren oberen Antheile des Pfannenfundus war unzweckmässig, da die Sitz-Darmbein-Knorpelfuge hierdurch unnöthig verdünnt wurde und der in seiner hinteren Rundung abgeplattete Kopf den ge-

schaffenen Raum doch nicht ausfüllen konnte. Hingegen hätte die obere Wölbung der Pfannenhohlschale etwas tiefer ausgehoben sein sollen, wodurch der obere Pfannenrand stärker überhängend geworden wäre. Da diese Materialaushebung nur die Pfannenwurzel des Darmbeines betroffen hätte, so wäre eine derart zweckmässige Pfannenausschneidung unter möglichster Schonung der Knorpelfugen erreichbar gewesen. Es hätte dann der Schenkelkopf auch bei indifferenter Strecklage des Beines, ja selbst bei leichter Adduction einen verlässlichen Halt in der Pfanne gehabt, während unter den geschilderten Verhältnissen die Fixirung des Schenkelkopfes in der künstlichen Pfanne nur bei leichter Abduction des Beines genügend gesichert schien.

Weit ungünstiger und einen höchst zweifelhaften Erfolg versprechend ist der Befund an der künstlichen Pfanne des zweiten Falles; doch ist derselbe in mehrfacher Beziehung nicht minder lehrreich.

Durch einen Missgriff war die künstliche Pfanne nicht genau concentrisch mit dem vorhandenen Pfannengrübchen angelegt, sondern etwas höher oben, so dass dieselbe fast ganz in die Pfannenwurzel des Darmbeines zu liegen kommt. Unbeabsichtigter Weise wurde also in diesem Falle der Vorschlag *Kirmisson's* zur Ausführung gebracht, den Mittelpunkt der neuen Pfanne auf die Höhe des hinteren Pfannenrandes zu verlegen. Die Nachtheile dieses Verfahrens ergeben sich leicht aus der Betrachtung der in dieser Weise hergestellten künstlichen Pfannenhöhlung. Dieselbe misst 2 Cm. in der Höhe, nur $1^1/_2$ Cm. in der Breite und ist höchstens $^1/_2$ Cm. tief. Zu drei Viertheilen ihrer Fläche liegt sie in der Pfannenwurzel des Darmbeines. Bei einer bis zur Perforation des letzteren fortgeführten Vertiefung der Pfannengrube würde der Mittelpunkt derselben die Linea innominata pelvis getroffen haben; aber selbst dann wäre es kaum möglich gewesen, aus dem steil gestellten und in der Richtung nach hinten oben an Dicke abnehmenden Darmbeine eine Pfanne mit gut übergreifendem oberen Rande herauszuhöhlen, um die Einrenkung entsprechend stabil zu gestalten.

Die vorliegende künstliche Pfanne entbehrt an ihrer Innenfläche des bei dem vorhergehenden Falle beschriebenen Mosaiks. Mindestens vier Fünftel der Fläche ist von der aufgefrischten Spongiosa der Pfannenwurzel des Darmbeines eingenommen und nur der untere Bogensaum derselben wird von dem Knorpelstreifen der Sitz-Darmbeinfuge gebildet. Nur bei ziemlicher Abduction des Beines fand der obere Pol des Schenkelkopfes eine halbwegs sichere Stütze an der Barrière des oberen Randes der zu flachen Pfanne. Bei einseitiger Luxation wäre also immerhin ein Resultat wenigstens möglich gewesen; bei der vorhandenen beiderseitigen Verrenkung hingegen hätte auf ein solches deshalb nicht gerechnet werden können, weil die nothwendige permanente Abductionshaltung des operirten Beines die Einstellung des anderseitigen Hüftgelenkes in Adduction hätte zur Folge haben müssen. Hierdurch wären die Chancen einer stabilen Einrenkung des Hüftgelenkes der anderen Seite selbstverständlich um Vieles schlechter geworden.

Die Ursache des Missgriffes der zu hohen excentrischen Pfannenanlage war darin gelegen, dass der Schenkelkopf vor der Kapseleröffnung nicht gehörig reducirt worden war; die Muskelschleife des Ileopsoas konnte deshalb nicht genügend tief herabrücken und der Zugang zur Pfanne war deshalb beengt. Unter solchen Umständen musste der hintere obere Rand des rudimentären Pfannengrübchens das erste Angriffsobject des scharfen Löffels bilden und dadurch gerieth die Lage der Pfanne zu hoch. Die excentrische Aushebung der künstlichen Pfanne hat auch den weiteren Uebelstand zur Folge, dass die Kapsel längs des hinteren oberen Pfannenrandes ihrer Insertionen beraubt wird und sich als flottirende Schwarte zwischen Schenkelkopf und künstlicher Pfanne leicht interponirt und somit den Pfannenraum noch unzulänglicher macht.

Die an beiden Präparaten erhobenen Befunde bekräftigen demnach die wichtige Regel, den oberen Rand der vorhandenen Pfanne unter allen Umständen zu schonen und für dessen genügendes Ueberhängen Sorge zu tragen.

5. Die Reposition des Schenkelkopfes.

Hat man die rudimentäre Pfanne zu einer Hohlschale vertieft, welche nach schätzungsweisem Ermessen geräumig genug ist, den Schenkelkopf aufzunehmen, so nimmt man den ersten Repositionsversuch vor. Es wird sich dabei häufig finden, dass der Schenkelkopf noch nicht soweit herabgeholt worden war, um mühelos unter den oberen Pfannenrand verlagert werden zu können. In diesem Falle wird man die manuelle, nöthigenfalls sogar die instrumentelle Extension für eine halbe Minute wirken lassen. Man kann es auch mit dem 1., 2. und 4. Tempo *Paci's* versuchen; indessen hat sich mir die einfache Extension bei leichter Abductionslage des Beines immer als das verlässlichere und einfachere Mittel erwiesen. Während dieselbe langsam und mit allmälig sich steigernder Kraft in Scene gesetzt wird, erfasst der Operateur den Schenkelkopf, um die eventuelle Interposition eines Kapselzipfels zwischen Pfannenrand und Kopf zu verhüten und die Bewegungen des letzteren zu controliren. Ist der Schenkelkopf auf der Höhe des oberen Pfannenrandes angelangt, so gleitet derselbe, namentlich bei noch vorhandener Muskelspannung, unter schnalzendem Geräusch entweder spontan in die künstliche Pfannenhöhle, oder es wird durch seitlichen Druck auf den Trochanter unter gleichzeitiger Vermehrung der Abduction des Schenkels nachgeholfen. Oft genug gelingt das Manöver nicht. Es ist dann Sache des Operateurs, das jeweilige Hinderniss zu finden und zu beseitigen. Manchmal ist die Pfannentasche nicht weit genug gespalten, manchmal hat eine Kapselinterposition stattgefunden, oder es ist der Pfannencingang zu eng etc.

Ist die Reposition glücklich vollzogen, so muss dieselbe nunmehr erst auf ihre Solidität geprüft werden. Die Bewegungen des Schenkels namentlich im Sinne der Beugung und Streckung müssen glatt und ohne Klemmung zwischen Kopf und Pfanne erfolgen und die Reposition muss nicht nur bei Abduction, sondern auch bei indifferenter Streckstellung, ja sogar bei Adduction des Beines eine solide sein, das heisst, es darf selbst bei letzterer Bewegung keine Re-

luxation des Schenkelkopfes erfolgen. Die hierbei entstehende passive Anspannung der intacten pelvitrochanteren Muskeln presst den Kopf fest in die Pfanne und sichert die Solidität der Reposition. Je nach dem Ergebniss dieser Probe wird man die Pfanne bald in ihrem Fundus, bald in ihrer oberen Nische vertiefen müssen, um den Schenkelkopf besser einzupflanzen und durch stärkeres Ueberhängen des oberen Pfannenrandes solider in dem Acetabulum fixiren zu können. Nicht selten gelingt es, die Reposition derartig solide zu machen, dass man selbst durch stärkere Adduction bei gleichzeitigem Hinaufstossen des Schenkels nicht im Stande ist, den Kopf aus der künstlichen Pfanne wieder herauszutreiben.

Nach geschehener Adaptirung der Pfanne wird der definitiven Reposition die Pfannentoilette vorausgeschickt. Ich pflege dieselbe auf trockenem Wege mittels bohrender Umdrehungen eines in die Pfannenschale eingeführten gestielten Gazetampons vorzunehmen. Etwa zurückgebliebene Knorpel- oder Knochenpartikel verfangen sich in den Maschen der Gaze und werden leicht herausgeholt. Eigentlich aber soll man so gearbeitet haben, dass die Pfannentoilette nur die Entfernung der Blutgerinnsel aus der Pfanne zum Zwecke zu haben braucht.

Den Schlussact der Operation bildet die definitive Reposition des Schenkelkopfes.

Am Schlusse dieses Capitels habe ich noch der Schwierigkeiten zu gedenken, welche der Reposition aus der humerusartigen Gestaltung des oberen Femurendes, also bei kurzem, steil gestelltem Halse und aus der nicht allzu seltenen pathologischen Anteversion des Schenkelkopfes, respective Schenkelhalses erwachsen.

Im ersteren Falle kann eine halbwegs solide Reposition nur unter dem Zugeständniss einer sehr beträchtlichen und die spätere Function im hohen Grade störenden Abductionshaltung des Beines erreicht werden. Die Stellungscorrectur müsste durch eine nachträgliche Osteotomia subtrochanterica mittelst Dislocatio ad axin der Fragmente erzielt werden.

Auch andere Verhältnisse, welche die mediale Ausladung des oberen Femurendes beeinträchtigen, so das

Fehlen des Schenkelhalses oder eine beträchtliche Abplattung des Schenkelkopfes können zu denselben Schwierigkeiten Veranlassung geben. Auch in diesen Fällen erfordert die solide Reposition eine mehr weniger beträchtliche Abduction. Es ist von selbst einleuchtend, dass solche Verhältnisse das Resultat bei einer beiderseitigen Reposition sehr fraglich machen müssten.

Es entsteht nun die Frage, ob unter solchen Umständen eine halbwegs solide Reposition nicht auch ohne Abductionsstellung des Beines erreichbar ist, wodurch unter Einem die Nachoperation der Osteotomie vermieden werden könnte.

In dieser Beziehung möchte ich darauf hinweisen, dass ein möglichst starkes Niederwirken des unteren Pfannenrandes, eventuell combinirt mit einer Ablösung der Kapselinsertion von der inneren Peripherie des Schenkelhalses, ja selbst in Verbindung mit der Abtragung der oberflächlichsten Schichten der medialen Wand der Femurdiaphyse knapp unterhalb des Schenkelhalses (vergl. pag. 235) den Effect haben kann, dass der Schenkelkopf auch bei einer indifferenten Streckstellung des Beines dem oberen Pfannenrande noch gut untergestellt bleibt und ein solides Widerlager an demselben findet.

Noch grössere Schwierigkeiten sind in dem Falle einer vorliegenden Anteversion des Schenkelkopfes zu überwinden, mag dieselbe nur eine scheinbare, durch weit gediehene medioposteriore Abplattung des Kopfes bedingte, oder eine wirkliche primäre Vornewendung des Schenkelhalses sein.

Unter solchen Umständen wäre die Reposition des Schenkelkopfes nur bei maximaler Innenrotation des Beines möglich, wobei die quere Knieachse sagittal und die Fussspitze direct nach innen gerichtet ist. Da eine solche Beinstellung mit einer normalen Function unvereinbar ist, so müsste dieselbe in einer späteren Sitzung, nach Einheilung des Schenkelkopfes in die Pfanne, durch eine nachträgliche Osteotomia subtrochanterica und Dislocatio ad peripheriam des unteren Femurabschnittes corrigirt werden, wie *Schede* seinerzeit angeregt hat. Die Reposition des Kopfes und die

Osteotomie des oberen Femurendes in einer und derselben Sitzung zu machen, würde ich wegen der schweren Fixirbarkeit des centralen Knochensegmentes nicht für räthlich halten.

Ich habe die Absicht gehabt, in mehreren derartigen Fällen die nachträgliche Stellungscorrectur des Schenkels auf dem angedeuteten Wege vorzunehmen; dieselbe gelangte aber niemals zur Ausführung, weil bei der schwierigen Erhaltung der maximalen Innenrotation des Schenkels jedesmal die Reluxation des Kopfes nach vorne früher eintrat.

Es entsteht die Frage, ob nicht auch bei vorhandener Anteversion durch eine Modification in der Pfannenanlage eine Reposition des Kopfes ohne Einwärtsrollung des Beines ermöglicht werden könnte.

Diesbezüglich muss hervorgehoben werden, dass zum mindesten bei geringen Graden der Anteversion das Niederwirken des hinteren Pfannenrandes die Unterstellung des Schenkelkopfes unter den oberen Pfannenrand auch ohne Einwärtsrollung des Beines möglich macht.

Uebrigens muss die Nothwendigkeit einer Einwärtsrollung des Beines behufs Erzielung einer festen Reposition nicht jedesmal in der Anteversion des Schenkelkopfes begründet sein; es kann vielmehr die Ursache hierfür auch in einer fehlerhaften Anlage der künstlichen Pfanne gelegen sein. Wird nämlich diese vorwiegend in ihrer hinteren oberen Nische vertieft, während die vordere, innere Zone derselben zu flach bleibt, so resultirt ein Pfannenstollen, dessen Längsachse von unten vorne nach hinten oben gerichtet ist. Unter solchen Umständen erfordert die Reposition des Schenkelkopfes eine mehr weniger beträchtliche Innenrotation des Beines. Ich glaube, diesen Fehler in der Pfannenanlage hin und wieder begangen und dadurch Reluxationen des Kopfes nach vorne verursacht zu haben, welche durch Beachtung des oben gegebenen Winkes wahrscheinlich hätten vermieden werden können. Mein verbesserter Kapselschnitt (pag. 232), welcher die intacte Erhaltung der Vorderwand der Pfannentasche ermöglicht, ist geeignet, die Reluxationen nach vorne zu verhüten.

6. Wundversorgung.

Hat man sich durch Reluxationsversuche die Ueberzeugung von der soliden Implantation des Schenkelkopfes in die künstliche Pfanne verschafft, so wird die Wunde trocken getupft und ohne vorherige Kapselnaht die Hautwunde bis auf eine kleine, centrale Lücke geschlossen. Ich pflege zur Hautnaht Catgut zu verwenden, um gelegentlich des ersten Verbandwechsels das von den kleinen Patienten gefürchtete Herausziehen der Nähte zu ersparen. In die centrale Hautlücke wird ein dünnes Streifchen Jodoformgaze eingelegt, welches direct an die vordere Fläche des Schenkelhalses führt.

Durch Coaptirung der Theile ist die Wunde eine ausserordentlich einfache geworden. Der Schenkelkopf tamponirt die Wundfläche der Pfanne und unmittelbar vor demselben führt der zwischen äusserem Rande des Tensor fasciae latae und vorderem Rande des Glutaeus medius angelegte Spalt in der Fascia lata direct nach aussen. Ein reichlicher aseptischer Compressionsverband, welcher in Spica-Touren Becken und Hüftgelenk umgreift, presst die Weichtheile gegen einander und den Schenkelkopf fest in die Pfanne.

Ueber den aseptischen wird ein das operirte Gelenk bei leichter Abductionshaltung der Extremität verlässlich fixirender Gypsverband angelegt, welcher vom Knöchel bis unter die Axillen reicht, genau so, als ob man einen Fall von recht schmerzhafter Coxitis zu behandeln hätte.

Die Einlagerung kleiner Kinder in ein *Phelps*'sches Stehbett, wie dies *Hoffa* empfiehlt, scheint mir umständlich zu sein und eine gleich exacte Fixirung des operirten Gelenkes nicht gewährleisten zu können. Ebensowenig halte ich die Extension für rationell. Vielmehr hat der angelegte Verband den Zweck, den Schenkelkopf fest in die Pfanne einzupressen, um jede Schmerzen verursachende Bewegung desselben eine gewisse Zeit hindurch zu verhindern.

7. Resumé der Operationsacte.

Es dürfte zweckmässig sein, der vorstehenden detaillirten Beschreibung ein kurzes und übersichtliches Resumé

der einzelnen Operationsacte in ihrer Aufeinanderfolge anzufügen.

I. Vorgängige Herabholung des Schenkelkopfes, wenigstens bis in das Operationsterrain. Dies geschieht in gewöhnlichen Fällen durch manuelle, wenn nothwendig durch maschinelle Extension ohne irgendwelche Muskeldurchschneidungen; in voraussichtlich sehr schwierigen Fällen mit grosser, unnachgiebiger Verkürzung durch präparatorische Extensionsbehandlung und maschinelle Extension während der Operation unter Beihilfe subcutaner Einkerbung der innersten Adductorenbündel.

II. Hautschnitt und Blosslegung der Vorderkapsel auf dem Wege der Trennung der Fascia lata zwischen hinterem Rande des Tensor fasciae und vorderem Rande des Glutaeus medius, also ohne irgendwelche Verletzungen der Beugemuskeln des Hüftgelenkes.

III. Eröffnung der vorderen Wand der Hüftgelenkskapsel mittelst eines T-Schnittes, welcher die Kapselwand der Pfannentasche nach Möglichkeit schont.

IV. Eventuelle Formirung des Schenkelkopfes und Halses.

V. Pfannenausschneidung.

VI. Reposition des Schenkelkopfes in die künstliche Pfannenschale.

VII. Wundverband und exacte Fixation des operirten Gelenkes bei leichter Abductionshaltung der Extremität.

8. Dauer der Operation.

Es ist selbstverständlich, dass bezüglich dieses Punktes allgemein giltige Angaben nicht gemacht werden können.

Wenn auch an und für sich von keiner absolut massgebenden Bedeutung, so ist eine möglichst kurze Dauer der Operation aus vielen Gründen immerhin sehr wünschenswerth.

Namentlich die Pfannenaushebung sollte zur Abkürzung dieses blutigsten Actes immer möglichst rasch, wenn auch ohne Ueberhastung ausgeführt werden. Eine Verzögerung der Operationsdauer findet statt vor Allem durch die glück-

licherweise nur selten nothwendige Formirung des Schenkelkopfes, dann aber auch, und zwar nicht allzu selten, durch die oft nachträglich nothwendige bessere Adaptirung der Pfanne, wenn sich die Reposition beim ersten Versuche als unzuverlässlich erwiesen hatte.

Gelingt Alles beim ersten Wurfe, so dauert die Operation eines gewöhnlichen Falles vom Hautschnitt zur Naht gerechnet bei einiger Uebung kaum länger als 10 bis 12 Minuten. Nur ausnahmsweise sind 20—25 Minuten nothwendig. Die Operationsdauer findet sich bei den meisten rückwärts angeführten Fällen angegeben.

In dem supponirten Falle einer bedeutenden, wenig nachgiebigen Verkürzung bei einem relativ älteren Kinde von 10—12 Jahren und darüber wird man die Operationsdauer durch eine gründliche präparatorische Extension herabzudrücken suchen. Die Schwierigkeiten der mechanischen Reduction während der Operation bedingen eine unvermeidliche Verzögerung derselben, die mit in den Kauf genommen werden muss.

Kritischer Vergleich der Methode *Lorenz* und der Methode *Hoffa*.

Der vorstehenden Beschreibung der beiden rivalisirenden Operationsmethoden mag eine objective Gegenüberstellung derselben folgen. Dieselbe ist auch nothwendig, um die principiellen Unterschiede zwischen den beiden Methoden klarzustellen.

Was die theoretischen Voraussetzungen der Methode *Hoffa* anbelangt, so bestehen dieselben, wie schon erwähnt, darin, dass in erster Linie die pelvi-trochanteren Weichtheile, ausserdem aber auch alle anderen vom Becken zum Ober- und Unterschenkel ziehenden Muskeln, also summarisch genommen alle das Becken mit der Extremität verbindenden und überhaupt vorhandenen Muskeln durch die Dislocation des Schenkelkopfes eine Verkürzung erlitten haben.

Hingegen basirt die Methode *Lorenz* auf der anatomisch erhärteten Thatsache, dass die pelvi-trochanteren Muskeln

nicht verkürzt sind, sondern im Gegentheile durch die Luxationsstellung des Schenkelkopfes eine Verlängerung erlitten haben, demnach der Herabholung desselben niemals ein Hinderniss entgegensetzen können. Dieses ist vielmehr einzig und allein in der Verkürzung vor Allem der pelvicruralen Muskeln gelegen.

Die pathologisch-anatomischen Voraussetzungen, auf welchen die Methode *Lorenz* basirt ist, sind demnach nicht nur selbstständig geschaffene und von jenen der Methode *Hoffa* wesentlich verschiedene, sondern sie sind „in einem Theile wenigstens" diesen letzteren geradezu diametral entgegengesetzt.

Dieser Gegensatz in der pathologisch-anatomischen Fundirung des einen und des anderen Operationsplanes bedingt folgerichtig entsprechende Verschiedenheiten in der praktischen Ausführung der beiden Methoden.

Die Methode *Lorenz* fordert zunächst die unbedingte Schonung der pelvi-trochanteren Musculatur. Die Methode *Hoffa* hingegen ist durch die Skelettirung des oberen Femurendes, d. h. die Ablösung der Insertionen sämmtlicher pelvi-trochanteren Muskeln charakterisirt.

Die Methode *Lorenz* stellt sich aber auch die Schonung der übrigen, thatsächlich verkürzten Muskeln zur Aufgabe und erreicht in dem Stadium ihrer gegenwärtigen Entwicklung auch in den schwierigsten Fällen nach vorausgeschickter präparatorischer Extension die Herabholung des Schenkelkopfes in das Pfannenniveau auf dem Wege maschineller Extension unter lediglicher Beihilfe der subcutanen Tenotomie der Adductoren.

Zur ziffermässigen Illustrirung der Unterschiede zwischen den beiden Methoden mit Beziehung auf ihr Vorgehen gegen die Musculatur diene die folgende Auseinandersetzung: In dem Falle von einseitiger Hüftverrenkung eines Kindes bis zu etwa 5 Jahren werden von der Methode *Hoffa* jedenfalls zehn, bei einer beiderseitigen Verrenkung daher zwanzig Muskeln durch die Skelettirung des oberen Femurendes geopfert. (Glut. max., med., min., Pyriform., Obturat. ext., int., Gemelli, Quadrat. fem., Ileopsoas.)

Die Methode *Lorenz* hingegen wird in dem supponirten Falle nicht einen einzigen Muskel verletzen.

In einem anderen vorausgesetzten Falle von einseitiger Luxation eines älteren Kindes mit stärkerer und unnachgiebiger Verkürzung, welche Schwierigkeiten voraussehen lässt, wird die Methode *Hoffa* auf Grundlage der oben reproducirten Beschreibung (pag. 197) zu der Ablösung der zehn pelvi-trochanteren Muskeln auch noch die offene Durchschneidung der drei an der Spina ant. sup. et inf. inserirenden Muskeln (Sartorius, Tensor fasciae, Rectus cruris), dann die subcutane Durchschneidung der Adductoren (welche wir der Einfachheit halber mit der Zahl Zwei in die Rechnung einführen) und schliesslich die Trennung der drei Tubermuskeln hinzufügen. Das sind im Ganzen 18 und bei einer beiderseitigen Verrenkung derselben Kategorie nicht weniger als 36 Muskeln. Unter solchen Umständen bleibt die Verbindung des Rumpfes mit der Extremität nur mehr durch die Haut, die centralsten Adductoren und durch die Gefässe und Nerven aufrecht erhalten.

Denselben schwierigen Fall einer einseitigen Luxation vorausgesetzt, reducirt sich die Anzahl der nach der Methode *Lorenz* durchtrennten Muskeln im äussersten Falle auf zwei, bei einer doppelseitigen Verrenkung auf 4 Muskeln (Adductorencoulisse).

Es steht also in den supponirten Fällen der Zahl von 10 und 20, respective 18 und 36 nach der Methode *Hoffa* geopferter Muskeln die Zahl von 0 und 4 bei der Ausführung der Methode *Lorenz* verletzter Muskeln gegenüber.

Ein weiterer Unterschied ergibt sich zwischen den beiden Methoden mit Beziehung auf den Act der Kapseleröffnung.

Die Methode *Hoffa* beraubt die Kapsel ihrer femoralen Insertionen vollständig.

Die Methode *Lorenz* hingegen lässt diese Insertionen vollständig intact und erreicht die Zugänglichkeit zur Pfanne durch blosse Spaltung der vorderen Kapselwand.

Bezüglich der Pfannenaushebung ergibt sich, abgesehen von einer Verschiedenheit des Instrumentarium, auf welche

hier weiter kein Gewicht gelegt werden soll, zwischen den beiden Methoden kein wesentlicher Unterschied.

Dasselbe gilt bezüglich der Reihenfolge der einzelnen Operationsacte.

Die Methode *Hoffa* empfiehlt die präliminare Durchtrennung der Weichtheile. Auch die Methode *Lorenz* hält die mechanische Herabholung des Schenkelkopfes wenigstens bis in das zukünftige Operationsterrain noch vor der Blosslegung der Vorderkapsel für geboten und motivirt diese Massregel mit der hierdurch geschaffenen Erleichterung einer richtigen Ausführung des Kapselschnittes.

Der vorstehende Vergleich der beiden Operationsmethoden geschah zu dem Zwecke, um den bei verschiedenen Gelegenheiten wiederholten Aeusserungen *Hoffa's* zu begegnen, welche den Zweck verfolgten, die Selbstständigkeit der Methode *Lorenz* anzuzweifeln und dieselbe als eine unwesentliche Modification der Methode *Hoffa* hinzustellen.

So sagt *Hoffa* (Wiener klin. Wochenschr. 1894, Nr. 24), dass der einzige Unterschied des Operationsverfahrens nach *Lorenz* doch schliesslich nur in der Empfehlung der präliminaren Durchtrennung der Weichtheile liege, während der vordere Hautschnitt gleichgiltig sei.

An anderer Stelle und früherer Gelegenheit (Weitere Mittheilungen über die operative Behandlung der angeborenen Hüftgelenksverrenkungen. Münchener med. Wochenschr. 1893, Nr. 18) äussert sich *Hoffa* folgendermassen: „Man könnte daher wohl von einer *Lorenz*'schen Modification meiner Operationsmethode sprechen, ungerechtfertigt ist dagegen die Aufstellung einer eigenen *Lorenz*'schen Operation."

Auf diesem Standpunkte stehend, beschwert sich *Hoffa* darüber, dass die französischen Chirurgen *(Lejars* und *Bilhaut)* die Methode *Hoffa* (Durchschneidung der pelvitrochanteren Muskeln) der Methode *Lorenz* (Durchschneidung der langen Oberschenkelmuskeln) geradezu gegenüberstellen.

In der zweiten Auflage seines Lehrbuches lässt *Hoffa* die Methode *Lorenz* ebensowenig gelten, sondern sagt nur, *Lorenz* habe sich der Methode *Hoffa* besonders warm

angenommen und dieselbe so modificirt, dass er das Gelenk von vorneher eröffne.

Diesen Bemerkungen gegenüber muss ich betonen, dass ich allerdings unter dem Einflusse der von *Hoffa* ausgegangenen Anregung die operative Behandlung der angeborenen Hüftverrenkung zum Gegenstande eines eingehenden Studiums gemacht habe. Nachdem ich aber bei meinem ersten und einzigen Versuche mit der *Hoffa*'schen Methode erkannt hatte, dass dieselbe unnöthig viele Muskeln opfert, habe ich meine eigene Methode in langer Arbeit ausgebildet und war natürlich ausser Stande, mir irgendwelche Erfahrungen *Hoffa's* dabei zu Nutze zu machen, sondern musste mein eigenes Lehrgeld bezahlen.

Die obige Gegenüberstellung der beiden Methoden wird zur Genüge darthun, dass die Unterschiede zwischen denselben weder durch den verschiedenen Hautschnitt, noch durch die präliminare Durchtrennung der Weichtheile, sondern vielmehr durch die principielle Muskelschonung auf der einen und die unnöthig ausgedehnten Muskelverletzungen auf der anderen Seite gekennzeichnet sind.

Wenn *Lejars* und *Bilhaut* das Charakteristicum der Methode *Hoffa* in der Ablösung sämmtlicher pelvitrochanteren Muskeln finden, so haben sie damit den Nagel auf den Kopf getroffen; sie sind aber ganz im Irrthum, wenn sie in der Durchschneidung der langen Oberschenkelmuskeln dasjenige Moment erblicken, welches die Methode *Lorenz* gegenüber der Methode *Hoffa* charakterisirt. Es wäre vielmehr richtig gewesen, wenn sie die Methode der blutigen Reduction des Schenkelkopfes durch überflüssige Muskelverletzungen nach *Hoffa* der Methode der mechanischen Reduction desselben unter absoluter Schonung sämmtlicher Gelenksmuskeln nach *Lorenz* entgegengestellt hätten.

Was die Zugänglichmachung der Gelenkspfanne anbelangt, so haben meine Operationen dargethan, dass dies auf dem Wege der Spaltung lediglich der Fascia lata, also ohne jede Muskelverletzung zum mindesten ebensogut möglich

ist, als auf dem Wege der Skelettirung des oberen Femurendes nach *Hoffa*. Die Pfannenausschneidung muss nach der einen wie nach der anderen Methode unter Leitung des Zeigefingers geschehen. Nur bietet die „Methode *Lorenz*“ den Vortheil, dass die Pfanne von dem vorderen Schnitte aus ganz oberflächlich liegt, während sie bei der Ausführung der „Methode *Hoffa*“ den tiefsten Punkt einer trichterförmigen Wunde bildet, demnach viel unzugänglicher bleibt.

Karewski (Centralbl. f. Chir. 1892, Nr. 36) ist im Irrthum, wenn er meint, dass für die vordere Luxation der vordere, für die hintere Luxation der hintere Schnitt der geeignetere sei. Die Sache liegt vielmehr umgekehrt, da die Pfanne nur an jener Seite direct zugänglich bleibt, an welcher ihr der Kopf nicht vorgelagert ist, daher nicht erst aus dem Wege geräumt zu werden braucht. Es kommt übrigens überhaupt nicht auf den Hautschnitt als solchen, sondern vielmehr einzig und allein auf die durch denselben ermöglichte Schonung der Musculatur an und in dieser Beziehung ist meine Methode überlegen, weil sie die Schonung aller Muskeln erlaubt, ohne die Zugänglichkeit zur Pfanne irgendwie zu beeinträchtigen. Der Vorwurf einer mangelhaften Zugänglichkeit könnte nur dann Geltung haben, wenn es sich etwa um eine Resection der in normaler Verbindung stehenden Gelenkskörper handeln würde, wobei gleichzeitig eine möglichst radicale Exstirpation aller erkrankten Gewebspartien garantirt werden soll. Bei der congenitalen Luxation liegen aber die Dinge ganz anders; die Pfanne ist hier auf dem vorderen Wege vollkommen frei zugänglich, weil der Schenkelkopf in Folge seiner Luxationsstellung sich von derselben mehr weniger weit entfernt hat, während er auf dem Wege von hinten her der Pfanne immer vorgelagert bleibt und durch die Skelettirung des oberen Femurendes erst aus dem Wege geräumt werden muss.

Da dieser nicht weniger als 10 Muskeln ihrer Insertion beraubende Eingriff nur der Zugänglichmachung der Pfanne dient, welche in viel zweckmässigerer Weise ohne Verletzung auch nur eines einzigen Muskels auf dem Wege von

vorneher durch blosse Spaltung der Fascia lata erreicht werden kann, die Reductionsfähigkeit des Schenkelkopfes aber in keiner Weise fördert, so darf die Skelettirung des oberen Femurendes mit Recht als ein ebenso eingreifender als zweckwidriger Act bezeichnet werden; dies umsomehr, als die Ablösung sämmtlicher Weichtheile von dem grossen und kleinen Trochanter solche Ernährungsstörungen in dem coxalen Femurende setzt, dass es — zum mindesten bei eingetretener Eiterung — zu vollständiger Nekrose des Schenkelkopfes und Halses kommen kann. Einen solchen Fall mit tödtlichem Ausgang berichtet *C. Bayer* (Centralbl. f. Chir. 1894, 48).

Schliesslich darf nicht ausser Acht gelassen werden, dass eine möglichst normale Function gerade der pelvitrochanteren Muskeln auch bei intactem Hüftgelenke für einen normalen Gang von ausschlaggebender Bedeutung ist, denn gerade diesen Muskeln fällt die Aufgabe zu, das Becken gegen das Tragbein so lange möglichst fest zu fixiren, als dieses letztere mit dem Körpergewicht belastet wird. Auf die functionelle Wichtigkeit der Abductoren wurde in allerjüngster Zeit auch von *Trendelenburg* hingewiesen (Deutsche med. Wochenschr. 1895, Nr. 2).

Eine mangelhafte Fixirung des Beckens, resp. des Rumpfes gegen das belastete Bein wird unter allen Umständen eine stärkere Senkung der gegenständigen Beckenhälfte zur Folge haben (pag. 78). Im Momente der Belastung z. B. des rechten Beines wird demnach unter Voraussetzung einer Insufficienz der rechtseitigen pelvi-trochanteren Muskeln die linke Beckenhälfte abnorm stark herabgesenkt werden.

Bei bestehender Hüftluxation ist die abnorm starke contra-laterale Beckensenkung während der Belastung des kranken Beines ein wesentliches Charakteristicum des pathologischen Ganges und trägt viel zu dem Eindruck des Zusammensinkens des Körpers beim Auftreten auf das kranke Bein bei. Nach vorgenommener tadelloser Einrenkung des dislocirten Schenkelkopfes bleibt dieses Symptom zunächst bestehen. Die operirten Kinder behalten demnach, wenn auch in vermindertem Grade, auch nach tadellos gelungener

Reposition des Schenkelkopfes zunächst noch einen hinkenden Gang. Dieses resistirende Hinken dauert insolange, als es nicht gelungen ist, die bestehende Insufficienz der pelvitrochanteren Muskeln zu beseitigen.

Die intacte Erhaltung der pelvi-trochanteren Muskeln würde demnach eine Hauptaufgabe jeder operativen Therapie **auch in dem Falle** bilden müssen, wenn diese Muskeln verkürzt wären.

Nach diesen Darlegungen überlasse ich es einer objectiven Beurtheilung, ob mein Operationsverfahren, welches in der **bedingungslosen Conservirung** nicht nur der pelvitrochanteren, sondern der gesammten Muskeln des Hüftgelenkes gipfelt, nichts weiter als eine unwesentliche Modification der „Methode *Hoffa*" bedeutet, welche letztere durch das Princip der **bedingungslosen Opferung** sämmtlicher pelvitrochanterer und in schwierigen Fällen auch der anderen Muskeln gekennzeichnet ist; — oder ob ich Anspruch darauf erheben kann, dass meine Methode als eine selbstständige genannt zu werden verdient.

Da künstliche Pfannen auch schon vor *Hoffa* gebohrt wurden, diese Bemühungen aber ganz gegenstandslos waren, so lange die verkürzten Weichtheile die Herabholung des Kopfes in das Niveau der künstlichen Pfanne nicht gestatteten, so ergibt sich hieraus, dass jede neue Methode namentlich durch die Art und Weise der Ueberwindung dieser Muskelverkürzungen individualisirt erscheint.

Es bleibt indess zur Vervollständigung der Charakteristik der beiden Methoden noch die Frage zu erörtern, ob sich als Folge der gegensätzlichen Technik ihrer Ausführung nicht noch weitere Unterschiede vor Allem bezüglich der Gefährlichkeit der beiden Verfahren ergeben.

Da die Reposition der congenitalen Hüftverrenkung in die Reihe der cosmetischen Operationen gehört, so bildet die grössere oder geringere Gefahr des Eingriffes an sich schon das Zünglein an der Wage, welches zu Gunsten der einen oder der anderen Methode den Ausschlag gibt.

Diese Frage ist schon durch die bisherigen Erfahrungen ganz zweifellos zu Gunsten der „Methode *Lorenz*“ entschieden.

Es kommt in dieser Beziehung nicht in Betracht, ob die Gefahr der Eiterung, welche das erstrebte Resultat gefährdet oder die Gefahr der Sepsis, welche das Leben des Patienten bedroht, bei der einen oder der anderen Methode grösser sei. Diese Gefahren haften jedweder blutigen Operation in grösserem oder geringerem Masse an und ich glaube nicht, dass in dieser Beziehung die eine Methode vor der anderen etwas Wesentliches voraus hat. Unter entsprechend günstigen aseptischen Verhältnissen, unter welchen der Operateur zu arbeiten in der Lage ist und bei peinlichster Beobachtung der aseptischen Vorsichtsmassregeln lassen sich diese Gefahren auf ein Minimum herabmindern.

Es handelt sich hier vielmehr um die unmittelbaren Gefahren, welche aus der Grösse des Eingriffes an sich resultiren.

In dieser Beziehung liegen folgende Erfahrungen vor:

Bis zur Stunde sind 4 Todesfälle in der Literatur verzeichnet, welche sich im unmittelbaren Anschluss an die *Hoffa*'sche Operation ereigneten, und auf Shock, langdauernde Narkose, grossen Blutverlust, Intoxication durch Antiseptica etc. zurückgeführt wurden; 3 solche Todesfälle auf 75 Operationen hat *Hoffa* selbst zu beklagen und von dem 4. berichtet *Kirmisson*, welcher indess, ebenso wie ich selbst, noch von anderen ähnlichen Todesfällen weiss, ohne zu deren Veröffentlichung autorisirt zu sein.

Es steht zu befürchten, dass noch ähnliche Berichte folgen werden, denn wenn es dem Meister seiner Methode nicht gelingen wollte, den hier in Betracht kommenden Gefahren wirksam zu begegnen, so dürfte dies dem noch unerfahrenen Nachahmer besonders dann umso schwieriger werden, wenn ihm der böse Zufall einen ungeahnt complicirten Erstlingsfall in die Hände spielt.

Im Gegensatze zu diesen sehr deprimirenden Erfahrungen kann ich anführen, dass unter den im Anhange vorgeführten 100 Fällen, welche ich in der Privat-

Heilanstalt des Herrn Dr. *Eder* in Wien im Laufe von $2^1/_4$ Jahren nach meiner Methode operirt habe, **nicht nur kein Todesfall** vorgekommen ist, sondern mit einer einzigen Ausnahme stets vollkommen reactionslose Heilung per primam erzielt wurde. In diesem einzigen Falle trat Erysipel und kurz dauernde Weichtheilseiterung ein, welche indess nicht einmal das erstrebte Resultat ernstlich gefährdete (vgl. Casuistik, 14).

Auf Grund dieser Thatsachen darf ich den Ausspruch wagen, dass unter der selbstverständlichen Voraussetzung peinlichster Beobachtung der aseptischen Vorsichtsmassregeln meine Methode der operativen Einrenkung der angeborenen Hüftluxation eine gefahrlose ist.

Was die Ueberlegenheit der mit der einen oder anderen Methode erreichbaren definitiven Resultate anbelangt, so ist diese Frage vorläufig noch nicht discutirbar. Ich kann deshalb hier vorderhand nur meiner subjectiven Ansicht Ausdruck geben, dass bei der unzweifelhaften Abhängigkeit des cosmetischen Resultates, resp. eines annähernd gleichmässigen Ganges von der möglichsten Restitution der Gelenksmusculatur die Methode der „principiellen Muskelschonung“ diesbezüglich bessere Chancen haben dürfte.

Uebrigens will ich mich nicht in Vermuthungen ergehen, sondern überlasse die Entscheidung dieser Frage einer voraussichtlich nahen Zukunft.

Unmittelbare Nachbehandlung.

So interessant und spannend sich die Ausführung der operativen Reposition der Hüftverrenkung gestaltet, ebenso langweilig und langwierig ist die derselben folgende Nachbehandlung; und doch hängt davon zu einem grossen Theile der definitive, functionelle Enderfolg ab. Wer die Mühen der Nachbehandlung nicht auf sich nehmen will oder kann, wird sich vor Enttäuschungen bewahren, wenn er die operative Behandlung der Hüftluxation besser ganz unterlässt.

Was die der Operation unmittelbar folgende Nachbehandlung anbelangt, so gestaltet sich dieselbe unter der

Voraussetzung eines aseptischen Verlaufes ausserordentlich einfach. Die Schmerzen werden nöthigenfalls durch einige Morphiumtropfen gestillt und sind auch ohne diese in wenigen Stunden vorüber. Die ersten 8—10 Tage hat man für nichts Weiteres zu sorgen, als dass der Verband nirgends drücke oder schneide, und dass derselbe vor der Durchtränkung mit Urin möglichst geschützt werde. In einem einzigen Falle musste nach beiderseitig in derselben Sitzung vollzogener Reposition während der ersten zwei Tage der Catheter applicirt werden.

Die allmälige Durchtränkung des Verbandes mit Urin ist bei den Mädchen, um die es sich ja fast ausschliesslich handelt, selbst bei der grössten Aufmerksamkeit und sorgfältigsten Pflege nur schwer zu verhindern. Mit dieser Thatsache muss man schon beim ersten aseptischen Verbande durch Auflagerung reichlicher Gaze- und Wattaschichten rechnen. Der Gypsverband selbst wird durch zweckmässige Application eines impermeablen Stoffes nach Thunlichkeit geschützt. Uebrigens bildet die Lage der Operationswunde auf dem vordersten und höchsten Punkte des Beckens den besten Schutz gegen die Besudlung mit Urin; ich war niemals genöthigt, den Verband aus diesem Grunde früher als am 8.—10. Tage zu wechseln.

Während der ersten Woche nach der Operation erinnert das Krankheitsbild der Patienten lebhaft an Coxitis; es handelt sich ja auch thatsächlich um eine traumatische Coxitis. Bei Tage und im wachen Zustand sind die Kinder ruhig, ihr Schlaf aber wird durch das von der Coxitis her bekannte nächtliche Aufschreien häufig unterbrochen. Die kleinen Patienten fürchten gewöhnlich aus dem Bette zu fallen, sobald sie die Augen schliessen und wollen immer möglichst fest gehalten sein. Andere hinwieder verhalten sich vom ersten Augenblick an ruhig. Grössere Kinder pflege ich nach Anbringung eines Trittbügels am Unterschenkelende des Verbandes schon am 4.—5. Tage nach der Operation zum zeitweisen Verlassen des Bettes zu verhalten.

Man begegnet dadurch wirksam der Neigung zu Ohnmachtsanwandlungen, welchen die Patienten häufig aus-

gesetzt sind, wenn sie nach längerer Bettlage in die aufrechte Stellung übergehen. Auch soll vermieden werden, dass das gesunde Bein durch allzu lange Unthätigkeit geschwächt werde. Mit einiger Unterstützung vermögen die Patienten im Zimmer umherzugehen und einige Stunden täglich ausser Bett zuzubringen.

Am 8.—10. Tage erfolgt der erste Verbandwechsel, gelegentlich dessen der drainirende Jodoformstreifen entfernt wird. Der über dem aseptischen Compressionsverband zum Zwecke der Fixirung des Gelenkes angelegte Gypsverband reicht diesmal nach oben nur mehr bis zu den Darmbeinkämmen inclusive, nach unten bis zur Kniegelenkslinie, so dass dem Unterschenkel schon einige Bewegung gestattet ist. Empfindliche Patienten vertragen diese reducirte Fixation des operirten Hüftgelenkes häufig nicht: es stellen sich Schmerzen, Erneuerung des nächtlichen Aufschreiens und eine gewisse ängstliche Aufregung der Kinder ein. In diesem Falle hat man nichts weiter zu thun, als den Verband für einige Zeit wieder bis zu den Knöcheln zu verlängern, um durch Einbeziehung des Unterschenkels in denselben die Fixation des Hüftgelenkes zu verstärken.

Mit diesem zweiten Verband verlassen die Patienten die Anstalt und übergehen in häusliche Pflege. Während der 2. und 3. Woche werden sie fleissig zum Stehen und zum Gehen mit beiderseitiger Unterstützung angehalten. Sollten die Kinder dies verweigern, so muss der Fusssohle des operirten Beines ein Trittbügel unterstellt werden. Zum Schlusse der 3. oder anfangs der 4. Woche wird der zweite Verband abgenommen. Die Wunde zeigt sich fast ausnahmslos entweder schon vollständig oder bis auf eine kleine, der Drainstelle entsprechende Granulationsfläche vernarbt.

Der dritte, gefensterte Fixationsverband lässt das Kniegelenk frei und hat keine Entlastungsvorrichtung. Mit demselben gehen die Kinder während der 4. und 5. Woche. Dann wird auch die Fixirung des Gelenkes fortgelassen. Das unvermittelte Aufgeben derselben verursacht manchen Kindern während der ersten Tage einige Unbequemlichkeit

und selbst leichte Schmerzen, welchen indess keine weitere Bedeutung beizulegen ist.

Hatte es sich um eine beiderseitige, in derselben Sitzung reponirte Hüftluxation gehandelt, so reicht der erste Fixationsverband bei leichter Spreizstellung der Beine von der Axilla bis zu den Knöcheln; die beiden Unterschenkeltheile des Verbandes werden durch eine aus Fournierholzstreifen und überwickelten Gypsbinden hergestellte Spreize gegen einander befestigt. Die auf diese Weise erreichte Fixirung ist eine ausserordentlich verlässliche und bietet den Vortheil, dass der Patient auf zwei unter die Lende und die Extremitäten unterschobene Rollkissen hohl gelagert und auf diese Weise leichter trocken erhalten werden kann.

Der zweite Fixationsverband reicht von den Darmbeinkämmen bis zum halben Unterschenkel, wird aber vorsichtshalber an seinen unteren Enden ebenfalls verspreizt. In dem Falle der doppelseitigen in derselben Sitzung operirten Hüftluxation wird die Fixation in der Regel erst nach 6 Wochen aufgegeben.

Genügen diese Massregeln für den glatten, gewöhnlichen Verlauf, so erübrigt es noch, nunmehr auch die Vorkehrungen zu besprechen, welche sich bei etwaiger Störung desselben, namentlich im Falle etwa eintretender Wundeiterung empfehlen. Ich habe diesen Fall unter den in der Privatheilanstalt *Eder* ausgeführten Hüftrepositionen glücklicherweise nur ein einzigesmal zu verzeichnen. Die bezüglichen Vorkehrungen haben sich in zweierlei Richtung zu bewegen: Zunächst muss die Möglichkeit eines bequemen und durch Vermeidung jeder Erschütterung für den Patienten schmerzlosen Verbandwechsels geschaffen werden; ferner muss die Erhaltung des unmittelbaren Operationsresultates angestrebt werden, da jede Eiterung, mag dieselbe nun von den Knochen oder von den Weichtheilen ausgehen, die Reluxation des Kopfes begünstigt.

Den genannten beiden Forderungen entspricht man am einfachsten durch die Application meines Coxitisgypsbettes, d. h. einer in Bauchlage des Patienten auf dem Rumpfe und dem Beine modellirten Gypslade, welche an ihrem unteren

Ende mit einer Extensionsvorrichtung versehen ist (vgl. *Lorenz*, Mechanische Behandlung der Coxitis. Wiener Klinik, 1892, 10. u. 11. Heft).

Dieser Lagerungsapparat ist nichts Anderes als ein Spondylitisbett, an welches eine Beinlade angeschlossen wurde. Der Patient wird in das gut gepolsterte Bett eingelagert und mit Rollbinden seiner ganzen Länge nach in demselben befestigt. Die Wunde kann nun nach Bequemlichkeit jeden Tag verbunden werden, während die Reinigung und der Polsterungswechsel des Lagerungsapparates einfach durch Umwenden des in demselben fixirten Patienten in die Bauchlage und nachherige Abhebung des Apparates von dem Rücken des Inwohners vorgenommen wird. Die gleichzeitige Extension soll das Entweichen des Schenkelkopfes nach oben verhindern, falls sich in Folge des Eiterungsprocesses Veränderungen der Pfannenränder ergeben sollten.

Auf die angedeutete Weise ist es mir gelungen, in dem bezüglichen Eiterungsfalle, welcher glücklicherweise der einzige geblieben ist, den Kopf in der Pfanne und somit das unmittelbare Operationsresultat intact zu erhalten.

Neuralgien und Zerrungslähmungen.

Da die beiden grossen Nervenstämme der Extremität in ihrer Richtung mit der Oberschenkelachse übereinstimmen, so werden dieselben genau so wie die pelvifemoralen und pelvicruralen Muskeln einer beträchtlichen Verkürzung durch Schrumpfung unterliegen müssen und bei der Reduction des Schenkelkopfes einer entsprechenden Dehnung ausgesetzt sein.

Die bisherigen Erfahrungen haben ergeben, dass die Ausserachtlassung dieser Thatsachen in jenen Fällen, welche ältere Kinder mit grösserer und wenig nachgiebiger Verkürzung betreffen, Störungen in der Function der Nerven, ja selbst temporäre Lähmungen des Unterschenkels und Fusses im Gefolge hatte.

Von allem Anfange an habe ich mich immer darüber gewundert, dass sowohl der Nervus cruralis, als auch der Nervus ischiadicus auf eine permanente Dehnung um 1—2.

ja 3 Cm. nicht reagirte. Ich sollte mich bald davon überzeugen, dass dies nur der Fall ist, so lange es sich noch um relativ junge Kinder mit geringer und leicht ausgleichbarer Verkürzung handelt. An älteren Kindern von etwa 7—12 Jahren mit unnachgiebigen Verkürzungen von über 3 Cm. musste ich folgende Erfahrungen machen: Am zweiten Tage nach der Operation klagte ein 7jähriges Kind (vergl. Fall 42) über lebhafte Schmerzen unter dem Nagel der grossen Zehe. Ich vermuthete einen eingewachsenen Nagel und legte der Sache keine Bedeutung bei, umsomehr, als das betreffende Kind wegen seiner übermässigen Empfindlichkeit seit Langem den Namen der Erbsenprinzessin trug. Kurz darauf traten dieselben subungualen Schmerzen an der grossen Zehe bei einem zweiten 7jährigen Kinde (vergl. Fall 43) wenige Tage nach der Operation auf. Dieselben steigerten sich zu neuralgischen Anfällen der heftigsten Art und dauerten mehrere Wochen in allmälig sich vermindernder Intensität an. Nun erst wurde mir klar, dass es sich auch in dem ersten Falle um eine Dehnungs-Reaction, um eine traumatische Neuritis im Nervus ischiadicus gehandelt haben müsse. Die Sache verlief indess hier ganz glatt. In dem zweiten Falle hingegen gesellte sich zu der subungualen Neuralgie der grossen Zehe eine beträchtliche Hyperästhesie der Haut des ganzen Fusses, so dass die leichteste Berührung schon lebhafte Schmerzen hervorrief. Die neuralgischen Anfälle stellten sich namentlich des Nachts ein, trotzten allen versuchten Mitteln und liessen sich auch durch eine Beugestellung des Kniegelenkes zum Zwecke der Entspannung des Nerven nicht beeinflussen. Am besten half noch Einwicklung des Fusses mit feiner weicher Watta. Nach einigen Wochen verschwanden die Schmerzen im übrigen Fusse und zogen sich wieder auf die grosse Zehe zurück, in welcher sie noch längere Zeit fortbestanden. Auch nach ihrem vollständigen Erlöschen kamen dann und wann noch nächtliche Mahnungen vor.

Das Beunruhigende war aber, dass gleichzeitig mit der Neuralgie eine Lähmung des Fusses eintrat. Die Supination konnte nur schwach, die Pronation gar nicht ausgeführt

werden. Eine Verletzung des N. peroneus gelegentlich der Tenotomie des Biceps hatte gewiss nicht stattgefunden. Dagegen sprach schon das Erhaltensein der Sensibilität, respective die vorhandene Hyperästhesie. Nur ganz allmälig und im Laufe von mehreren Monaten bildete sich die Lähmung des Fusses zurück und sowohl die active Supination als auch die Pronation konnte wieder kräftig ausgeführt werden.

Aehnliche, aber viel ausgebreitetere Lähmungserscheinungen habe ich in zwei weiteren Fällen beobachtet. Der eine (vergl. Fall 47) betraf ein im 19. Lebensjahre stehendes Mädchen mit 5 Cm. Verkürzung, deren Ausgleich trotz Tenotomie der langen Muskeln ziemlich schwierig war. Hier stellte sich unmittelbar nach der Operation complete motorische und sensible Lähmung des Fusses ein. Weder fühlte die Kranke tiefe Nadelstiche an demselben, noch vermochte sie auch nur die kleinste Bewegung mit den Zehen auszuführen. Schon nach wenigen Tagen stellten sich die von den früheren Fällen her bekannten Neuralgien ein. Gelegentlich des ersten Verbandwechsels konnte constatirt werden, dass der Unterschenkel empfindungslos, einzelne Partien der Haut des Oberschenkels hingegen hyperästhetisch waren und die das Knie- und Hüftgelenk beherrschenden Muskeln nicht die Spur von Action zeigten. Die Erscheinungen der sensiblen Lähmung bildeten sich ziemlich rasch, die motorische Lähmung aber nur sehr langsam zurück, und zwar konnte zunächst an der Musculatur des Oberschenkels und erst viel später an jener des Unterschenkels die Wiederkehr der motorischen Function constatirt werden. Das Resultat wurde durch diesen Zwischenfall nicht vereitelt, wohl aber verzögert. Leichte Supinationsparese besteht bei dieser Patientin noch nach Jahresfrist.

In dem anderen Falle schien mir die Ursache der motorischen und sensiblen Lähmung des Fusses klar zu liegen. Es handelte sich um ein 11jähriges Mädchen mit 6 Cm. Totalverkürzung des luxirten Beines (vergl. Casuistik 77). Da der Schenkelkopf ziemlich ausgiebig verschieblich war und einer allerdings nur durch wenige Tage fortgesetzten vorbereitenden Extension rasch zu folgen schien, so war ich der

Meinung, dass die Reduction desselben durch einfache manuelle Extension auf keine Schwierigkeiten stossen werde und hatte die Application der Extensionsschraube nicht vorgesehen. Bei der Operation zeigte sich indess, dass der Widerstand der intact gebliebenen Weichtheile ein so beträchtlicher war, dass derselbe durch manuelle Extension unmöglich überwunden werden konnte. Es musste deshalb nachträglich die Extensionsschraube angelegt werden. Um die hierdurch entstandene Verzögerung wett zu machen, liess ich den Schenkelkopf nach vorausgeschickter Tenotomie der Kniekehlensehnen durch maschinelle Extension ziemlich rasch an Ort und Stelle bringen und vollzog die Reposition in glattester Weise. Ganz zufällig bemerkte ich am zweiten Tage nach der Operation das supinatorische Hängen des Fusses. Die Untersuchung ergab vollständige motorische und sensible Paralyse desselben. Der weitere Verlauf war in diesem Falle ebenfalls durch hartnäckige subunguale Neuralgien gestört. Sechs Monate nach der Operation war die Musculatur des Oberschenkels von normaler Leistungsfähigkeit, die Function der Muskeln des Unterschenkels und Fusses hingegen stellte sich erst nach Jahresfrist wieder her. Ich glaubte die Ursache der Paralyse in diesem Falle darin suchen zu müssen, dass nach ausgeführter Tenotomie der Kniekehlensehnen die Herabholung des Schenkelkopfes mit der Extensionsschraube nicht langsam genug vorgenommen worden war. Spätere Erfahrungen sollten mich darüber belehren, dass meine Vermuthung zwar in der Hauptsache, aber doch nur zum Theile richtig war.

In einem anderen, sehr schwierigen Falle (vergl. Casuistik 65) habe ich die der Operation folgenden Ischiadicussymptome zunächst übersehen, da der Fuss behufs Correctur des hochgradigen Equinus nach ausgeführter Achillotenotomie bis zu den Zehen in den Fixationsverband einbezogen worden war. Die hochgradige Verkürzung war durch 10tägige präparatorische Extension beträchtlich vermindert worden und die Herabholung des Schenkelkopfes gelang nach subcutaner Tenotomie der Kniekehlensehnen ohne wesentliche Schwierigkeit auf dem Wege einfacher

manueller Extension. Mehrere Monate später entdeckte ich bei nachträglicher Prüfung der im Uebrigen vollständig normalen activen Bewegungen des Fusses eine Supinationsparese.

In einem Falle von doppelseitiger Hüftverrenkung bei einem 7jährigen Mädchen (vergl. Casuistik 93—94) habe ich, getäuscht durch die scheinbar genügende Ausgleichbarkeit der Verkürzung, die präparatorische Extension unterlassen. Es war beabsichtigt, die beiderseitige Einrenkung unter absoluter Muskelschonung in derselben Sitzung durchzuführen. An der linken Seite wurde die Herabholung des Schenkelkopfes auf dem Wege starker manueller Extension versucht und gelang fast vollständig; um aber die Operation nicht zu sehr in die Länge zu ziehen und den Schenkelkopf das letzte Stückchen Weges rascher zurücklegen zu lassen, führte ich im letzten Augenblicke noch die subcutane Tenotomie der Kniekehlensehnen aus, worauf die Reposition ohne weitere Schwierigkeit gelang. An der rechten Seite hingegen wurde behufs Umgehung der voraussichtlich gleichen Reductionsschwierigkeiten die Operation von vorneherein mit der Tenotomie der Kniekehlensehnen begonnen und die Herabholung des Schenkelkopfes durch manuelle Extension unschwierig bewirkt. Am Abend des Operationstages constatirte ich Parese des linken, Paralyse des rechten Fusses. Links ging die Lähmung innerhalb weniger Tage bis auf eine leichte Pronationsparese zurück, rechts hingegen begann die Wiederkehr der Motilität erst 5 Monate nach der Operation.

Ein genauerer Vergleich des Modus procedendi hätte mich eigentlich schon an diesem Falle der letzten Ursache der Zerrungslähmung auf die Spur führen sollen.

Leider blieb es einem weiteren üblen Zufalle vorbehalten, eine klare Lösung der Frage herbeizuführen.

In einem Falle von beiderseitiger Luxation bei einem 10jährigen Mädchen (vergl. Casuistik 87—88) mit ziemlich mobilen Schenkelköpfen hatte ich die präparatorische Extension für erlässlich gehalten. Thatsächlich gelang die Reposition an der linken Seite ohne grosse Mühe unter

absoluter Schonung der Musculatur. Von Seite des Ischiadicus folgten auch nicht die leisesten Erscheinungen.

Wenige Wochen später wurde die Reposition an der anderen Seite vorgenommen. Ich hatte auf die Details der ersten Operation vergessen oder dieselben vielmehr mit jenen bei einem anderen Falle verwechselt und es im Drange der Geschäfte unterlassen, meine auf die erste Operation bezüglichen Notirungen vorher zu lesen. Ich begann die zweite Reposition in der irrthümlichen Meinung, dass dies bei dem schon 10jährigen Kinde auch seinerzeit bei der ersten Operation nothwendig gewesen war, mit der subcutanen Tenotomie der Kniekehlensehnen und der Adductoren. Die Reduction des Schenkelkopfes erfolgte ohne die leiseste Schwierigkeit auf dem Wege einfacher manueller Extension.

Wenige Stunden später besuchte ich die Kleine und fand zu meinem Entsetzen complete motorische und sensible Lähmung des Fusses. Im Gegensatze zu der linkseitigen Reposition war der Verlauf diesmal durch schwerste Neuralgien gestört.

Als ich mich darüber orientirt hatte, dass die erste Reposition unter absoluter Muskelschonung ausgeführt worden war, ging mir über die letzte Ursache der Lähmung ein Licht auf. Eine Verletzung der Nerven mit dem Messer war als absolut ausgeschlossen zu betrachten. Vielmehr lag die letzte Ursache der Zerrungslähmung in der Durchschneidung der Kniekehlensehnen selbst, da der Nervus ischiadicus durch die elastischen Stränge der angelagerten Muskeln, welche der Extension nur sehr langsam nachgeben, vor einer zu raschen Dehnung oder Zerrung nicht mehr geschützt ist und den Dehnungsshock „allein“ auszuhalten hat. Eine Durchsicht der Casuistik zeigte, dass bei allen beobachteten Zerrungslähmungen die subcutane Tenotomie der Kniekehlensehnen vorgenommen worden war und dass alle jene Fälle, bei welchen trotz der genannten Sehnendurchschneidung die Lähmung ausblieb, Kinder mit nachgiebiger und leicht ausgleichbarer geringer Verkürzung betrafen, bei welchen die

durch Tenotomie geschaffene Reductionserleichterung überhaupt überflüssig gewesen war. Es ist also keineswegs „die Dehnung des Nerven an sich" die Ursache der Lähmung, sondern diese liegt lediglich in der Art der Dehnung, respective in der zu raschen und plötzlichen Dehnung, also in der Zerrung, welcher der Nerv nach Ausschaltung des Muskelwiderstandes ausgesetzt ist.

Interessant ist die Thatsache, dass ich zu Anfang meiner operativen Repositionen, nach Ablösung der Tubermuskeln vom Sitzknorren, selbst in schwierigen Fällen der oben bezeichneten Kategorie keine Erscheinungen von Seite des Ischiadicus beobachtet habe; dass diese vielmehr erst dann sich einstellten, als die von *Hoffa* empfohlene Durchschneidung der Kniekehlensehnen in den Operationsplan aufgenommen wurde. Dies erklärt sich einfach damit, dass man im ersteren Falle kaum jemals den ganzen Bauch der vereinigten Tubermuskeln vom Sitzknorren ablöst, und die Continuität der Tubermuskeln nicht vollkommen unterbrochen wird, so dass der Ischiadicus des Muskelschutzes gegen die Zerrung nicht vollständig beraubt wird. Bei jüngeren Kindern mit geringerer und nachgiebiger Verkürzung hat die Tenotomie der Tubermuskeln keine Erscheinungen von Seite des Ischiadicus zur Folge, mag dieselbe nun am Sitzknorren oder in der Kniekehle ausgeführt werden.

In diesen Erfahrungen liegt der Schlüssel für die Frage der Verhütung der Lähmungszufälle nach den Repositionen: Die Tenotomie der verkürzten Längsmuskeln überhaupt, namentlich aber die Tenotomie der Kniekehlensehnen ist vollständig zu vermeiden und die Reduction des dislocirten Schenkelkopfes lediglich auf dem Wege präparatorischer Extension und mittelst maschineller Extension während der Operation zu bewirken.

Ohne diese Vorsichtsmassregeln habe ich 7mal Zerrungslähmungen beobachtet (vergl. 43, 47, 77, 65, 93, 94, 88). Die Kinder waren beziehungsweise 7, 19, 11, 10, 7, 10 Jahre alt.

Das Experimentum cruris für die Richtigkeit meiner Vermuthung über die Ursache der Zerrungslähmung des

Nervus ischiadicus konnte ich kurz nach Ueberschreitung der Hundertzahl meiner Repositionen anstellen. Es handelte sich um ein 8jähriges Kind (Emilie Kalb, 8 Jahre, aus Hanau, Hessen, welches mir durch Herrn Dr. *Zeh* überwiesen wurde) mit linksseitiger Luxation und einer Verkürzung von über 5 Cm. Die Kleine erreichte den Boden kaum mit der Fussspitze. Eine durch 8 Tage fortgesetzte scharfe Extensionsbehandlung glich den Längenunterschied der Beine auf etwa 2·5 Cm. aus. Bei der Reposition wurde von vorneherein die Herabholung des Schenkelkopfes auf rein mechanischem Wege in Aussicht genommen. Die Sache war so schwierig, dass alle Anwesenden den Eindruck gewannen, dass die Reduction ohne Mithilfe der Extensionsschraube einfach unmöglich gewesen wäre. Indessen gelang die Einstellung des Schenkelkopfes unter den tief überhängenden Pfannenrand, ohne diesen letzteren kürzen zu müssen. Wenn irgend ein Fall, so wäre der vorliegende zu einer Zerrungslähmung des Ischiadicus nach vorgenommener Tenotomie der Kniekehlensehnen prädestinirt gewesen. Ich war auf's Aeusserste gespannt, ob sich mein Calcül als richtig herausstellen würde. Unmittelbar nach dem Erwachen des Kindes aus der Narkose sträubte sich der Fuss der operirten Seite in kräftigen Bewegungen gegen die Fesseln des Verbandes.

Seitdem sind mir selbst in schwierigsten Fällen Zerrungslähmungen nicht mehr begegnet, und ich bin dessen gewiss, das in Rede stehende Capitel aus dem beabsichtigten Berichte über das zweite Hundert meiner Operationsfälle gänzlich ausmerzen zu können.

Spätere Nachbehandlung mittelst Gymnastik und Massage.

Die Ziele der gymnastischen und Massagebehandlung, welche im Laufe der 4.—5. Woche beginnt und wenigstens einige Monate hindurch festgesetzt werden muss, sind die folgenden: 1. Kräftigung der Musculatur im Allgemeinen und der Gesässmusculatur ganz speciell. 2. Wiederherstellung einer ausreichenden Beweglichkeit des Hüftgelenkes im Sinne der Beugung und Streckung. Ein Be-

wegungsumfang aus voller Strecklage bis zu 45° Beugung genügt schon vollkommen für die Function des Sitzens und Gehens. Bei jungen Kindern werden selbst normale Beugeexcursionen erreicht. In zweiter Linie muss die Abductionsfähigkeit gepflegt werden. Adductionsbewegungen sind im Allgemeinen zu vermeiden. Durch eine genügende Beweglichkeit des Hüftgelenkes wird gleichzeitig die 3. Aufgabe der mechanischen Nachbehandlung erfüllt, nämlich die Verhütung fehlerhafter Contracturstellungen (Beugung und Adduction) desselben.

Die Kräftigung der Musculatur wird in erster Linie durch Massage (Petrissage) angestrebt. Die Faradisation habe ich zu diesem Zwecke nur in beschränktem Masse angewendet.

Nicht genug kann betont werden, dass die Kinder trotz der anfänglichen Unbequemlichkeiten dazu verhalten werden müssen, vom Beginn der vierten Woche ab fleissig zu stehen: möglichst viel, wenn auch vor der Hand noch mit Unterstützung, zu gehen, überhaupt den ganzen Tag auf den Beinen zu sein. Im Gegensatz zu der Empfehlung *Hoffa's*, während der Nachbehandlung einen entlastenden Stützapparat zu verwenden, dringe ich darauf, dass die Kinder das operirte Bein ohne irgend welche maschinelle Unterstützung benützen, mit ihrem Körpergewichte belasten und durch die ungehinderte Action ihrer Muskeln in Bewegung setzen, denn nur durch energische Muskeltrainirung können rasche Erfolge erzielt werden. Besonderen Werth lege ich auf die Pflege der Gesässmuskeln, denn diese haben durch die Zerrung und Dehnung, welcher sie in Folge der Luxationsstellung des Schenkelkopfes ausgesetzt waren, unverhältnissmässig mehr gelitten, als die langen Oberschenkelmuskeln und ihre andauernde Schwäche bedingt in Folge der mangelhaft geleisteten Fixirung des Beckens gegen das belastete kranke Bein, trotz tadelloser Einpflanzung des Schenkelkopfes in die künstliche Pfanne, die Fortdauer des hinkenden Ganges. In dieser Periode der Nachbehandlung zeigt sich erst der eigentliche Werth der durch meine Methode erzielten Muskelconservirung. In der fünften, spätestens in der sechsten Woche nach der Operation sind die

Patienten in der Regel im Stande, allein zu gehen. Mit Vortheil verwende ich zur Muskelkräftigung auch den beistehend abgebildeten Tretapparat an, dessen Widerstand

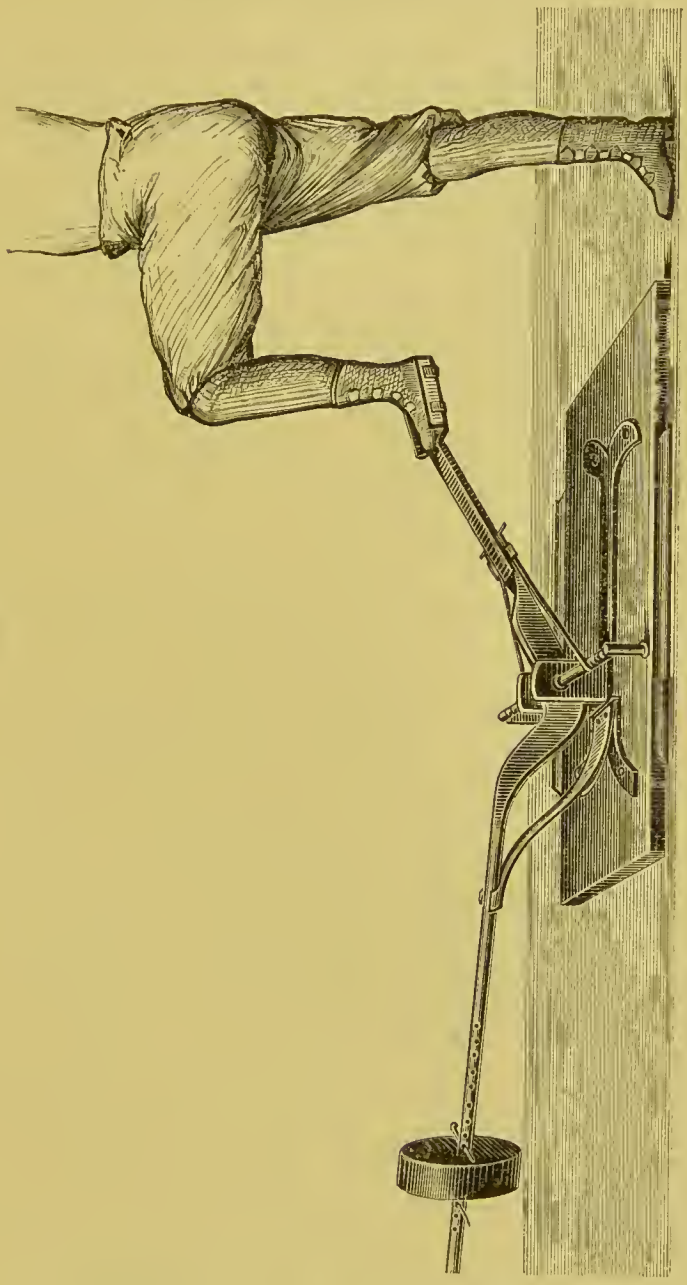

Fig. 52.

durch die Verschiebung des Bleigewichtes der jeweilig vorhandenen Muskelkraft des Beines angepasst werden kann (Fig. 52). Zu Hause lasse ich die operirten Kinder auf dem

gesunden Beine stehen und mit dem kranken die Nähmaschine in Bewegung setzen, eine Uebung, die gewöhnlich grossen Anklang findet.

Was die Gelenksgymnastik anbelangt, so ist dieselbe theils eine active, theils eine passive. Ich pflege zunächst die von den Fixationsverbänden her noch bestehende leichte Abductionsstellung des Beines beizubehalten, ohne indess die resultirende Verlängerung durch eine Erhöhung der gesundseitigen Sohle auszugleichen. Die Kinder gehen deshalb anfangs beim Auftreten auf das operirte Bein im Gegensatze zu früher gewissermassen über den Berg.

In Rückenlage werden sie zunächst angehalten, active Beugung und Streckung des Hüftgelenkes auszuführen. Das ist fast ohne Ausnahme sofort nach Abnahme der fixirenden Verbände möglich. Wer bei dieser Uebung die intact erhaltenen Bäuche der Beugemuskeln vorspringen sieht, wird den Werth ihrer Conservirung nach meiner Methode zu schätzen wissen.

Desgleichen werden active Abductionsbewegungen in zweierlei Art und Weise geübt: entweder wird das Bein durch die Wirkung der Abductoren bis zu einer recht ansehnlichen Verbreiterung der Femorolabialfalte auf seiner Unterlage nach aussen geführt, oder es wird dem Patienten beigebracht, den Knöchel des operirten Beines durch Herabschiebung der gleichseitigen Beckenhälfte so weit als möglich unterhalb des Knöchels des gesunden Beines einzustellen.

Ich lege auf diese letztere Uebung sehr grossen Werth, weil die Unmöglichkeit, ja selbst schon die Schwierigkeit ihrer Ausführung auf das Eintreten der unter allen Umständen zu verhütenden habituellen Adductionslage des Gelenkes hindeutet und zu scharfen Gegenmassregeln auffordert. Eine wichtige Uebung der pelvitrochanteren Abductoren besteht darin, dass die Patienten, auf dem operirten Fusse stehend, die Sohle des gesunden Fusses bei gestrecktem Kniegelenke durch Erhebung der gesundseitigen Beckenhälfte vom Boden entfernen.

Auch die passiven Gelenksbewegungen werden zunächst in Rückenlage des Patienten, und zwar gleichfalls unter

vorläufiger Beibehaltung der primären Abductionslage des Beines, vorgenommen. Dieselben bestehen zunächst in etwas grösseren Beuge- und Streckexcursionen, wobei die eine Hand den Schenkel bewegt, während die andere den Trochanter fest in die Pfanne presst. Man fühlt anfänglich sehr deutlich das scharrende Reiben des glatten Gelenkskopfes über die blossgelegte Spongiosa der Pfanne. Diese Bewegungen sind anfangs etwas schmerzhaft und man darf damit nur sehr langsam und schonend vorgehen. Am empfindlichsten ist für die Kinder die passive Abduetionsbewegung, auf welche indess grosser Nachdruck gelegt werden muss. Hierzu kommt noch die gleichfalls passiv vorzunehmende Ueberstreckung des operirten Hüftgelenkes. Der Patient befindet sich dabei in der Bauchlage. Der Gymnast drückt mit der einen Hand die betreffende Gesässhälfte gegen ihre Unterlage, mit der anderen Hand erfasst er die Streckseite des Oberschenkels und hebt denselben von der Fläche des Tisches langsam in die Höhe. Zur Sicherung und Erhaltung der vollen Streckfähigkeit empfiehlt es sich auch, den Patienten zeitweise in die Bauchlage zu bringen, den Oberschenkeln eine hart gestopfte Rolle zu unterschieben und das Gesäss mit einem 10—25 Kgrm. schweren Schrotsack von oben her zu belasten. Bei diesem Arrangement werden die Hüftgelenke kräftig überstreckt.

Die active Gelenksgymnastik bei aufrechter Körperhaltung des Patienten besteht in einseitigen Abductions- oder Kretsch-Uebungen, abwechselnder Beugung und Ueberstreckung des Hüftgelenkes durch wechselndes Heben, Niederstellen und Rückwärtsführen des betreffenden Beines, oder durch beiderseitige Kniebeuge, schliesslich sogar durch leichte Kniebeuge beim einseitigen Stande auf dem operirten Beine, — eine sehr anstrengende Uebung.

Mit abnehmender Empfindlichkeit des Gelenkes werden die Bewegungen immer energischer ausgeführt.

Ist ein gewisser schmerzloser Bewegungsumfang des Gelenkes erreicht, so corrigirt sich die primäre Abductionslage in der Regel von selbst, wenigstens so weit, dass die Beine nunmehr gleich lang geworden sind. Bei Erreichung

einer vollkommen indifferenten Strecklage ergibt sich schliesslich ein Längenmanco von wenigen Millimetern bis zu einem, höchstens zwei Centimetern, nur selten darüber. Bleibt die Abduction in einem störenden Grade bestehen, so wird dieselbe durch passive und active Adductionsübungen (eine unter anderen Umständen verpönte Bewegung) allmälig redressirt. Es ist unglaublich, wie beträchtliche passive Adductionen man ohne Gefahr einer Reluxation des Schenkelkopfes riskiren darf. Die active Adduction wird in der Weise ausgeführt, dass der Patient sein Bein nach rückwärts streckt und über die Mittellinie hinaus hinter dem Standbein nach innen schiebt.

Im äussersten Falle hilft eine für wenige Tage berechnete Fixation des Gelenkes in leichter Adductionslage.

In einem Falle (vgl. Casuistik 42) ist es mir trotz lange Zeit fortgesetzter Bemühungen nicht gelungen, die den Gang verunstaltende Abduction dauernd zu beseitigen. Dieselbe trat nämlich immer wieder von Neuem ein. Hier handelte es sich um eine veritable traumatische Coxitis. Das sehr empfindliche Kind hielt das operirte Bein in der primären Beugeabductionslage förmlich spastisch fixirt und wehrte sich gegen jede intendirte Gelenksbewegung. Die Untersuchung in leichter Narcose ergab volle Freiheit der Bewegungen. Dieselben waren jedoch nicht glatt, sondern etwas reibend. Es blieb in diesem Falle nichts übrig, als die spontane Abnahme der Empfindlichkeit des Gelenkes gegen Bewegungen abzuwarten. Im Uebrigen konnte das Kind ohne Schmerzen den ganzen Tag umhergehen.

Eine besondere Aufmerksamkeit erfordert die Verhütung einer habituellen Adductionslage des Gelenkes, wozu grosse Neigung besteht. Es ist dies wohl die Folge der ungenügenden Actionstüchtigkeit der Abductoren, welche durch die mit der Luxationsstellung des Schenkelkopfes verbundene Zerrung in ihrer Leistungsfähigkeit ganz besonders beeinträchtigt worden sind. Dazu kommt die Gewohnheit, zum Stehen immer nur das gesunde Bein zu benützen, während die krankseitige Beckenhälfte erhoben wird; ferner die starke Beckensenkung nach der gesunden Seite beim

Auftreten auf das operirte Bein eben in Folge der Insufficienz der Abductoren — lauter Adductionsmomente für das operirte Gelenk.

Macht sich eine Adductionsstellung durch zunehmende Verkürzung des Beines bemerklich, so muss die ganze Gymnastik dementsprechend eingerichtet und auf die Kretschübungen und Beckensenkungen das Hauptgewicht gelegt werden. Am besten hat sich mir in diesen Fällen die nächtliche Extension des operirten Beines erwiesen. Dieselbe wird so lange fortgesetzt, bis die Kinder wieder im Stande sind, in der Rückenlage oder mit dem gesunden Fusse auf einem 2—3 Cm. hohen Brettchen stehend, den Knöchel des operirten Beines unterhalb seines gegenständigen Partners einzustellen.

Noch grössere Mühe erfordert die Nachbehandlung nach einer beiderseitigen Einrenkungsoperation, namentlich aber dann, wenn das eine Gelenk eine ausgesprochene Neigung zur Adduction zeigt, während das andere die primäre Abductionslage hartnäckig beibehält (vergl. Fall 3, 4; 27, 28). Hieraus resultirt nicht nur ein mehr weniger beträchtlicher Längenunterschied der beiden Beine, sondern auch eine höchst bedenkliche Störung des Ganges. Die Hauptaufgabe bleibt indess auch hier die Beseitigung der Adduction. Im äussersten Falle habe ich dieselbe auf kurzem Wege durch einen redressirenden Verband corrigirt und das abducirte Bein mittelst einer elastischen Binde gegen den Oberschenkeltheil desselben angezogen. Die Pflege der Abduction bei doppelseitigen Luxationen ist aus naheliegenden Gründen von grösster Wichtigkeit.

Sind die Patienten über die ersten Schwierigkeiten hinaus, so lasse ich sie in ein förmliches Training nehmen, welches in methodischen täglichen Marschübungen bis zu mehreren Stunden besteht. Einen besonderen Anklang hat, wenn die Verhältnisse dies erlaubten, das Dreirad bei den Kindern gefunden. Das Treten der Kurbel kann als eine vorzügliche Uebung der Beinmuskeln gelten. Mehrere meiner Patienten waren in kurzer Zeit nicht nur ausdauernde Fussgänger, sondern auch vorzügliche Radfahrer geworden.

Ist die leichte Beweglichkeit des Gelenkes bis auf ein gewisses Mass gebracht, so bildet das möglichst fleissige Gehen schliesslich die einzige Massregel der weiteren Nachbehandlung.

Indicationen zur Operation.

Aus der Darstellung der Schwierigkeiten, welche sich der operativen Einrenkung der angeborenen Hüftverrenkung eventuell entgegenstellen, geht hervor, dass es eigentlich nur ein einziges, thatsächliches und unüberwindliches Hinderniss der Reposition gibt. Es ist dies das gänzliche Fehlen oder eine sehr hochgradige Verbildung des Schenkelkopfes. Die Umformung einer mehr weniger unförmlichen, keulenartig oder cuboid gestalteten Knochenmasse am oberen Femurende in einen zur Reposition halbwegs geeigneten Schenkelkopf ist nahezu ein Ding der Unmöglichkeit.

Das durch palpatorische Untersuchung constatirte Vorhandensein einer derartigen Verbildung, oder das nachgewiesene, mehr weniger vollständige Fehlen des Schenkelkopfes bildet eine absolute Gegenanzeige der Operation.

Jene hochgradige Verbildung des Schenkelkopfes, welche jeden Einrenkungsversuch illusorisch machen muss, ist aber nicht nothwendig an ein relativ vorgeschrittenes Alter geknüpft, sondern dieselbe kann hier unter Umständen fehlen (vgl. Casuistik Fall 47, 72, 77, 79, 98), bei ganz jungen Kindern hingegen schon vorhanden sein (vgl. Casuistik Fall 8, 20, 21, 73). In dieser Beziehung möchte ich darauf aufmerksam machen, dass eine eventuell vorhandene rhachitische Erweichung des Skelets der hochgradigen Deformirung des Schenkelkopfes offenbar Vorschub leistet. Wenn man daher in einem solchen Falle das obere Femurende keulenförmig gestaltet findet und nicht im Stande ist, Schenkelkopf und Hals durch die Weichtheile hindurch gut von einander zu differenziren, so wird man am besten thun, von der operativen Behandlung ganz abzustehen.

Bei der Untersuchung, ob sich ein vorliegender Fall zur Operation eignet oder nicht, wird man sich auch darüber zu vergewissern haben, ob nicht eine zu starke Anteversion

des Schenkelkopfes vorhanden ist. Man wird auch in einem solchen Falle die Reposition vorläufig unterlassen, da eine unmittelbare Reluxation die aufgewendete Mühe illusorisch machen dürfte.

Ein besonderes Augenmerk ist bei der Indicationsstellung dem Verhalten des Trochanters zu widmen. Ist der Schenkelkopf der Palpation schwer zugänglich, so darf man aus einer beträchtlichen Trochanterprominenz auf einen gut erhaltenen Kopf schliessen; ist die Trochantergegend trotz der bestehenden Luxation flach, so deutet dies eine geringe mediale Ausladung des oberen Femurendes, respective eine starke Verbildung des Schenkelkopfes an. Bei habitueller Aussenrotation des Beines darf man indess aus der Flachheit der Trochantergegend nicht denselben Schluss ziehen, da in diesem Falle die mediale Ausladung des oberen Femurendes mehr sagittal gestellt ist und keine seitliche Prominenz bedingt.

Von wesentlicher Wichtigkeit ist es, ob diese Befunde an einer einseitigen oder einer doppelseitigen Verrenkung erhoben werden. Wenn man im ersteren Falle leicht geneigt ist, selbst voraussichtliche Schwierigkeiten mit in den Kauf zu nehmen, so bildet das Vorhandensein einer hochgradigen Umgestaltung des oberen Femurendes geradezu eine Gegenanzeige der Operation, wenn es sich um eine beiderseitige Luxation handelt. Dies gilt auch für den Fall, als der angedeutete Befund nur auf einer Seite vorhanden sein sollte.

Wollte man sich unter solchen Umständen auf die Reposition des günstiger formirten Schenkelkopfes beschränken, so wäre damit dem Patienten ein geringer Vortheil geboten; fasst man hingegen eine beiderseitige Reposition in's Auge, so kann die zur Erzielung einer halbwegs soliden Einrenkung des stark deformirten Schenkelkopfes eventuell sich als nothwendig erweisende stärkere Abductionslage des zugehörigen Beines die Chancen der dauerhaften Reposition des besser erhaltenen Schenkelkopfes der anderen Seite sehr verschlechtern; da nämlich zum Gehen die Parallellage der Beine nothwendig ist, so muss die Abduction des einen Beines

sich mit der Adduction des anderen vergesellschaften und dieses zur Reluxation nach hinten oben disponiren.

Was die Pfannenverhältnisse anbelangt, so sind dieselben mit Bezug auf die Indicationsstellung ohne jeden Belang; zwar kann uns die klinische Untersuchung begreiflicherweise darüber nicht den mindesten Aufschluss ergeben, aber die operativen Erfahrungen haben gezeigt, dass es sehr leicht gelingt, eventuell vorliegende ungünstige Verhältnisse nach Belieben in günstigere umzugestalten. Es wird zum mindesten immer das eine erreichbar sein, den hinteren Pfannenrand so weit prominent zu machen, um den Schenkelkopf unterstellen zu können und damit wenigstens das wichtigste Endziel der Luxationstherapie, die knöcherne Unterstützung des Beckens an normaler Stelle, zu erreichen.

Aus dem Grade der Ausgleichbarkeit einer vorhandenen Verkürzung kann sich eine relative Gegenanzeige der operativen Einrenkung ergeben. Steht der Schenkelkopf hoch und ist derselbe durch kräftige Extension nur wenig von der Stelle zu bringen, so ist die Reposition insolange contraindicirt, als es durch präparatorische Extension nicht gelungen ist, die Luxationsverkürzung auf circa 2—2·5 Cm. zum Ausgleich zu bringen. Die gebotene Langsamkeit der maschinellen Extension würde bei der absoluten Unzulässigkeit der Durchschneidung gerade der am meisten verkürzten Muskeln, respective Kniekehlensehnen die Narkose übermässig verlängern.

Unter der Voraussetzung, dass der Schenkelkopf gut erhalten ist und die bestehende Verkürzung durch entsprechende Massregeln genügend zum Ausgleich gebracht werden kann, eignen sich Adolescenten mit einseitiger Verrenkung bis gegen Ende des zweiten Decenniums noch sehr wohl für die Einrenkungsoperation. Nur ist eine vorbereitende Extensionsbehandlung aus Rücksichten für den Nervus ischiadicus in diesen Fällen bedingungslos geboten.

Hoffa hat die Einrenkungsoperation nur bis zur Altersgrenze von etwa 10 Jahren zulässig erklärt. Ich glaube aber, dass man in dieser Frage strenge individualisirend vorgehen müsse. Die Reposition kann selbst ohne präparatorische Extension

bei 10jährigen Kindern (vergl. Casuistik Fall 66, 87) ganz unschwierig gelingen, ohne auch nur einen einzigen Muskel zu opfern; ist der Schenkelkopf gut erhalten, so kann die Operation an einem solchen Patienten viel glatter und rascher vor sich gehen, als bei einem ganz jungen Kinde mit leicht ausgleichbarer Verkürzung aber stark deformirtem Schenkelkopfe.

Soferne es sich um beiderseitige Luxationen handelt, möchte ich jedoch in Uebereinstimmung mit *Hoffa* an der Altersgrenze von höchstens 10 Jahren festhalten, weil bei älteren Kindern die Erreichung einer genügenden Beweglichkeit nach meinen Erfahrungen sehr mühsam ist.

Im Allgemeinen muss hervorgehoben werden, dass sich die Patienten im Alter von 4—8 Jahren am allerbesten zur operativen Einrenkung der congenitalen Hüftluxation eignen. Bei noch jüngeren Kindern sind die Theile so klein, fast durchaus noch knorpelig, und weich, dass die Arbeit an denselben mir unangenehmer und schwieriger schien, als an älteren Patienten. Bis zu dieser Altersgrenze bleiben die Patienten besser in mechanischer Behandlung.

Es steht zu hoffen, dass die Frage der Altersgrenze nach oben hin in nicht ferner Zeit gegenstandslos sein werde, da die halbwüchsigen Patienten mit congenitaler Hüftverrenkung voraussichtlich bald ebenso selten sein werden, wie gegenwärtig die halbwüchsigen oder erwaehsenen Patienten mit congenitalem Klumpfusse.

Mit Bezug auf die operative Behandlung der beiderseitigen Hüftverrenkung ergibt sich noch die Frage, ob es zweckmässig sei, die Reposition auf beiden Seiten in derselben Sitzung oder in zwei zeitlich auseinander liegenden Sitzungen vorzunehmen.

Bei älteren Kindern von 6—8 Jahren habe ich bisher stets zweizeitig operirt, um die Narkose nicht zu lange auszudehnen, und zwar habe ich die zweite Operation immer erst nach vollendeter Wundheilung vorgenommen. Sind keine Schwierigkeiten zu erwarten, so kann man besonders nach genügender präparatorischer Extension auch solche Patienten beiderseits in derselben Sitzung operiren.

Bei jüngeren Kindern von 4—5 Jahren empfiehlt es sich, beide Gelenke in derselben Sitzung zu reponiren, da bei einiger Uebung die Einrenkung des einzelnen Gelenkes kaum mehr als 10—15 Minuten Zeit erfordert. Man drängt damit die ganze Behandlung auf die halbe Dauer zusammen und umgeht die vielen Uebelstände, welche aus naheliegenden Ursachen mit der zweizeitigen Operation verknüpft sind.

Resultate.

Die durch operative Behandlung der angeborenen Hüftluxation erzielten Erfolge müssen von zwei Gesichtspunkten aus beurtheilt werden. Es handelt sich nämlich um die Frage, inwieweit eine anatomische Restitutio ad integrum des operirten Gelenkes möglich ist und inwieweit die normalen Functionen desselben eine Wiederherstellung erfahren können.

Die functionelle Restitution des Hüftgelenkes ist ausser von der anatomischen Integrität seiner unmittelbaren Constituentien auch noch von dem Zustande der das Gelenk in Bewegung setzenden Kräfte, also von der Leistungsfähigkeit der Muskeln abhängig.

Hieraus ergibt sich die Bedeutung des Principes der Muskelschonung überhaupt und der Conservirung der functionell wichtigen pelvitrochanteren Muskeln im Besonderen.

Was die angestrebte anatomische Restitution des Gelenkes anbelangt, so können durch die Einrenkungsoperation nur die Vorbedingungen hierzu geschaffen werden. Der Schenkelkopf und Hals ist meistens deform, die Oberfläche der Pfanne aufgefrischt, ihr Hohlraum harmonirt wohl kaum jemals genau mit den Formen des Schenkelkopfes, ihr Rand ist durch den Mangel des Limbus cartilagineus defect gestaltet, das Ligamentum teres fehlt ganz und die eröffnete Gelenkskapsel kann sich bei dem neu geschaffenen Lageverhältniss der Gelenkskörper zu einander denselben nicht anschmiegen. Unter solchen Umständen ist es selbstverständlich, dass das durch die Operation unmittelbar geschaffene künstliche Gelenk zunächst nur eine Caricatur des normalen Hüftgelenkes darstellt.

Indess gestalten sich schon nach erfolgter Heilung der Wunde die Verhältnisse besser, da nunmehr der Schenkelkopf durch den Luftdruck und die Muskelspannung gegen sein neues Bett angepresst erhalten wird.

Durch den nachträglichen Verkehr der ineinander greifenden Gelenkskörper wird allmälig auch die für eine glatte Bewegung nöthige Congruenz zwischen Intussuscipiens und Intussusceptum herbeigeführt, während die Pfannenoberfläche sich mit Knorpelgewebe bedeekt, die Kapsel sich den neugeschaffenen Lagerungsverhältnissen der Gelenkskörper anbequemt und durch ein engeres Anschmiegen an dieselben zur Sicherung der Lage des Schenkelkopfes beiträgt.

Es kann also im Laufe der Zeit eine gewisse Annäherung der künstlich geschaffenen Verhältnisse an die Norm stattfinden, die Caricatur kann sich dem Originale ähnlicher gestalten und in einem besonders günstigen Falle wohl auch zu einer guten Copie desselben werden.

Ob eine Wiederherstellung der normalen Gestalt des Schenkelkopfes und -Halses stattfindet, wie *Hoffa* dies nach dem *J. Wolff*'schen Transformationsgesetz prognosticirt, bleibt abzuwarten. Ich für meinen Theil halte diese Hoffnung für sehr sanguinisch.

Die geschilderte spätere Vervollständigung des durch den Operationsact unmittelbar gesehaffenen künstlichen Gelenkes auf dem Wege der Functionsleistung desselben ist zwar (bis auf die Wiederherstellung des Knorpelüberzuges der Pfanne durch *Hoffa*) anatomisch noch nicht verificirt, kann aber aus den in zahlreichen Fällen der Norm sich nähernden functionellen Resultaten mit grosser Wahrscheinlichkeit erschlossen werden.

Es entsteht nun zunächst die Frage, ob die unmittelbaren Resultate der operativen Einrenkung aueh in allen Fällen Bestand haben, ob also der Sehenkelkopf in der Pfanne bleibt und nicht vielmehr bei der ersten besten Gelegenheit Reluxation desselben eintritt.

Ich muss gestehen, dass mein ganzes Thun und Lassen anfänglich von dieser Furcht beherrscht war. Wenn man

erfahren hat, wie schwierig es bei den Versuchen der Reposition des Schenkelkopfes oft ist, denselben solide in die Pfanne einzupflanzen; wie die Reluxation schon bei einer geringen Adduction und gleichzeitigem Hinaufdrängen des Beines nur allzu leicht gelingt; ja wie der Schenkelkopf bei noch offener Wunde von selbst wieder aus der Pfanne herausfällt, wenn der Trochanter nicht strenge controlirt ist, so wird man die Besorgnisse betreffs späterer Reluxation des Schenkelkopfes begründet finden. Um das jüngst operirte Gelenk vor der die Reluxation begünstigenden Adduction zu schützen, habe ich anfänglich die Fixation des Gelenkes in leichter Abductionslage in einer der späteren Beweglichkeit desselben abträglichen Weise lange Zeit hindurch aufrecht erhalten. Später liess ich die Patienten Corsets tragen, welche mit einer den Oberschenkel in Abductionshaltung drängenden, entsprechend dem Hüftgelenke beweglichen und bis zum Kniegelenk reichenden Schiene versehen waren. So glaubte ich, das meinige gethan zu haben, um wenigstens einer traumatischen Reluxation vorzubeugen.

Die Theorie von der primären Entwicklungshemmung der Pfanne legte aber auch die Befürchtung nahe, dass der in dieselbe eingepflanzte Schenkelkopf in Folge der pathologischen Wachsthumsverhältnisse in den Epiphysenfugen aus der künstlichen Hohlschale wieder herausgedrängt werden könnte. Dieser Möglichkeit liess sieh selbstverständlich gar nicht vorbeugen.

Die spätere Erfahrung hat nicht nur die vollkommene Grundlosigkeit aller dieser Befürchtungen erwiesen, sondern meine kühnsten Hoffnungen noch weit übertroffen. Ich habe deshalb auch alle die oben angedeuteten Vorsichtsmassregeln aufgegeben und lasse die Patienten schon während der 5., spätestens 6. Woche sich ohne jeden Apparat frei bewegen.

Der überhängend gestaltete obere Pfannenrand, die Kapselnarbe, wahrscheinlich auch fibröse Adhäsionen, nicht minder auch der Luftdruck und die an Kraft allmälig zunehmende Musculatur halten den Schenkelkopf, falls dessen Gestalt nicht allzu sehr verändert ist, so fest und sicher in

der Pfanne, dass man eine Reluxation desselben nicht zu fürchten hat.

Diesen Ausspruch kann ich auf Grund der Thatsache wagen, dass eine Reluxation des Schenkelkopfes nach hinten oben, also in jener Richtung, für welche die günstigsten Bedingungen vorliegen, trotz Ausserachtlassung aller Präventivmassregeln unter den 100 berichteten Fällen nur dreimal (vgl. Casuistik 3, 49, 83) erfolgt ist. Auch diese Fälle hätten durch rechtzeitige Bekämpfung der die Reluxation veranlassenden Adduction vermieden werden können.

In sehr vielen Operationsfällen, bei welchen mir die Stabilität der unmittelbaren Einrenkung nur sehr geringes Vertrauen einflössen wollte, hat der Schenkelkopf in der Pfanne nachträglich eine so verlässliche Fixirung gefunden, dass selbst brüske Adductionsgymnastik behufs schliesslicher Beseitigung der präventiven stärkeren Abductionsstellung des Beines ohne Reluxationsgefahr vertragen wurden.

Hingegen habe ich in 12 Fällen eine unmittelbare, das heisst noch während der Wundheilung oder doch im unmittelbaren Anschluss hieran erfolgende Reluxation des Kopfes in der Richtung nach vorne zu verzeichnen (vgl. Casuistik 1, 15, 16, 19, 39, 44, 51, 52, 61, 64, 70, 78). Anfänglich war ich mir über die Ursache dieses Missgeschickes nicht klar und wusste unter den vorkommenden Fällen keine Auswahl zu treffen. Als ich später das die Reluxation bedingende Moment erkannt hatte, war ich bestrebt, der gefürchteten Eventualität durch Modificationen des Operationsverfahrens zu begegnen, habe aber bisher noch keinen Erfolg gehabt und möchte diese Fälle für späterhin von der operativen Behandlung ausschliessen.

Ausnahmslos war die Anteversion des Schenkelkopfes in Folge sehr starker medioposteriorer Abplattung desselben die Ursache der Reluxation. Während es gelang, anderweitig und viel hochgradiger verbildete Schenkelköpfe durch Formirung repositionsfähig zu machen und stabile Einrenkung zu erzielen (vgl. Casuistik 20, 21, 38, 73), hatte die incorrigible Anteversion des Schenkelkopfes stets Reluxation im Gefolge.

Trotz alledem kann ich diese Fälle von vorderer Reluxation wenigstens bei den einseitigen Repositionen keineswegs als vollständige Misserfolge gelten lassen. Die Eltern waren manchmal, allerdings im Gegensatze zu meiner Auffassung der Dinge, mit dem erreichten Resultate sehr zufrieden (vgl. 1, 16, 44, 70).

Die erzielte Besserung ist darauf zurückzuführen, dass bei der vorhandenen habituellen Aussenrotation des Beines der mit seinem Pole direct nach vorne gerichtete und als Prominenz manchmal sogar sichtbare Schenkelkopf durch seine Einbettung in die Narbe besser fixirt ist und bei seiner Lage knapp unter der Spina ant. sup. zuweilen an dem vorderen Rande der Beckenschaufel einen Stützpunkt findet.

Diesen unmittelbaren Reluxationen stehen bei 100 Operationen 85 Fälle von intacter Erhaltung der Reposition des Schenkelkopfes gegenüber. Unter der Voraussetzung, dass die Fälle mit nachweislicher Anteversion des Schenkelkopfes von der operativen Behandlung in Zukunft überhaupt ausgeschlossen werden, steht mit ziemlicher Sicherheit zu erwarten, dass bei richtiger Pfannenanlegung und rechtzeitiger Bekämpfung einer eventuellen Adduction die Reluxationen nicht mehr vorkommen werden.

Bei der Beurtheilung des erreichten anatomischen Resultates ist in Betracht zu ziehen, dass unter den obwaltenden pathologischen Verhältnissen ein vollständiger Ausgleich der Verkürzung des luxirten Beines nur in den seltensten Fällen möglich ist. Die zurückbleibende Verkürzung hängt von der schon früher bestandenen Wachsthumshemmung der kranken Extremität, von der Kürze und Flachlegung des Schenkelhalses, von der Tiefe der angelegten oberen Pfannennische, sowie eventuell noch von dem Umstande ab, ob die allzuscharfe Spitze des deformirten Kopfes vor der Reposition nicht vielleicht abgetragen werden musste (vgl. 8, 9, 13, 18, 22, 47 etc.).

Zum vollen Ausgleich gelangt nur die Luxationsverkürzung, das heisst die durch Dislocation des Schenkelkopfes nach oben bedingte Verkürzung der Extremität. Die mangelhafte Entwicklung des oberen Femurendes bringt es

mit sich, dass auch nach tadelloser Reposition die Spitze des Trochanters in der Regel über der *Nelaton*'schen Linie zu stehen kommt.

Die restirende Wachsthumsverkürzung beträgt von wenigen Millimetern bis zu $^1/_2$—1 Cm. Grössere Verkürzungen (von 2 Cm.) sind schon selten (vgl. Casuistik 8, 9, 21, 38, 43).

Es muss hervorgehoben werden, dass die nach solider Reposition des Schenkelkopfes zurückbleibende Wachsthumsverkürzung des operirten Beines das functionelle Resultat nicht im mindesten beeinträchtigt, soferne dieselbe durch eine entsprechende Sohle ausgeglichen wird, da die Ursache des Luxationshinkens, wie oben auseinandergesetzt wurde (vergl. pag. 86), nur zum allergeringsten Theile in der vorhandenen Verkürzung gelegen ist.

Uebergehen wir nun zur Betrachtung der functionellen Resultate. Wenn ich an die fundamentale Wichtigkeit einer möglichst normalen Muskelfunction für den guten, respective normalen Gang hier nochmals erinnere, so geschieht dies deshalb, um die Thatsache erklärlich zu machen, dass die Kinder trotz tadellos gelungener Reposition des Schenkelkopfes, trotz Ausgleiches der Verkürzung und genügender Beweglichkeit des Beines nach Auflassung der Fixation vorerst schlechter und unbeholfener gehen, als vor dem Eingriffe, da die ohnedies bestehende Atrophie der Musculatur durch eine mehrwöchentliche Fixation nur noch zugenommen hat.

In Folge ihrer hochgradigen Insufficienz sind namentlich die pelvitrochanteren Muskeln nicht im Stande, das Becken gegen das Standbein im Momente der Belastung desselben mit dem Körpergewichte gehörig zu fixiren. In Folge dessen macht sich beim jedesmaligen Auftreten auf das operirte Bein eine Senkung der gesundseitigen Beckenhälfte geltend, trotzdem die krankseitige nunmehr knöchern unterstützt ist. Diese contralaterale Beckensenkung vermittelt den Eindruck eines Einsinkens des Rumpfes beim Auftreten auf das kranke Bein fast genau so, wie dies vor der Operation der Fall war. Aus dieser Thatsache erhellt zur Genüge die Wichtigkeit der Schonung gerade der pelvitrochanteren Muskeln bei der Einrenkungsoperation.

Welche Bedeutung für den Gang einer präcisen Führung des bewegten Gelenkes durch die Muskelkräfte, respective der durch die letzteren regulirten Stetigkeit und Gleichmässigkeit dieser Bewegung zukommt, das kann man am besten aus der Thatsache entnehmen, dass die Fixirung des Gelenkes bis zur Aufhebung jeder Bewegung, also die vorhandene knöcherne Ankylose einen ungleich besseren Gang erlaubt, als dies bei einer ungenügenden Stützung des bewegten Gelenkes durch insufficiente Muskeln jemals möglich ist. Unter der Voraussetzung, dass diese Ankylose nur einseitig und bei einer indifferenten Strecklage des Gelenkes (d. h. weder in Ab-, noch in Adduction oder Rotation) erfolgt ist, kann der Gang des Patienten bei jener etwas kürzer bemessenen Schrittlänge, für welche die vicariirenden Bewegungen der Lendenwirbelsäule noch ausreichen, sogar in einer Weise der Norm sich nähern, dass der Laie von einer Unregelmässigkeit überhaupt gar nichts zu bemerken im Stande ist.

Mit wie peinlicher Sorgfalt eine Ankylosenbildung auch zu verhüten ist, weil eben die Ziele einer rationellen Therapie noch höher liegen, so wird man nach dem Gesagten eine Ankylose unter der Voraussetzung ihrer Einseitigkeit und der indifferenten Strecklage des Beines durchaus nicht als einen Misserfolg bezeichnen können.

Mit grösster Wahrscheinlichkeit wird Ankylosenbildung zu erwarten sein, wenn es zur Wundeiterung gekommen ist, vorausgesetzt, dass unter solchen Umständen der Schenkelkopf überhaupt in der Pfanne erhalten werden kann. In dem einzigen einschlägigen Falle meiner Operationsreihe (vergl. Casuistik 14) ist dies gelungen und das erreichte cosmetische Resultat gehört trotz der Ankylose zu den besten, welche ich aufzuweisen habe.

In einem zweiten Falle (vergl. Casuistik 13), welcher durch vollständigen Pfannenmangel ausgezeichnet war und der Operation sehr bedeutende Schwierigkeiten geboten hatte, ist trotz glatten Verlaufes die schliessliche Beweglichkeit des Hüftgelenkes nach aller hierauf verwendeten Mühe eine so zähe, dass die Hindernisse der Bewegung durch die Muskel-

kräfte nicht bewältigt werden können, weshalb auch dieser Fall einer Ankylose gleich zu stellen ist. Das cosmetische Resultat betreffend den Gang blieb ein weniger befriedigendes, als in dem ersteren Falle, weil die indifferente Streckstellung des Gelenkes durch eine ganz leichte Adduction gestört blieb, deren Beseitigung noch nicht in Angriff genommen wurde.

In einem dritten Falle (vergl. Casuistik 8) besteht eine grosse Rigidität des operirten Hüftgelenkes, welche indess keineswegs einer Ankylose gleichkommt. In diesem Falle hatte der Schenkelkopf durch Abtragung seiner Spitze formirt werden müssen. Die ungenügende Beweglichkeit war hier lediglich eine Folge späterer Vernachlässigung von Seite der Eltern, welche sich wohl zu dem Entschlusse hatten aufraffen können, ihr Kind operiren zu lassen, es aber um Alles in der Welt nicht über sich gewinnen konnten, ihren verzogenen Liebling zu den Uebungen anzuhalten, noch auch, dieselben in meiner Anstalt ausführen zu lassen.

Ein 4. Fall von starrer fibröser Ankylose bei vollkommen indifferenter Streckstellung des Hüftgelenkes und sehr gutem cosmetischen Resultat betrifft eine im 19. Lebensjahre stehende Patientin (vgl. Casuistik 47).

Bei der Beurtheilung des Operationsresultates nach der erreichten Beweglichkeit des reponirten Gelenkes muss übrigens im Auge behalten werden, dass eine volle Wiederherstellung der normalen Excursionsfähigkeit desselben unter den obwaltenden Verhältnissen kaum wünschenswerth erscheinen kann, da mit der Excursionsgrösse der Bewegungen auch die Gefahr der Reluxation in geradem Verhältnisse steht.

Vielmehr ist es zweckmässig, die Beweglichkeit des operirten Gelenkes nur insoweit anzustreben, dass dieselbe für die Function des Sitzens und Gehens eine genügende wird. Hinzufügen muss ich, dass die Excursionen in der Richtung der Adduction überhaupt nicht gepflegt werden, ausser zur Beseitigung einer hartnäckigen primären Abductionslage der Extremität. Es handelt sich also nur um die Gewinnung einer gewissen Excursionsgrösse im Sinne der Beugung und Streckung und in Richtung der Abduction.

Ein Bewegungsumfang aus der vollen Strecklage zur rechtwinkligen Beugung ist nach meinem Dafürhalten als das äusserste Mass der anzustrebenden Beweglichkeit zu betrachten. Indess geschieht dem functionellen Resultate durchaus kein Eintrag, wenn die Beugungsfähigkeit auch nur die Hälfte des obigen Umfanges erreicht.

Bei jüngeren Kindern war die erreichte Beweglichkeit des operirten Hüftgelenkes im Sinne der Beugung und Streckung durchwegs eine ausgezeichnete und häufig genug über den rechten Winkel hinausgehende (vergl. 5, 11, 22, 23, 25, 31, 32, 33, 35, 36, 37, 40, 41, 45, 48, 53, 57, 67, 71, 78), in allen anderen Fällen schwankte sie zwischen 15—20—45°, war also für die Function in jedem Falle eine vollkommen ausreichende. Die Nachbehandlung der jüngst operirten Fälle ist übrigens in dieser Richtung noch nicht zum Abschluss gebracht. Die von vorderer Reluxation gefolgten Repositionen zeigen keine Einschränkung der Beweglichkeit im Sinne der Beugung und Streckung.

Besonders hervorheben muss ich, dass in der Regel bei allen schon etwas älteren Kindern eine unverkennbare Neigung zu Contracturstellungen des operirten Gelenkes besteht. Namentlich hat man gegen die Beugung prophylaktisch vorzugehen. Seitdem ich die Beugemusculatur schone, den Hautschnitt von der vorderen an die vordere äussere Seite der Gelenksgegend verlegt habe und die vordere Kapselwand, so weit sie der Pfannentasche angehört, nach Möglichkeit unverletzt lasse, ist die Neigung zur Beugestellung geringer geworden. Uebrigens bietet ihre Verhütung, resp. Beseitigung einer umsichtigen Nachbehandlung keine Schwierigkeiten. Etwas hartnäckiger erwies sich eine reine Beugestellung von 15—20° in den Fällen, 6, 7, 9, 49, 50, 54, 59, 60, 87, 88, 90, 91, 93, 94. Einige hiervon stehen noch in Behandlung. In den Fällen 2, 4, 22, 28, 42, 43, 46, 65 gesellte sich zur Beugung die hartnäckig beibehaltene primäre Abductionslage. Die Contractur liess sich in allen Fällen dauernd beseitigen. In Fall 42 ist die Correctur besonderer Umstände halber verschoben worden. Noch häufiger gesellte sich zur Beugung die Adduction (vergl. 3, 8, 10, 12, 13, 18, 27, 29,

63, 66, 72). Die Gründe hierfür wurden schon oben (pag. 278) angedeutet. Solange auch nur die leichteste Contractur besteht, lässt die Gleichmässigkeit des Ganges viel zu wünschen übrig, und zwar wird durch leichte Abduction die Cosmetik des Gehens weit stärker gestört, als durch geringe Adduction des operirten Beines. Wer diese Aufgaben der Nachbehandlung vernachlässigt und Fleiss und Mühe spart, wird keine Resultate erzielen und sich über die Leistungsfähigkeit der operativen Behandlung ein falsches Urtheil bilden.

Selbstverständlich beseitigt die Einpflanzung des Schenkelkopfes in die Pfanne die Lordose der Lende, die Protrusion des Bauches und des Gesässes, die Prominenz des Trochanters, kurz alle äusseren Erscheinungen, welche durch die Luxationsstellung des Schenkelkopfes bedingt sind.

Was das Ziel einer vollständigen Beseitigung des Luxationshinkens anbelangt, so ist dasselbe in letzter Linie von der Frage abhängig, bis zu welchem Masse die Restitution der Muskelkräfte, speciell jene der pelvitrochanteren Muskeln gelingt. Es ist dies nicht nur eine Frage der hierauf abzielenden ärztlichen Behandlung, welcher durch äussere Verhältnisse schliessliche Grenzen gezogen sind, sondern eine Frage der Zeit und nicht minder eine Frage der Restitutionsfähigkeit der Muskeln überhaupt. Bis nun habe ich stets constatiren können, dass das restirende Hinken in allen Fällen sich von Monat zu Monat bei entsprechender Nachbehandlung besserte und bei jenen Kindern, welche die Operation vor 1—$1^1/_2$—2 Jahren überstanden hatten, auf ein so minimales Mass reducirt war, dass selbst von sachkundigen Aerzten aus dem Gange der Patienten nicht mit Sicherheit die Diagnose auf das operirte Bein gemacht werden konnte. Solche Fälle habe ich den ärztlichen Versammlungen in Wien und der chirurgischen Section des XI. internationalen medicinischen Congresses in Rom vorgestellt. Gelegentlich der 66. Versammlung deutscher Naturforscher und Aerzte in Wien (September 1894) konnte ich den versammelten Fachmännern eine Reihe von 34 Kindern vorführen, welche die Operation seit kürzerer oder längerer Frist hinter sich hatten und fast durchwegs ein so schönes Resultat aufwiesen,

dass mir die ehrendste Anerkennung von massgebender Seite zutheil wurde.

In den aus der jüngsten Zeit stammenden Fällen sind noch bessere Resultate mit umso grösserer Sicherheit zu erwarten, als die Einrenkungsoperation mit vollendeterer Technik, bei absoluter Schonung der Musculatur durchgeführt wurde, und die Lähmungszufälle ein vollkommen überwundener Standpunkt geworden sind. Eine nicht geringe Förderung dürften die späteren Resultate durch die Vervollkommnung einer zielbewussten Nachbehandlung erfahren. Manche der jüngeren Fälle können noch nicht als abgelaufen betrachtet werden. In dem beabsichtigten Berichte über das zweite Hundert meiner Repositionen, dessen ersten 5 Decaden demnächst hinter mir liegen, sollen dieselben fortgeführt werden.

Ich glaube durch die vorliegende Schrift auf Grundlage eines Materiales, welches in gleicher Reichhaltigkeit bis nun nicht vorgeführt wurde, den Beweis geliefert zu haben, dass die angeborene Hüftverrenkung einer Operationsmethode zugänglich geworden ist, welche auf ebenso gefahrlosem als schonendem Wege mit Sicherheit eine unvergleichliche Besserung des Gebrechens, unter günstigen anatomischen Verhältnissen ja sogar eine vollkommene Heilung desselben herbeizuführen vermag.

X. Casuistik.

Der detaillirten Beschreibung meiner operirten Fälle habe ich folgende Bemerkungen vorauszuschicken. Als ich die ersten operativen Versuche nach meiner Methode begann, hatte mir mein verehrter Lehrer Hofrath *Albert*, der dem Thema seit jeher besonderes Interesse entgegen brachte, mit grösster Bereitwilligkeit seine Klinik zur Verfügung gestellt. Diese weitgehende Gastfreundschaft hat die untilgbaren Dankesschulden, welche mich meinem lieben Freunde und Gönner verpflichten, noch um eine weitere vermehrt.

An der Klinik habe ich 12 Erstlingsrepositionen ausgeführt. Ich halte es für zwecklos, die mir vorliegende Detailschilderung derselben hier einzufügen. Es genüge die Bemerkung, dass diese Fälle eine Reihe von Missgriffen und Misserfolgen darstellen. Im Grunde genommen ist dies leicht verständlich, wenn man bedenkt, dass ich einen schwierigen Weg in unbekanntem Terrain „allein" finden musste und meine operative Technik sowie meine sonstigen Hilfsmittel noch höchst mangelhafte waren. Die Operationen wurden nach der auf Seite 212 angeführten Beschreibung ausgeführt. Begreiflicherweise wusste ich unter den zur Verfügung stehenden Luxationsfällen noch keine Auswahl zu treffen und unternahm Repositionen, deren Schwierigkeit ich nicht ermessen konnte. In dem Falle eines 11jährigen Mädchens hielt ich nach der Kapseleröffnung die Reposition für unausführbar und liess die Operation unvollendet. Das betreffende Kind habe ich 2¼ Jahre später, als es schon im 13. Lebensjahre stand, auf hartnäckiges Drängen zum zweitenmale, diesmal

mit glücklichem Erfolge, und zwar unter absoluter Muskelschonung operirt. Der Kapselschlauch und die Pfannentasche waren schwartig verödet, so dass die Isolirung und Ineinanderpassung der Gelenkskörper grosse Schwierigkeiten bot. Bei einem 15jährigen Mädchen gelang mir die Reposition des Schenkelkopfes nach ausgedehnten Muskeldurchschneidungen. Es folgte unter Eiterung fast unmittelbare Reluxation. Bei einem 11jährigen Mädchen war die Einstellung des Schenkelkopfes in die künstliche Pfanne wegen humerusartiger Gestaltung des oberen Femurendes nur unter starker Abduction des Beines möglich. Trotzdem war das erreichte Resultat schliesslich ein gutes. In einem Falle von beiderseitiger und einem weiteren Falle von einseitiger Verrenkung wurde Reluxation des Kopfes noch vor Ablauf der Wundheilung constatirt. Die Ursache war zum Theil in einer mangelhaften Anlage der künstlichen Pfanne, dann aber auch in beträchtlicher Vornewendung des Schenkelkopfes durch medioposteriore Abplattung desselben gelegen. In einem weiteren Falle von doppelseitiger Luxation erfolgte links aus analogen Ursachen Reluxation, rechts blieb die Einrenkung erhalten. Es wurde indess eine wesentliche Besserung des Ganges erzielt. Sehr entmuthigend wirkte ein Fall von bilateraler Luxation, dessen Reposition beiderseits unter leichter Eiterung verlief. Die Schenkelköpfe heilten in die künstlichen Pfannen unter leichter Beugecontractur fest ein. Alle Mobilisirungsversuche scheiterten und hatten auf der einen Seite sogar den Wiederaufbruch der Operationsnarbe unter neuerlicher Eiterung zur Folge.

Den Gipfel meiner Misserfolge bildeten die beiden letzten, hintereinander operirten Fälle, welche einer letalen Sepsis erlagen. Ich hatte also unter 12 klinischen Fällen dreimal Eiterung und zweimal Sepsis zu beklagen. Unter solchen Umständen war es unmöglich, meine Operationen an der Klinik fortzusetzen. Ich trat mit dem Besitzer der hiesigen Privatheilanstalt Herrn k. Rath Dr. *Eder* in Verbindung und ging unverzagt an die Fortsetzung meiner Arbeit, denn die bisherigen Misserfolge waren ja in erster Linie durch die minder günstigen aseptischen Verhältnisse

einer grossen Klinik bedingt. Meine Erwartungen wurden nicht getäuscht, denn ich bin nach zweijähriger Arbeit in der Lage, den Bericht über 100 glatt verlaufene Fälle zu veröffentlichen. Es sind die folgenden:

1. Zimmermann Else, 6 Jahre, Wien; Lux. cox. cong. sin. Die Patientin steht seit etwas über 1 Jahr in meiner Beobachtung. Als ich das Kind zuerst sah, bestand eine kaum nachweisbare Verkürzung des linken Beines. Bei Luxationsbewegungen (Beugung, starke Adduction und Hinaufstossen des Schenkels in der Richtung seiner Achse) konnte der Kopf nicht mit Sicherheit palpirt werden. Der Gang des Kindes war indessen der für Luxation charakteristische. Im Momente der Belastung des linken Beines konnte ein leichtes, blitzschnelles Schwanken des Oberkörpers nach derselben Seite beobachtet werden. Ausserdem klagte das Kind über rasche Ermüdung beim Gehen. Nach mehr als Jahresfrist hatte sich das Krankheitsbild wesentlich geändert. Es war eine Verkürzung des linken Beines von mehr als 2 Cm. vorhanden, bei Belastung desselben kippte der ganze Oberkörper stark nach links über und bei Luxationsbewegungen liess sich der Schenkelkopf durch die atrophische Gesässmusculatur leicht abtasten. Eine nähere Untersuchung der Verhältnisse des Kopfes und Halses wurde nicht vorgenommen. Reposition 20. Juni 1892. Die Pfanne ist ein flaches, kaum tastbares Grübchen. Am vorderen unteren Rande desselben ist ein niedriger Limbus cartilagineus zu fühlen. Zur Herabholung des Kopfes wurde ausser der Adductoren-Tenotomie auch die Ablösung der Tubermuskeln für nöthig erachtet. Das Lgt. teres fehlte. Schwierigkeiten ergaben sich erst beim Versuche der Reposition des Kopfes in die mühelos vertiefte Pfanne. Wohl liess sich der Kopf derselben leicht gegenüberstellen, konnte jedoch nicht eingebracht werden. Die Ursache dieses unvermutheten Repositionshindernisses wurde schliesslich darin erkannt, dass der auf kurzem anscheinend steiler gestelltem Halse sitzende Kopf geradezu nach vorne gerichtet schien, so dass bei direct nach vorne gestellter Patella weitaus der grössere Theil der Kugeloberfläche des Schenkelkopfes ebenfalls direct nach vorne sah. Unter solchen Umständen war die Reposition nur unter der Voraussetzung nicht nur beträchtlicher Abduction, sondern auch starker Einwärtsrollung des Oberschenkels möglich. In dieser Stellung, bei welcher die Fussspitze des abducirten Beines nach einwärts sah, fand der Kopf thatsächlich einen genügend festen Halt in der Pfanne. Ich fixirte den Schenkel in mässiger Abduction und leichter Einwärtsrollung und hoffte, was ich wünschte. Verlauf vollständig fieberlos. Beim 2. Verbande wurde die Stellung des Beines etwas corrigirt, wobei der Kopf in der Pfanne zu bleiben schien. Das

Kind stützte sich schmerzlos auf das Bein, ohne merkliches Einsinken. Als ich schliesslich unter Beibehalt der leichten Abduction die Fussspitze direct nach vorne wendete, wurde das charakteristische Einsinken beim Auftreten auf das operirte Bein wieder deutlicher und eine genaue Untersuchung drei Monate nach der Operation ergab, dass der Kopf die Pfanne in der Richtung nach vorne zu verlassen hatte. Es war indess nicht mehr möglich, denselben durch Abduction und Einwärtsrollung des Beines wieder in die künstliche Pfanne zurückzuführen, da diese offenbar mittlerweile obliterirt war. Jedoch stand der Kopf in der Höhe des Pfannenniveau fest, und liess sich in Folge seiner Einwachsung in die Narbe nicht mehr nach oben stossen. Der Gang des Kindes war trotz der Reluxation ein zweifellos viel besserer als vorher, und die Mutter des Kindes war mit dem erreichten Erfolge ebenso zufrieden, als ich Ursache hatte, mit demselben unzufrieden zu sein. $2^3/_4$ Jahre später ist der Zustand völlig unverändert geblieben. Der Schenkelkopf hat seine Position nicht verändert und scheint an der Vorderkante des Darmbeins eine feste Stütze zu finden. Das Kind geht fast normal, jedenfalls viel besser, als manches andere bei tadellos bestehender Reposition jüngeren Datums.

2. Braun Betti, 7 Jahre, Sächsisch-Regen, Siebenbürgen (Lux. cox. cong. sin.), steht seit zwei Jahren in meiner Beobachtung. Im Herbst 1890 betrug die Verkürzung kaum $^1/_2$ Cm., das linke Gesäss war deutlich abgeflacht und das Hinken charakteristisch. Ich verordnete zunächst nächtliche Extension und das Tragen eines Trochanteren-Stützcorsets. Im Herbst 1892 betrug die Verkürzung über 2 Cm. und das Hinken hatte bedeutend zugenommen. Die stetige Verschlimmerung des Zustandes machte die Mutter des Kindes sofort geneigt, in meinen Vorschlag der operativen Einrenkung der Luxation ohneweiters einzuwilligen. Die palpatorische Untersuchung ergab, dass der Hals gut gebildet, sowie normal gerichtet war und auf einem gut gerundeten Kopfe sass. Extensionsversuche zeigten starke Spannung der Adductoren und der Tubermuskeln bei vollkommen schlaff bleibender Gesässmusculatur. Reposition 29. September 1892. — Die völlige Reduction des Kopfes erforderte nach Freilegung und Spaltung der vorderen Kapselwand nicht nur die Tenotomie der Adductoren, sondern es blieb nach erfolgloser Anwendung starker manueller Extension nichts übrig, als auch die Tubermuskeln zu durchtrennen. Die Pfanne liess sich ohne Perforation des Beckens zu einer ganz ansehnlichen Tiefe bringen und bot dem ohne Mühe reponirten Schenkelkopfe selbst bei Adduction des Beines verlässlichen Halt. Das rudimentäre Pfannengrübchen zeigte den gewöhnlichen Befund, war flach, hatte aber ausgesprochene Ränder. Das Ligamentum teres fehlte gänzlich. Das Bein wurde vorsichtshalber in einer, wie sich nach-

träglich herausstellte, etwas zu starken Abductionsstellung fixirt. Der Wundverlauf vollkommen reactionslos. Der erste Gehversuch erfolgte in der 5. Woche nach dem ersten Verbandwechsel. Das operirte Bein war um fast 2 Cm. länger geworden als das gesunde, wodurch der Gang behindert schien. In Folge verspäteter Inangriffnahme der passiven Gelenksbewegungen war der Kopf ziemlich fest in die Pfanne eingewachsen, und sowohl die Mobilisirung desselben als auch die Beseitigung der störenden Abductionsstellung stiess auf nicht unbeträchtliche Schwierigkeit. Ein halbes Jahr nach der Operation konnte das Bein activ im Hüftgelenke zum rechten Winkel gebeugt und vollkommen gestreckt werden. Die Abductionshaltung war in eine vollkommen indifferente Streckstellung übergegangen. Ab- und Adduction in ausgiebigen Excursionen ausführbar. Vorgestellt in der Sitzung der k. k. Gesellschaft der Aerzte in Wien am 6. März und 23. Juni 1893, sowie der chirurg. Section des XI. internat. med. Congr. in Rom am 2. April 1894. Die Function des operirten Hüftgelenkes muss als eine absolut normale betrachtet werden. Der Gang des Kindes verräth nicht die kleinste Unregelmässigkeit und es ist schlechterdings unmöglich, das operirte Bein beim Gehen vom gesunden zu unterscheiden. $2^1/_2$ Jahre nach der Einrenkungsoperation ist die Heilung eine geradezu ideale geblieben, und nicht das leiseste Symptom erinnert an das ehemalige Gebrechen.

3, 4. Maubach Hans, 8 Jahre, Wien; Lux. cox. cong. bilateralis. Den gesunden und gut entwickelten Knaben kenne ich seit seinem 3. Lebensjahre, nachdem er erst kurze Zeit das Gehen begonnen hatte. Jahrelang fortgesetzte Extension bei Nacht und Corsetbehandlung tagsüber hatte die Steigerung des Uebels nicht zu hemmen vermocht. Schon vor mehreren Jahren wünschte die Mutter des Kindes einen operativen Eingriff, den ich jedoch stets ablehnte. Mittlerweile war die Haltung des Knaben immer auffälliger geworden. Sowohl Hüft- als Kniegelenke wurden habituell stark gebeugt gehalten und die Hände reichten bis an die Knie herab (verg. Fig. 26). Die Körperhaltung repräsentirte von der Seite gesehen ein mehrfaches Zickzack. Die inneren Condylen der Oberschenkel wurden in Folge der Adduction fest gegeneinander gepresst gehalten und der stark watschelnde Gang dadurch noch mehr erschwert. Die Abziehung der Oberschenkel war, ebenso wie die Streckung derselben, wesentlich beschränkt. Der Trochanter stand beiderseits 5 Cm. ober der *Nelaton*'schen Linie, der Kopf schien gut entwickelt, der Hals kurz und normal gerichtet. Wenn der Knabe stand, konnten die Schenkelköpfe rückwärts unterhalb der Crista ilei geschen werden, da sie die Haut und die Weichtheile nach aussen förmlich vorstülpten (Fig. 26). Durch Extension konnte fast gar keine Lageveränderung des Kopfes nach abwärts erzielt

werden. Dabei zeigte sich deutlich, dass die Tubermuskeln und Adductoren in scharfe Spannung geriethen, während die Glutaealmuskeln vollkommen schlaff blieben. Reposition links 1. Februar 1893. Die Reduction des Kopfes erforderte nach Freilegung der Kapsel sowohl die Durchtrennung der Adductoren als auch der Tubermuskeln. Nach Eröffnung der mächtig verdickten Kapsel zeigte sich ein mässig abgeplatteter, auffallend kleiner Kopf, der auf kurzem, flach liegendem Halse sass. Das Pfannengrübchen bot den gewöhnlichen Befund und konnte durch Aushebung mächtiger Knorpellagen genügend vertieft werden. Bei indifferenter Streeklage des Beines und gerade nach vorne gekehrter Fussspitze fand der Kopf guten Halt in der Pfanne. Vorsichtige Fixation des Schenkels in der oben angedeuteten Stellung. Das operirte Bein ist um mehr als 4 Cm. länger geworden, als das andere. Operationsdauer fast eine Stunde. Wundverlauf vollkommen reactionslos. In Folge des Druckes kräftig angezogener Zirkeltouren um das Becken zum Zweeke fester Einpressung des Kopfes in die Pfanne entstand am linken Trochanter ein kleiner Decubitus, welcher eine Fensterung des Contentivverbandes nothwendig machte. Beginn der passiven Bewegungen erst in der 7. Woche. Der Kopf ist in die Pfanne fest eingewachsen und nur mit grosser Mühe wird ein Bewegungsumfang von etwa 15—20° im Sinne der Beugung und Streckung erreicht. Dabei verharrt das Gelenk in ziemlich beträchtlicher Beugestellung. Beim Gehen functionirt dasselbe sehr gut und vollkommen schmerzlos, während schon durch mässige Anstrengung constant Schmerzen in dem noch nicht operirten Hüftgelenke ausgelöst werden. Reposition rechts 27. Juli 1893. Präliminare Tenotomie der Kniekehlensehnen und der Adductoren, Blosslegung der Vorderkapsel unter starker Extension. Der Kopf ist wenig deformirt, der Hals sehr kurz, das Ligamentum fehlt. Die Pfanne ist klein und flach, hat aber gut differenzirte Ränder. Der vordere innere Pfannensaum ist von falxartiger Bildung und springt gegen das Centrum der Pfannenfläche tascheuartig vor. Der hintere Rand ist flach. Nach glatter Pfannenhöhlung schnalzt der Schenkelkopf unter Extension bei gleichzeitiger Abduction in die Pfannengrube ein. Das Bein lässt sich nach allen Richtungen im Raume herumführen und selbst bei starker Adduction findet eine Reluxation nicht statt. Operationsdauer 45 Minuten. Fixation in leichter Abduction, glattester Verlauf. Schon am 4. Tage verlässt der Knabe das Bett und macht die ersten Gehversuche. Die Wundheilung ist am Ende der vierten Woche vollendet. Die Nachbehandlung dieses Falles gestaltete sich zu der denkbar peinlichsten Aufgabe. Das erstoperirte linke Bein zeigte eine unverbesserliche Neigung zur Adduction, während das rechte ebenso hartnäckig die durch den ersten Verband fixirte Abduction beibehielt. Ent-

spreehend eingerichtete Gymnastik hatte keinen Erfolg. Der Längenunterschied der Beine betrug gegen 3 Cm. Es blieb schliesslich nichts übrig, als die linksseitige Adduction (ohne Narkose) durch einen corrigirenden Verband zu beseitigen und das abducirte rechte Bein mittelst einer elastischen Schlinge gegen den Oberschenkeltheil des linken Fixationsverbandes anzuziehen. Auf diesem Wege wurde die Längendifferenz der Beine auf $^1/_2$ Cm. herabgedrückt. $1^1/_2$ Jahre nach der zweiten Operation ist der Knabe ein ausdauernder Fussgänger und Radfahrer geworden, sein Wuchs ist völlig normal. Die Beweglichkeit der beiden Hüftgelenke ist eine sehr gute und nähert sich beiderseits fast dem rechten Winkel. Auch Ab- und Adduction ist ziemlich frei. Die Function des rechten Hüftgelenkes muss als eine nahezu normale bezeichnet werden. Der linke Trochanter ragt etwas stärker vor, da der Schenkelkopf auf dieser Seite zweifellos weniger tief in die künstliche Pfanne eingelassen wurde als rechts. Trotzdem scheint die Stützung des linken Schenkelkopfes eine knöcherne. Jedenfalls aber steht das auf der erstoperirten linken Seite erzielte Resultat hinter jenem auf der rechten Seite zurück. Der Gang des Knaben ist zwar nicht normal, aber unvergleichlich gegen früher gebessert. Im März 1895 ist das functionelle Resultat am rechten Hüftgelenke ein tadelloses; das linke Bein ist 1·5 Cm. kürzer. Der linke Kopf ist zwar nicht tastbar, und durch die Narbe streng fixirt, hat aber, nach dem Stande des Trochanters zu urtheilen, den hinteren oberen Pfannenrand jedenfalls nach oben zu überschritten und ist als reluxirt zu betrachten. Das Auftreten rechterseits ist absolut normal, links schwankt der Oberkörper leicht nach derselben Seite. Der Wuchs bleibt normal, der Gang ist ungleich gebessert und von normaler Ausdauer. Die linke Reluxation führe ich auf mangelhafte Pfannenanlage und von allem Anfange an nicht wirksam genug bekämpfte Adductionsneigung zurück.

5. Schneider Charlotte, 3 Jahre, Wien; Lux. cox. cong. dextra. Dieses Kind geht erst seit Mai dieses Jahres, ist also fast drei Jahre alt geworden, ehe es das Gehen aufgenommen hat. Schon bei den ersten Schritten fiel das bedeutende Hinken auf, welches von den consultirten Aerzten auf Rhachitis bezogen wurde, deren Spuren am Thorax noch vorhanden sind. Als ich die Kleine im Herbste 1892 zuerst sah, war sie thatsächlich kaum im Stande, einige Schritte allein zu gehen. Beim Auftreten auf den rechten Fuss schnappte die Patientin förmlich in sich zusammen und pflegte nach wenigen Schritten zu Boden zu fallen. Die Untersuchung ergab, dass der rechte Schenkelkopf in weiten Excursionen an der Aussenfläche des Darmbeines hin- und hergeschoben und durch die Glutaealmusculatur förmlich vorgestülpt werden konnte. Bei festgehaltenem Becken konnte das rechte Bein durch Hinaufstossen

so weit verkürzt werden, dass die rechte Fusssohle oberhalb des linken Malleols zu stehen kam. Bei Gehversuchen und beim Stehen hielt das Kind den Fuss in maximaler Spitzfussstellung. Der Hals schien kurz, aber normal gerichtet und die Ausführung der Operation war voraussichtlich leicht. Dieselbe wurde am 6. Februar 1893 in typischer Weise ausgeführt. Die Pfanne konnte unter Leitung des Auges gehöhlt werden. Der Kopf war mässig abgeplattet, das Ligamentum teres vorhanden, stark in die Länge gezogen, dabei platt und aus mehreren Portionen bestehend. Die Reduction des Kopfes gelang mit Leichtigkeit und ohne irgend welche subcutane Tenotomie. Operationsdauer 25 Minuten. Fixation in indifferenter Streeklage. Verlauf vollkommen fieberlos. Heilung der Wunde in vier Wochen. Die Beweglichkeit des Gelenks ist im Sinne der Beugung und Streckung nur wenig eingeschränkt und es bedarf deshalb keiner passiven Bewegungen. Energische Massagebehandlung kräftigt das Bein in kurzer Zeit soweit, dass das Kind ohne jedes Hinken geht, wenn man dessen linke Hand nur leicht stützt. Allmälig lernt das Kind ohne jede Unterstützung gut zu gehen. Die active Beweglichkeit des Hüftgelenkes ist eine fast normale. Das anfänglich beim selbstständigen Gehen noch vorhandene leichte Hinken vermindert sich von Woche zu Woche und schwindet schliesslich vollkommen. Seit Jahr und Tag geht das Kind gleich jedem Gesunden und ist unermüdlich lebhaft. Die restirende Verkürzung beträgt nicht ganz 1 Cm. Die Heilung muss als eine ideale bezeichnet werden. Ende Februar 1895 unterscheidet sich das Kind in nichts von einem vollständig normalen und gesunden.

6, 7. Stoll Margarethe, 6 Jahre, Brünn; Lux. cox. cong. bilateralis. Die eigentliche Ursache des vom Beginn des Gehens an wahrgenommenen Hinkens wurde erst am Ende des 5. Lebensjahres erkannt. Es ist indess hervorzuheben, dass das Hinken bei dem Kinde nicht sehr auffallend war, da die wiegenden Schwankungen des Oberkörpers den Eindruck einer gewissen abgeschliffenen Gleichmässigkeit machten. Beim Auftreten auf das linke Bein schien der seitliche Ausschlag des Oberkörpers etwas bedeutender zu sein. Die Trochanterspitzen standen beiderseits über 4 Cm. oberhalb der *Nelaton*'schen Linie und liessen sich durch Zug an den Beinen scheinbar um ein beträchtliches Stück herabholen. Der hochgradigen Lordose entspricht eine auffallende Protrusion des Bauches und des Gesässes. Die Schenkelköpfe schienen klein, der Hals kurz, aber normal gerichtet. Operation links 11. Februar 1893. Die Eröffnung der Kapsel war wegen der enormen schwartigen Verdickung derselben (auf wenigstens $^1/_2$ Cm.) etwas umständlich. Durch die dicken Kapsellappen wurde der Zugang zur Gelenkshöhle beträchtlich verengert und es mussten ganze Partien derselben mittelst Pincette und Scheere entfernt werden. Der Hals

war kurz, schien flach gelegt, der Kopf klein, aber gut gerundet und ohne Ligamentum teres. Die Pfanne präsentirte sich als flache Knorpelgrube mit deutlich ausgeprägtem hinteren Rande; ihre Vertiefung gestaltete sich in diesem Falle nur insofern schwieriger, als der Löffel sofort auf harten Knochen stiess. Unerwarteten Hindernissen begegnete die Reduction des Kopfes. Angesichts der vorher constatirten, bedeutenden Verschiebbarkeit desselben nach abwärts war vorderhand von subcutanen Tenotomien abgesehen worden. Trotz kräftigster manueller Extension und Contraextension konnte der Kopf nicht weiter herabgezogen werden als zu einem Punkte, der noch etwa $1^1/_2$ Cm. ober dem hinteren Pfannenrande gelegen war. Das Hinderniss lag hauptsächlich in den sich strangartig anfühlenden Adductoren und Tubermuskeln. Zu wiederholten Malen wurde constatirt, dass die Gesässmusculatur selbst während der stärksten Extension schlaff blieb, mithin ein Reductionshinderniss nicht abgeben konnte. Nach subcutaner Tenotomie der Adductoren gelang es schliesslich, obwohl mit grosser Mühe, den Kopf über den hinteren Pfannenrand herabzuziehen und in die Pfanne zu implantiren. Die mehrere Minuten hindurch angewendete kräftige Extension hatte es ermöglicht, die Durchschneidung der ausserordentlich angespannten Tubermuskeln zu umgehen. Das Bein wurde in minimaler Abduction fixirt. Die unerwarteten Schwierigkeiten der Reduction hatten die Operationsdauer auf $^5/_4$ Stunden verlängert. Der Wundverlauf war vollständig reactionslos, und das Kind hat nicht ein einziges Mal über Schmerz geklagt. Am 4. Tage trat nach vorausgegangenem leichten Schüttelfrost eine plötzliche Temperatursteigerung ein, als deren Ursache eine umschriebene Pneumonie des linken Unterlappens constatirt wurde. Dieselbe verlief vollkommen typisch und störte das Allgemeinbefinden nicht wesentlich. Der erste Verbandwechsel wurde am Ende der dritten Woche vorgenommen. Die Wundränder zeigten sich von üppigen Granulationen überwallt. In der 5. Woche wurde der Fixationsverband weggelassen und mit passiven Bewegungen begonnen. Die zweite Operation wurde nicht sofort angeschlossen, um dem Kinde Zeit zur Erholung zu geben. Der noch nicht operirte Fuss wird mit einer 4 Cm. hohen Prothese unterlegt und die Patientin zum Gehen angehalten. Dieselbe bezeichnet ihrem instinctiven Gefühle nach das operirte Bein als ihr gesundes, das andere hingegen als das kranke. Operation rechterseits 26. Juli 1893. Blosslegung der Vorderkapsel nach vorgängiger Tenotomie der Kniekehlensehnen und der Adductoren. Schraubenextension. Der Schenkelkopf ist mässig verändert, das runde Band fehlt. Der Hals ist namentlich an seiner oberen Peripherie sehr kurz und hier eigentlich kaum noch durch eine Furche angedeutet. Pfannenaushebung erfolgt leicht und ohne Perforation der Beckenwand.

Die Knorpelfugen sind fast 0·5 Cm. breit. Bei der Herabholung des Schenkelkopfes zeigt sich die Fascia lata noch stark gespannt und wird von der Wunde aus weit nach rückwärts gespalten. Es erfolgt schnalzende Reposition, welche indess bei leichter Adduction noch labil ist. Da die Schmalheit der oberen Halsfurche das Eindringen des Kopfes in die Pfanne nicht gestattet, so wird die Kapselinsertion längs der oberen Halsfurche zurückverlagert und die obere Fläche des Halses dadurch verlängert. Nunmehr solide Reposition bei jeder Stellung des Beines. Operationsdauer 34 Minuten. Glatter Verlauf. Vom 4. Tage an ist das Kind ausser Bett. Zehn Tage später wird die Kleine für einige Wochen entlassen. Beginn der gymnastischen Behandlung Anfang September 1893. Beide Hüftgelenke befinden sich in indifferenter Stellung und es ist nichts weiter nothwendig, als Pflege der Beugung und Streckung, sowie der Ab- und Adduction. Der Gang bessert sich zusehends von Monat zu Monat. Im Herbst 1894 kann derselbe, ebenso wie die Körperhaltung, respective der Wuchs des Kindes als nahezu normal gelten. Die Beweglichkeit der Hüftgelenke ist indess noch nicht ganz ausreichend, da dieselbe, wenn auch nicht wesentlich, so doch hinter dem rechten Winkel zurückbleibt. Abductionsfähigkeit beiderseits ausgiebig. Jedermann hält die Kleine für vollständig normal (vorgestellt in der chirurg. Section der 66. Versamml. deutscher Naturforscher und Aerzte zu Wien am 26. September 1894).

8. Oeser Anna, $4^1/_2$ Jahre, Wien; Lux. cox. cong. sin. Das Kind hat erst mit $1^3/_4$ Jahren zu gehen angefangen. Das Hinken wurde sofort bemerkt, aber schlecht gedeutet. Im August 1891 sah Prof. *Gussenbauer* die kleine Patientin, constatirte Luxation mit $1^1/_2$ Cm. Verkürzung und schlug eine Operation vor, welche von den Eltern abgelehnt wurde. Trotz Extension und Corsetbehandlung nahm die Verkürzung zu und war im November 1892 auf 4 Cm. gediehen. Der Fuss des luxirten Beines wird beim Gehen und Stehen in fast maximaler Spitzfussstellung gehalten. Der Umfang des linken Unterschenkels bleibt 1 Cm. hinter dem des rechten. Am Oberschenkel beträgt die Differenz 3 Cm. Die Verkürzung lässt sich durch Zug nur unwesentlich vermindern. Dabei zeigen sich die Tubermuskeln und Adductoren sehr gespannt. Das Kind hinkt ungemein stark und klagt beim Gehen bald über heftige Schmerzen in der linken Hüfte. Den Schenkelhals fühlt man als schmale Einschnürung zwischen Kopf und Trochanter. Die Richtung des kleinen Kopfes scheint normal zu sein; die Abduction ist beträchtlich gehemmt, das Adductionsgebiet stark erweitert. Es besteht rechtsconvexe Lumbalskoliose ohne erkennbare Niveaudifferenz und linksconvexe Dorsalskoliose mit eben erkennbarer Niveauelevation unter der linken Scapula. Nach

langem Zaudern entschlossen sich die Eltern angesichts der zweifellosen, fortschreitenden Verschlimmerung, das Kind einer operativen Behandlung zu unterwerfen. Nach den Untersuchungsergebnissen glaubte ich auf eine unschwierige Reposition hoffen zu dürfen, wurde indess in meinen Erwartungen getäuscht. Die Operation fand am 13. Februar 1893 statt. Die Kapsel war nicht auffällig verdickt; der Schenkelkopf hingegen zeigte einen überraschenden Befund. Nicht nur war derselbe in allen Dimensionen auffallend verkleinert, sondern sein medialer Pol zeigte eine so hochgradige Abplattung, dass man den Eindruck hatte, als sei hier ein glatter Abhieb von der Substanz des Kopfes gemacht worden. An der abgeplatteten Stelle war der Knorpelüberzug rauh und aufgefasert, im Uebrigen glatt und hyalin. Ein Gewebsstümpfchen über der Foveola capitis repräsentirt sich als Ruina ligamenti teretis. Durch die starke Abplattung des Kopfes war die mediale Ausladung des oberen Femurendes nicht nur wesentlich eingeschränkt, sondern der Kopf hatte dadurch eine unregelmässig gestaltete obere Spitze bekommen. Die Vertiefung des Pfannengrübchens stiess auf keinerlei Schwierigkeit. Behufs Erleichterung der Reduction wurden nur die Adductoren subcutan durchtrennt. Die Versuche, den Kopf in die Pfanne zu reponiren, scheiterten anfänglich vollkommen, offenbar wegen der grossen Incongruenz zwischen Kopfform und Pfannenhöhlung. Das hauptsächlichste Hinderniss für die Einbringung des Kopfes in die Pfanne schien die nach oben gerichtete Spitze desselben abzugeben. Ich wälzte daher den Kopf durch Ueberstreckung des Gelenkes aus der Wunde heraus und rundete denselben durch Abtragung der genannten rüsselförmigen Spitze ab. Nun gelang die Reposition ohne Anstand und die Einrenkung war selbst bei leichter Adduction noch solide. Fixation des Beines in ganz mässiger Abduction. Wundverlauf reactionslos. Die Fixation wird am Ende der 6. Woche sistirt. Vier Monate nach der Operation konnte das Kind ohne Mühe weitere Strecken zurücklegen, hinkte aber noch immer. Im Vergleiche zu dem Gange vor der Operation musste das erreichte Resultat trotzdem als ein bemerkenswerthes betrachtet werden und wurde auch von den Eltern als solches anerkannt. Ich muss noch hinzufügen, dass in diesem Falle aus Furcht vor Reluxation passive Bewegungen des Hüftgelenkes vorerst nicht gepflegt wurden, um eine möglichst feste Verbindung des Kopfes mit der Pfanne herbeizuführen. Die vorhandene Beweglichkeit beschränkt sich demnach auf ganz kleine Excursionen. Das operirte Bein zeigt 2 Cm. Verkürzung, welche auf die Schmalheit des Halses, auf die nothwendige Formirung des Kopfes und auf die Wachsthumshemmung des ganzen linken Beines zurückzuführen ist. Im Herbst 1894 zeigt sich das Gelenk im Sinne der Beugung und

Streckung nur wenig beweglich und steht in habitueller leichter Beugeadductionslage. Da das Kind zu etwas energischer Gymnastik nicht zu haben ist, wird die Stellung auf kurzem Wege mittelst eines Verbandes corrigirt und der Gang dadurch wesentlich verbessert. Die Einrenkung ist eine tadellos solide. Spätere Versuche, nach erreichter Stellungscorrectur auch die Beweglichkeit des Gelenkes im Sinne der Beugung, Streckung und Abduction zu pflegen, scheitern an dem Widerstande des verzogenen Kindes und der Unvernunft der Eltern. Im Jänner 1895 ist der Gang wegen leichter Adduction noch etwas hinkend, jedoch von normaler Ausdauer. Die Eltern sind mit dem Resultate zufrieden und lehnen die gymnastische Verbesserung der Stellung des Beines ab.

9. Přindiš Wlasta, 3 Jahre, Olmütz; Lux. cox. cong. dextra. Das zarte und schwächliche Kind wurde mir im Alter von 18 Monaten vorgestellt, als es eben zu gehen begonnen hatte. Das Hinken war schon damals höchst auffallend. Mitte Februar 1893 sah ich die Kleine zum zweitenmal. Die Verkürzung war so bedeutend, dass die Sohle des rechten Fusses in der Höhe des linken inneren Knöchels stand. Das Kind hinkt enorm, fällt förmlich auf die rechte Fusssohle herab, stürzt leicht und geht kaum weiter als über das Zimmer. Auffallend ist bei diesem noch so jungen Kinde die enorme Atrophie der ganzen rechtseitigen Extremität; die Differenz des beiderseitigen Umfanges der Oberschenkel betrug 3 Cm. Selbst das Kniegelenk der rechten Seite ist zweifellos graciler gebaut als das linke. Bei Rückenlage des Kindes befindet sich das rechte Bein in completer Auswärtsrollung, so dass der äussere Fussrand der Unterlage vollkommen aufliegt. Bei fixirtem Becken lässt sich das luxirte Bein um etwa 2 Cm. tiefer herabziehen. Der Schenkelkopf erscheint beim Durchtasten der zarten Weichtheile sehr klein und frontal gerichtet, der Trochanter wenig prominent. Typische Operation am 20. Februar 1893. Nach breiter Eröffnung des Gelenkes bemerkt man das aus der tiefsten Wundnische emportauchende, sehr verbreiterte und aus vielen, flächenhaft angeordneten Bündeln bestehende Lgt. teres. Dasselbe wird mittelst Hohlscheere von seiner langen, linearen Insertionslinie am Kopfe abgelöst und in der Tiefe der Pfanne durchtrennt. Dieselbe wird durch eine napfförmige Vertiefung repräsentirt, deren hinterer Rand deutlich gewulstet und aufgeworfen ist. Durch Ablösung mächtiger Knorpelschollen, an deren Rändern nur spärliche Mengen spongiöser Substanz haften, wird das Pfannengrübchen so weit vertieft, dass es fast die Endphalange des Zeigefingers aufnehmen kann. Das Becken wurde an keiner Stelle perforirt. Der durch Ueberstreckung des Gelenkes aus der Wunde hervorgewälzte Schenkelkopf zeigt eine im Hinblick auf das zarte Alter des Kindes höchst auffallende Deformirung. Die Abplattung desselben von der medialen Seite her

war so weit gediehen, dass die Kugel zu einer mässig dicken, flachen Scheibe geworden war, welche auf einem ganz kurzen, wagrecht gestellten Halse aufsass. Die plane Fläche des Kopfes zeigte zerfaserten Knorpelüberzug. Das Lgt. teres vollständig geschwunden. Im Ganzen hatte der deformirte Kopf eine regelmässige Form beibehalten und konnte als regelmässiger Pufferkopf bezeichnet werden. Die Reduction erforderte keine Tenotomien. Die Versuche der Reposition misslangen zunächst; nicht nur schien der Kopf zu kurz zu sein, sondern es bestand ein Missverhältniss zwischen der Grösse des Pfanneneinganges und dem Durchmesser der stempelförmigen, verbreiterten Kopfscheibe. Es war daher auch in diesem Falle eine Formirung nothwendig. Dieselbe bestand in der Abtragung des nach vorne und des nach unten gewendeten, knorpeligen Randwulstes der Kopfscheibe mittelst des scharfen Löffels. Nachdem auch der Pfanneneingang durch Abtragung seines vorderen und unteren Randes erweitert worden war, gelang nunmehr die Einbringung des Kopfes in die Tiefe der Pfannenhöhlung ohne weitere Schwierigkeiten. Fixation des Beines in indifferenter Streeklage; reactionslose Heilung in 5 Wochen. Bei der vorläufigen Entlassung des Kindes, 3 Monate nach der Operation, war das Gelenk im Sinne der Beugung und Streckung genügend beweglich, ohne dass hierauf abzielende Manipulationen vorgenommen worden waren. September 1894 geht das Kind nur mehr unter ganz leichtem Hinken und grosser Ausdauer. Die restirende Verkürzung beträgt 1 Cm. Es besteht Neigung zur Adduction, welche Kretschübungen nothwendig macht. Im Vergleich zu früher ist die erzielte Besserung eine höchst bemerkenswerthe und auch von den Eltern anerkannte. Mitte December 1894 hat sich der Gang noch weiter gebessert. Die Beweglichkeit im Sinne der Beugung überschreitet aus voller Streeklage 45°. Doch besteht minimale Adduction, gegen welche Kretschgymnastik fortgesetzt wird.

10. Hanausek Luise, 8 Jahre, Wien; Lux. cox. cong. sinistra. Das gesunde und kräftige Kind ist mir seit Februar 1891 bekannt. Damals liess sich der Kopf in weiten Excursionen auf dem Darmbeine hin- und herschieben, die 2 Cm. betragende Verkürzung war durch Zug vollständig ausgleichbar. Im Februar 1893 war die Verkürzung auf 4 Cm. gestiegen und die Sohle des linken Fusses stand in der Höhe des inneren Knöchels des gesunden Fusses. Die Verschiebbarkeit des Kopfes war dieselbe geblieben und die Verkürzung liess sich durch kräftigen Zug an dem Beine scheinbar völlig zum Ausgleiche bringen, so dass man aus diesem Umstand auf eine leichte Reduction hätte schliessen dürfen. Linkseonvexe Lumbodorsalskoliose mit merklicher Niveauelevation. Das Kind hinkte bei Spitzfussstellung der linken Extremität in einer höchst auffallenden, direct krüppelhaften Weise. Die Eltern stimmten meinem Vorschlage

der operativen Einrenkung ohneweiters zu. Dieselbe wurde am 27. Februar 1893 ausgeführt. Erwähnenswerth sind die auffallenden Schwierigkeiten der Reduction, welche man bei dem vorhandenen, beträchtlichen Glissement des Kopfes gar nicht hätte vermuthen sollen. Ich hatte anfänglich gedacht, die subcutanen Durchschneidungen durch die kräftige manuelle Extension, welche von Herrn Dr. *Möller* aus Kopenhagen, einem Recken von hünenhafter Gestalt, mittelst Schafwollquelen ausgeübt wurde, vollständig umgehen zu können. Nach dem Kapselschnitte gelang die Reduction des Kopfes durch Zug allerdings theilweise, aber es bedurfte der nachträglichen Tenotomie sowohl der Adductoren als auch der Tubermuskeln und einer ausgiebigen Spaltung der Fascia lata von der Wunde aus, um die Herabholung des Kopfes zu vollenden. Bemerkenswerth ist fernerhin in diesem Falle die geradezu enorme Verdickung der Kapsel, welche auf dem Durchschnitt fast 1 Cm. stark war. Ihre aus dem Kreuzschnitte hervorgehenden Zipfel waren so mächtig, dass sie den Einblick störten und zum Theile exstirpirt werden mussten. Auffallend war die gute Erhaltung der ungewöhnlich grossen Pfanne. Der hintere Rand derselben stellte einen Wall von ziemlicher Höhe dar, welcher die nach vorne gewendete, flache Pfannengrube gegen die äussere Fläche des Darmbeines gut abgrenzt. Die Pfannengrube ist überall von opalweissem Knorpel bedeckt. Ein Limbus cartilagineus nicht nachweisbar, auch das Lgt. teres fehlt. Schon unter dem hinteren Firste der intacten Pfannengrube fand der probeweise reponirte Kopf ziemlich guten Halt. Die Ebene des Pfannengrundes liess sich zu einer sehr schönen, gleichmässig runden und tiefen Mulde aushöhlen. Der Schenkelkopf zeigte sich beträchtlich deformirt und durch Abplattung seiner unteren und inneren Rundung zu einem mit seiner Spitze nach oben gerichteten Rüssel umgestaltet. An den platten Kopfflächen war der Knorpelüberzug aufgefasert und an einzelnen Stellen defect. Wegen evidenter Incongruenz zwischen der Pfannenhöhle und dem Rüsselkopfe musste eine Formirung desselben durch Abtragung seiner nach oben gerichteten Spitze vorgenommen werden. Die Reposition fand nunmehr kein Hinderniss und der Kopf hatte bei indifferenter Streeklage des Beines in der Pfannentiefe sicheren Halt gefunden. Operationsdauer eine Stunde. Wundverlauf vollkommen normal. Am 8. Tage nach der Operation wurde das Kind aus der Anstalt entlassen und während der darauffolgenden 6 Wochen zweimal behufs Verbandwechsels zu mir gebracht. Die restirende Verkürzung beträgt in diesem Falle 1·5 Cm. Die Beweglichkeit des Gelenkes ist in Zunahme begriffen, wird jedoch nur im Sinne leichter Beugung und Streckung geübt. Es besteht Neigung zur Adduction, welcher durch fleissige Kretschübungen des operirten Beines entgegen-

gearbeitet wird. Am 1. September 1894 wird erhoben, dass der Gang zwar sehr ausdauernd, aber noch immer hinkend ist. Die Ursache liegt in einer ganz leichten Beugeadductionslage des operirten Gelenkes, deren Beseitigung gar keiner Schwierigkeit unterlegen hätte. Das unerzogene Kind war im Gegensatze zu den meisten Leidensgefährtinnen von einer derartigen Wehleidigkeit und Unbotmässigkeit, die Eltern hinwieder von einer so masslosen Affenliebe beherrscht, dass ich meine Aufgabe leider nicht zu Ende führen konnte und für meine uneigennützigen Bemühungen schliesslich nur Undank und üble Nachrede erntete. Die restirende Verkürzung beträgt 2 Cm.; active Streck- und Beugefähigkeit ohne irgendwelches Hinzuthun etwa 30 Grad.

11. Brammer Martha, $3^1/_2$ Jahre, Göding, Mähren; Lux. cox. cong. sin. Das gesunde pausbackige Mädchen ist mir seit 25. September 1891 bekannt; es zählte damals 2 Jahre und hatte erst seit 3 Monaten das Gehen und Stehen aufgenommen. Schon bei den ersten Schritten, welche das Kind machte, wurde das Hinken bemerkt. So oft die Kleine auf den linken Fuss auftrat, machte sie den Eindruck einer Fallenden, und thatsächlich stürzte sie ausserordentlich häufig zu Boden. Nach drei Monaten mühsamer Gehversuche kamen Masern, nach deren Ablauf die Kleine überhaupt nicht mehr gehen wollte. Ich diagnosticirte die typische Luxation und constatirte eine Verkürzung von 1 Cm. Meine Diagnose wurde indess von anderer Seite nicht bestätigt; thatsächlich konnten die geringgradigen Symptome einen Zweifel an dem Vorhandensein der Luxation immerhin rechtfertigen. Angesichts dieses Zwiespaltes der Meinungen war an eine Therapie vorläufig nicht zu denken. Am 10. Februar 1893 sah ich das Kind abermals. Nun konnte die Luxation nicht mehr strittig sein, denn der Schenkelkopf war bei Adduction des Femur unter der Glutaealmusculatur nicht nur zu fühlen, sondern sogar mit dem Gesichtssinne als umschriebene Protuberanz wahrzunehmen. Die seinerzeit constatirbaren Symptome hatten eine gleichmässige Steigerung ihrer Prägnanz erfahren. Die Verkürzung betrug bei gewöhnlicher Rückenlage und gleichem Hochstand der beiden Beckenhälften 3 Cm. Die Sohle des linken Fusses konnte bei Fixirung des Beckens soweit emporgeschoben werden, dass sie oberhalb des rechten inneren Knöchels stand. Durch Extension des Beines bei fixirtem Becken liess sich die Verkürzung fast vollkommen ausgleichen. Es war also eine beträchtliche Verschiebbarkeit des Kopfes nach auf- und abwärts vorhanden. Die linke Gesässhälfte und die ganze Musculatur des linken Beines evident abgemagert. Der Kopf schien klein, aber frontal gerichtet. Der Hals nicht deutlich differenzirbar. Typische Operation am 1. März 1893. Dieselbe verlief vollkommen glatt. Nach breiter Freilegung und Spaltung der beträchtlich ver-

dickten vorderen Kapselwand stellte sich sofort das Ligamentum teres ein. Dasselbe tauchte als langer, dünner Strang aus der Pfannengegend empor und erreichte, wie eine Saite auf dem Steg des hinteren Pfannenrandes reitend, den oberen Pol des Schenkelkopfes. Dieser war zwar klein, aber gleichmässig rund und nur an seinem medialen Pole kaum merklich abgeplattet. Der im Uebrigen normale Knorpelüberzug ist an Stelle der Abplattung etwas rauh und aufgefasert. Der Hals nur als eine steile Schnürfurche zwischen Kapselinsertion und Kopfrundung angedeutet. Die Pfanne präsentirte sich als ein kleiner, flacher weisser Napf mit wallartig gewulstetem, flachem hinteren Rande. Nach Exstirpation des Ligamentum teres wurde dieselbe vertieft, wobei mit einem sehr grossem Löffel der ganze Pfannenboden als ein Ganzes in Gestalt einer mächtigen, fast aus reinem Knorpel bestehenden Scholle ausgehoben wurde. In weiterer Folge wurden noch mehrere Knorpelhohlschalen, welche mit spärlichem Spongiosagewebe umrandet waren, aus der Tiefe der Pfanne herausbefördert. Die Reposition gelang mit Leichtigkeit, ohne dass Tenotomien nothwendig gewesen wären. Operationsdauer 20 Minuten. Verlauf ohne jede Störung. Nach fünf Wochen Beginn der passiven und aetiven Gelenksgymnastik im Sinne der Beugung und Streckung. Ende Juni ist der Gang soweit gebessert, dass das Kind ohne die Spur von Hinken marschirt, wenn man es leicht an der rechten Hand führt. Geht das Kind ohne jede Unterstützung, so besteht noch leichtes Hinken, welches indess von dem früheren Luxationshinken wesentlich verschieden ist. Mitte September 1894 ist der Gang des Kindes ein absolut normaler und keine Spur des ehemaligen Hinkens vorhanden. Die active Beugung aus voller Streeklage erreicht den rechten Winkel. Ab- und Adduction genügend frei; 1 Cm. restirende Verkürzung. (Vorgestellt in der k. k. Ges. d. Aerzte zu Wien 23. Juni 1893 und in der chirurg. Sect. d. 66. Vers. deutscher Naturf. u. Aerzte zu Wien 26. September 1894.)

12. Wasserthal Slata, 7 Jahre, Agram; Lux. cox. cong. sin. In den letzten Jahren hat das wiegende Einsinken des Körpers beim Auftreten auf den linken Fuss in bedeutender Weise zugenommen, und es wurden vergeblich durch lange Zeit hindurch Hülsenapparate zum Zwecke der Entlastung und Extension getragen. Anfangs März 1893 wurde mir Patientin vorgestellt. Das Hinken war höchst auffallend und das Kind schob sich förmlich in seiner Länge zusammen, wenn es auf den linken Fuss auftrat. Der Schenkelkopf konnte in weitem Umfange an der äusseren Fläche des Darmbeines in allen Richtungen hin- und hergeschoben werden. Derselbe war anscheinend gut gerundet, wie gewöhnlich klein, aber frontal gestellt und mit leichter Halseinschnürung versehen. Durch Extension bei fixirtem Becken liess sich der innere linke Knöchel

fast unter das Niveau des inneren Knöchels des gesunden Fusses herabziehen; durch Hinaufstossen des linken Beines bei fixirtem Becken konnte die Sohle des linken Fusses bis oberhalb des rechten, inneren Knöchels hinaufgeschoben werden. Diese anscheinend grosse Beweglichkeit des Kopfes liess eine leichte Reduction desselben erwarten. Im Uebrigen war das ganze linke Bein inclusive der linken Gesässhälfte atrophisch und vom Trochanter zum äusseren Fussrande gemessen um etwa $^1/_2$ Cm. verkürzt. Bei 3 Cm. hoher Sohlenprothese konnte das Kind am besten gehen. Sowohl die Adduction als die Auswärtsrollung des Beines waren beträchtlich vermehrt. Der Vorschlag der operativen Einrenkung wurde ohneweiters angenommen und dieselbe am 3. März 1893 ausgeführt. Die Operation bot im Uebrigen nichts Bemerkenswerthes, überraschte aber durch die Schwierigkeit der Reduction des Kopfes. Als die vordere Kapselwand blossgelegt war und die Lage des Kopfes durch Auswärtsrollung des Beines eruirt wurde, liess sich derselbe auch bei beträchtlichem Zug und Gegenzug nicht in die Mitte des Wundgrundes einstellen. Dies gelang erst nach vorgenommener subcutaner Tenotomie der Adductoren. Der Schenkelkopf war überall mit Knorpel bezogen und durch eine leichte Abplattung seines medialen Poles nur wenig deformirt. Vom Ligamentum teres keine Spur vorhanden. Der Schenkelhals ist auf eine rinnenförmige Einschnürung zwischen Kopf und Trochanter reducirt. Die Pfanne bot den gewöhnlichen Befund einer flachen Grube mit hinterem, wulstigem, wallartigen Rande. Die vordere, innere Rundung des Pfannengrübchens zeigte einen scharfen, vorspringenden Saum, der als Limbus cartilagineus gedeutet werden musste; nach hinten oben zu verschwand derselbe, um in den flachen hinteren Begrenzungswulst überzugehen. Die Oberfläche dieses flachen Grübchens war mit milchfarbigem Knorpel überzogen. Dieser selbst zeigte sich mit dem feinen Flor einer dünnen Bindegewebslage bedeckt. Mit einem scharfen Löffel grossen Calibers liessen sich wie gewöhnlich mächtige Lagen von Knochenknorpelgewebe entfernen, wodurch die Pfanne zur Aufnahme des Kopfes genügend vertieft werden konnte. Die Repositionsversuche misslangen zuerst wegen der noch unvollständigen Reduction des Kopfes. Selbst bei starker Extension blieb derselbe immer noch schätzungsweise $^1/_2$ Cm. oberhalb des hinteren oberen Pfannenrandes stehen, und es bedurfte langer und angestrengter Extensionsarbeit, um dieses Stückchen Weges schliesslich doch noch ohne Zuhilfenahme der Ablösung der Tubermuskeln zu überwinden. Hierauf konnte der Kopf ohne weiteren Anstand reponirt werden. Derselbe fand selbst bei Adduction guten Halt in der künstlichen Pfanne. Von den auf fast $^1/_2$ Cm. verdickten Kapselzipfeln wurden Theile excidirt. Fixation des Beines in ganz leichter Abduction.

Verlauf vollkommen ohne Störung. Schon nach wenigen Tagen wird das Kind aus dem Bette genommen und verbringt den Tag zum Theil auf einem bequemen Stuhle. Am 8. Tage erfolgten die ersten Gehversuche in der Weise, dass der gesunde Fuss durch eine Sohlenprothese erhöht war, während das operirte Gelenk durch einen an den Verband angewickelten Trittbügel entlastet wurde. Auf diese Weise konnte das eigentliche Krankenlager auf wenige Tage abgekürzt werden. In der 5. Woche wurde der Trittbügel entfernt. Das Kind ging schon ziemlich gut mit einem das Becken und den Oberschenkel bis zu den Condylen umfassenden Fixationsverbande. Die Kleine wurde in der Sitzung der k. k. Gesellschaft der Aerzte vom 23. Juni 1893 vorgestellt. Das operirte Bein ist gegenüber dem gesunden um 1·5 Cm. verkürzt. Der Kopf sitzt solide in der Pfanne, der Oberschenkel hat eine noch geringe, aber für den Gebrauch vollkommen ausreichende Beweglichkeit im Sinne der Beugung und Streckung. Das operirte Bein hat die Neigung, in leichter Adduction sich einzustellen. Kräftige passive und active Abductionsbewegungen des Oberschenkels, häufig wiederholte Kretschübungen und nächtliche Extension begegnen dieser Neigung mit Erfolg. Ende Juli wurde das Kind nach Hause entlassen. Die Kleine kann weite Strecken ohne Ermüdung zurücklegen. Das charakteristische Luxationshinken ist vollständig verschwunden, doch kürzt das Kind die Belastungsdauer des operirten Beines noch immer etwas ab und deshalb ist der Gang vorderhand noch nicht völlig gleichmässig, im Vergleiche mit früher aber auffallend gebessert. Am 10. November 1893 wurde eine leichte Zunahme der Beugung und Adduction constatirt. Correctur durch einen redressirenden Verband, in welchem das Kind möglichst viel Bewegung macht. Nach Abnahme desselben werden fleissige Abductionsstreckübungen vorgenommen, welche den Erfolg haben, dass die Adduction vollständig und dauernd beseitigt wird, während eine ganz leichte Beugung hartnäckig bestehen bleibt. Mitt September 1894 kann der Oberschenkel kräftig abducirt werden, so dass die Sohle des operirten Fusses 1·5 Cm. tiefer gestellt werden kann als die andere. 0·5 Cm. reelle Verkürzung. Der Gang des Mädchens ist ein geradezu vorzüglicher und nur ein ad hoc geübtes Auge erkennt noch eine kleine Unregelmässigkeit in der Belastungsdauer der Beine (vorgestellt in der chir. Section der 66. Versamml. deutscher Naturforscher und Aerzte Wien, 26. September 1894).

13. Hartmann Helene, 7½ Jahre, Wien; Lux. cox. cong. sin. Das anscheinend vollkommen normale Kind fing erst am Ende seines zweiten Lebensjahres zu gehen an. Das Hinken wurde sofort bemerkt, hat sich im Laufe der Jahre immer mehr gesteigert und ist in letzter Zeit ausserordentlich auffallend geworden. Zeitweise entstehen bei grösseren Anstrengungen des linken Beines heftige

Schmerzen im Gelenk. Bemerkenswerth ist, dass die Mutter eine deutlich vorhandene Verkürzung des linken Beines schon wahrgenommen hat, als das Kind 12 Monate alt war. Seit dem Beginn des Gehens hat die Verkürzung langsam, aber stetig zugenommen. Die Patientin wurde mir am 27. März 1893 zuerst vorgestellt. Die Sohlenfläche des linken Fusses stand bei Horizontallage des Kindes und gleich hohem Stande der Beckenhälften 1 Centimeter oberhalb der Höhe des rechten Knöchels. Die Distanz der Sohlenfläche der Füsse betrug reichlich 5 Centimeter. Das ganze linke Bein deutlich atrophisch, doch ist die Distanz von der Trochanterspitze zur Fusssohle beiderseits nur wenige Millimeter zu Ungunsten des linken Beines verschieden. Die Spitze des Trochanter steht links in der nächsten Nähe des Darmbeinkammes; mit grosser Kraft angestellte Versuche, denselben von seinem Platze nach abwärts zu bewegen, haben nicht den geringsten Erfolg. Es macht den Eindruck, als ob der Schenkelkopf unverrückbar an seine Stelle gebunden sei. Beim Versuche, denselben durch Umgreifen mit den Fingerspitzen von vorne und rückwärts abzutasten, gewinnt man den Eindruck, als sei er an der medialen Seite stark abgeflacht. Bei starker Adduction wälzt man den Kopf leicht vor und kann denselben von dem normal gerichteten Halse deutlich differenziren. Beim Stehen setzt das Kind den linken Fuss in fast maximaler Spitzfuss-Stellung auf den Boden. Wird das luxirte linke Bein als Standbein benützt, so beugt die Kleine das rechte Kniegelenk, um die Längendifferenz der Beine auszugleichen. Die beliebte Einstellung des gesunden Beines mit Ueberstreckung des Kniegelenkes (Genu recurvatum) genügt der Patientin also nicht mehr zum Längenausgleich der Beine. Angesichts der grossen Verkürzung der Extremität und der geringen Verschieblichkeit des Kopfes musste man auf eine schwierige Reduction gefasst sein. Der operative Eingriff wurde am 10. April 1893 ausgeführt. Vorgängige subcutane Tenotomie des Biceps, Semimembranosus, Semitendinosus in der Kniekehle bei maximal gebeugtem Hüft- und nach Möglichkeit gestrecktem Kniegelenke; subcutane Tenotomie der Adductoren von oben her. Nunmehr Blosslegung der Vorderkapsel. Durch starke Extension konnte der Kopf in die Mitte des Wundgrundes gebracht werden. Hierauf Eröffnung der nur wenig verdickten Kapsel mittelst ausgiebigen Kreuzschnittes. Der Kopf ist gut gerundet, nur mässig abgeplattet, von intactem Knorpel überzogen, der Hals, wenn auch verkürzt, doch gut markirt und normal gerichtet. Der Kopfbefund war demnach ein ziemlich günstiger. Der im Kapselschlauch nach vorne unten innen gegen die Spina ant. inferior tastende Finger findet keinen Pfannenort, kann überhaupt in dieser Richtung gar nicht vordringen, da der Kapselsack über der Pfannengegend vollkommen obliterirt ist. Ein

dickes Lager verfilzten Bindegewebes wird unterhalb der Spina ant. inf. mit Messer und Scheere exstirpirt und mühsam vom Knochen abgelöst. Eine kreuzergrosse flache Stelle an der vorderen Beckenwand unterhalb der Spina ant. inf. ohne jede Differenzirung der Ränder kann als Pfannenort betrachtet werden. Ein relativ günstiger Kopfbefund war also in diesem Falle mit dem vollständigen Mangel selbst eines Pfannenrudimentes combinirt. Der Pfannenort wurde mit dem scharfen Löffel frei gekratzt und derselbe dann tiefer in das Knochengewebe eingesenkt. Die erste Löffelwendung fördert ein kleines Stückchen Knorpel zu Tage; die weitere Bohrung, welche sehr grosse Kraft erfordert, geschieht in der spongiösen Substanz der Beckenwand und hat eine sehr starke Blutung zur Folge. Es gelingt nach und nach, eine dem Kopfe adäquat tiefe Grube auszuhöhlen, deren hinterer oberer Rand gut ausgebildet ist. An einer linsengrossen Stelle innerhalb dieses Randes ist der Pfannenboden von elastischer Nachgiebigkeit und die Beckenwand an dieser Stelle perforirt. Im übrigen Umfange ist der Pfannenboden fest und knöchern geblieben. Vom Ligamentum teres fehlte jede Spur. Die Einrenkung des Kopfes in die Pfanne gelang ohne jede Schwierigkeit. In diesem Falle glaubte ich irrthümlich, eine möglichst feste Verbindung zwischen Kopf und Pfanne in Aussicht nehmen zu sollen. Der schon reponirte Kopf wurde deshalb neuerdings herausgewälzt und seines Knorpelüberzuges mit dem scharfen Löffel fast vollkommen beraubt. Hierauf neuerliche Reposition und Fixirung des Beines in leichter Abduction. Das Kind war in Folge des Blutverlustes am nächsten Tage etwas matt, im Uebrigen vollkommen wohl. Der Wundverlauf wurde durch kein irgendwie erwähnenswerthes Vorkommniss gestört. Das furchtsame Kind war in der 4. Woche nach der Operation nur schwer dazu zu bewegen, das im Verbande fixirte Bein zu gebrauchen. In der 6. Woche war die Heilung vollendet und begann die gymnastische Behandlung, welche sich zunächst auf Massage und Beseitigung der unverhältnissmässig starren Kniegelenks-Rigidität beschränkte. Die restirende Verkürzung beträgt 2 Centimeter. Im Laufe des nächsten Halbjahres stellte sich eine leichte Beuge-Adductionscontractur des operirten Gelenkes ein, welche in Narcose corrigirt wurde. Dabei zeigte das Hüftgelenk zu meiner Ueberraschung fast freie passive Beweglichkeit. Der angelegte, bis zu den Condylen des Femur reichende Correctionsverband wurde durch mehrere Monate getragen. Alle auf Erzielung einer activen Beweglichkeit gerichteten Bestrebungen schlugen fehl, und man muss sich darauf beschränken, durch nächtliche Extension und Kretschübungen eine indifferente Strecklage des Hüftgelenkes zu erhalten. Jänner 1895 tritt das Kind mit voller Sohle auf, geht ausdauernd unter ganz leichtem Hinken. In Anbetracht

des ehemaligen Zustandes muss das erreichte Resultat als ein sehr relativ gutes bezeichnet werden.

14. Obermeyer Amalie, 5 Jahre, Wien; Lux. cox. cong. sin. Das gesunde und kräftige Mädchen wurde mir am 10. April 1891 zum erstenmale vorgestellt. Das Hinken war schon damals sehr auffallend, obschon das Kind kaum etwas länger als ein Jahr auf den Beinen war. Am 3. Mai 1892 sah ich die Patientin zum zweitenmale. Die seinerzeit ganz geringe Verkürzung war mittlerweile auf 2 Centimeter gestiegen und das Hinken hatte auffallend zugenommen. Der Kopf anscheinend gut ausgebildet, normal gerichtet, der Hals gut differenzirbar. Die Verkürzung lässt sich durch Zug vermindern, aber nicht völlig ausgleichen. Dabei starke Anspannung der Tubermuskeln. Im Liegen betrug die Verkürzung etwas über 2 Centimeter, bei der Belastung des Beines während des Stehens und Gehens offenbar mehr, da das Kind den linken Fuss stets in beträchtlicher Equinusstellung benutzte. Reposition 11. April 1893. Subcutane Tenotomie des Biceps, Semimembr., Semitend. in der Kniekehle bei maximaler Beugung des Hüftgelenkes und möglichster Streckung des Kniegelenkes; subcutane Myotomie der Adductoren. Dann Blosslegung der vorderen Kapselwand und starke Extension des Beines, bis der Trochanter deutlich unterhalb der Linie stand. Hierauf wird die stark verdickte und unter dem Messer kreischende Kapsel mittelst Kreuzschnittes eröffnet. Der Kopf ist gut beknorpelt und durch deutliche Abplattung seines medialen Poles von aussen unten nach oben innen zu einem angehenden Rüsselkopfe gestempelt. Das Ligamentum teres verschwunden. Hals ziemlich gut ausgebildet. Die Pfanne stellt ein deutliches Grübchen mit markant ausgebildetem, wallartig erhabenem hinteren oberen Rande vor. Die Knorpeloberfläche desselben ist mit traubigen Fettklümpchen bedeckt. Die Vertiefung des Pfannengrübchens zu einem gleichmässig runden, glatten, ziemlich tiefen Napfe gelingt ohne Schwierigkeit und ohne wesentliche Blutung. Die Reposition des der künstlichen Pfanne gegenüber gestellten Kopfes erfolgt ausserordentlich leicht unter schnappendem Geräusch. Erwähnenswerth ist der Umstand, dass nach der Reposition des Kopfes der Versuch vollkommen misslang, denselben durch Adduction, Einwärtsrollung und Hinaufstossen des Schenkels aus der künstlichen Pfanne wieder herauszutreiben. Offenbar konnte der in die Tiefe der Pfannennische eingelassene Kopf mit seiner oberen Spitze die hohe Barrière des hinteren Pfannenrandes nicht überspringen. Dauer der Operation 40 Minuten. Der überaus glatte, durch kein unvorhergesehenes Hinderniss verzögerte Verlauf der Operation und die solide Einrenkung des Kopfes hatte bei allen Anwesenden den besten Eindruck gemacht. In diesem einzigen Falle war der Wundverlauf leider ein schwerer. Am 3. Tage stieg

die Temperatur auf 40°, am 6. Tage entleerte sich ein Strom dicken Eiters aus der Wunde. Um eine Reluxation des Kopfes zu verhüten, lagerte ich das Kind sofort in ein Modell-Gypsbett und unterwarf das operirte Bein einer continuirlichen und ziemlich kräftigen Extension. Das Fieber liess nach und der Eiter entleerte sich unter täglichem Verbandwechsel in mässiger Menge aus dem in die Wunde eingeführten Drain. Am 19. Tage nach der Operation, als die Sache wieder ganz im richtigen Geleise zu sein schien, schnellte die Temperatur plötzlich neuerdings in die Höhe. Ich dachte an Eiterverhaltung, konnte dieselbe jedoch nicht nachweisen. Tags darauf zeigten sich die Wundränder geröthet und es flammte, von der Operationswunde ausgehend, ein heftiges Erysipel auf, welches unter hohem Fieber, aber ohne wesentliche Störung des Allgemeinbefindens zu veranlassen, sich im Verlaufe von 10 Tagen nach abwärts bis zum Unterschenkel verbreitete und dann allmälig wieder abblasste. Das Kind war in Folge des anhaltenden Fiebers ziemlich herabgekommen, erholte sich jedoch bald wieder und konnte 8 Wochen nach der Operation mittelst einer das Hüftgelenk entlastenden und gleichzeitig fixirenden Modellhülse die ersten Steh- und Gehversuche machen. Ende Juni ist die Eiterung fast vollständig versiegt und der Verband wird nur einmal wöchentlich gewechselt. Es besteht eine Haarfistel, welche gegen das Gelenk führt und einige Tropfen dünnen Secretes entleert. Der Kopf hat seinen Platz in der künstlichen Pfanne nicht verlassen und ist vor der Hand in derselben noch beweglich. Das operirte Bein ist entsprechend der leichten Abduction gegenüber dem gesunden um 1 Centimeter verlängert. Anfangs Juli wurde die Entlastung des Gelenkes weggelassen und nur mehr die Fixirung desselben mittelst Modellhülse beibehalten. Das Kind geht mit fixirtem Gelenke recht gut herum. Ende Juli 1893 schloss sich die Fistel definitiv. Die passiven Bewegungen des Gelenkes sind zähe und verursachen Schmerz. Es wird deshalb vorläufig von jeder weiteren Nachbehandlung abgesehen. Im Herbst 1893 ist das Gelenk in indifferenter Streeklage anscheinend vollkommen ankylotisch. Mobilisirungsversuche werden unterlassen. Beide Beine sind gleich lang. Der Gang des Kindes ist ein vollkommen normaler geworden. Die Patientin ist so bewegungsfroh wie irgend ein gesundes Kind. September 1894 ist eine ganz leichte active Beweglichkeit des operirten Hüftgelenkes zu constatiren, so dass zu hoffen steht, die offenbar fibröse Ankylose werde sich noch lösen. An dem Gange der Kleinen ist keine Unregelmässigkeit zu bemerken, dieselbe geht im Gegentheile viel besser als manche andere Patientin mit gut beweglichem Gelenke (vorgestellt in der chir. Section der 66. Versamml. deutscher Naturforscher und Aerzte, Wien, September 1894).

15. Felsenhain Paula, 3 Jahre, Wien; Lux. cox. cong. sin. Das kräftige und gesunde Kind wurde, da es nicht zu gehen anfangen wollte, ein Jahr hindurch wegen angeblicher Rhachitis behandelt. Herr Docent Dr. *Frühwald* constatirte die Luxation und überwies das Kind in meine Behandlung. Auffallend war die starke Atrophie der gesammten Musculatur des linken Beines und die ganz bedeutende Functionsstörung. Die Verkürzung betrug zwischen 2 und 3 Cm. Der Schenkelkopf schien stark nach vorne gewendet, der Hals als Furche zu palpiren. Die Verschiebbarkeit des Kopfes war so gross, dass die Längendifferenz der Beine durch leichten Zug am Unterschenkel vollständig ausgeglichen werden konnte. Reposition 14. April 1893. Nach subcutaner Tenotomie der am meisten vorspringenden Adductorenbündel wurde sofort die vordere Kapsel blossgelegt. Der Kopf stand bei leichter Extension des Beines im Fundus der Operationswunde. Ein ausgiebiger Kreuzschnitt durch die sehr verdickte Kapsel entbindet einen sehr missstalteten Kopf, an welchem spärliche Reste des Ligamentum teres flottiren. Durch beträchtliche medioposteriore Abplattung hat derselbe nicht nur eine obere Spitze erhalten, sondern scheint auch direct nach vorne gewendet zu sein. Der Hals ist auf eine steile Furche zwischen Kopf und Trochanter reducirt. Die Pfanne bietet den gewöhnlichen Befund; ihr hinterer oberer Rand ist recht gut ausgebildet, am vorderen inneren Rande ist eine limbusartige Leiste zu fühlen. Das kleine flache Grübchen fasst die Fingerbeere und ist mit traubigem Fettgewebe erfüllt. Die Aushöhlung desselben zu ganz beträchtlicher Tiefe gelingt ohne Anstand, die Einpassung des Kopfes in die Pfanne stösst jedoch auf grosse Hindernisse. Zunächst war der Eingang zur Pfanne zu klein und musste durch Abtragung, namentlich des inneren vorderen Randes erweitert werden; hierauf zeigte sich bei erneuerter Reposition, dass der Kopf wegen seiner oberen, der Halsbasis unmittelbar benachbarten Spitze in die Pfannenhöhlung nicht hineinpasste. Es war daher vorerst eine Formirung desselben nothwendig, welche darin bestand, dass die obere Spitze in Gestalt eines Kugelabschnittes und mehrerer Scheiben mit dem Knopfmesser abgetragen und die Kanten geglättet wurden. Nun war zwar eine bessere Congruenz zwischen Pfannengrube und Kopf erzielt, allein dieselbe bestand nur bei ziemlich starker Innenrollung des Beines. Es musste daher die Pfanne in ihrem vorderen inneren Abschnitte vertieft und in der Richtung nach vorne innen auch erweitert werden. Durch diese Massregeln schien eine solide Reposition wenigstens bei indifferenter Strecklage des Beines erreicht zu sein. Der Versuch der geringsten Adduction bewirkte jedoch sofort die Reluxation des Kopfes unter schnalzendem Geräusche. Am sichersten fasste die Pfanne den Kopf bei Abduction und leichter Einwärtsrollung

des Beines. In dieser Haltung wird das letztere fixirt. Dauer der Reposition 35 Minuten. Der Verlauf bot nichts Bemerkenswerthes. Als ich in der fünften Woche nach der Operation gelegentlich des zweiten Verbandwechsels die Solidität der Einrenkung prüfen wollte, schnellte der Kopf aus der Pfanne heraus, fast noch ehe die indifferente Strecklage erreicht war. Durch Abduction des Schenkels und Druck auf den Kopf von oben her liess sich die Reposition desselben unter deutlich vernehmbarem Geräusche wieder herbeiführen. Das Manöver wurde mehrmals hintereinander demonstrirt. Es hatte also vorläufig anscheinend gar keine Verbindung zwischen dem theilweise aufgefrischten Kopf und der Pfannenspongiosa stattgefunden. Es blieb nichts übrig, als nach abermaliger Reposition das operirte Bein bis auf Weiteres in ziemlich starker Abductionsstellung zu fixiren und den anderen Fuss durch eine Sohlenprothese von $1^1/_2$ Centimeter entsprechend zu erhöhen. Diese Behandlung wurde durch mehrere Monate fortgesetzt und der Fixationsverband durch eine abnehmbare Abductionshülse ersetzt. Trotz aller dieser Vorsichtsmassregeln geschah endlich, was unter den obwaltenden Verhältnissen nicht zu vermeiden war. Die Einwärtsrollung des Beines liess sich nicht erhalten und der Schenkelkopf schlüpfte nach vorne aus der künstlichen Pfanne heraus. Beim Gehen zeigt die Fussspitze eine leichte Auswärtskehrung, bei eingenommener Rückenlage hingegen rollt das Bein soweit nach aussen, dass der äussere Fusssohlenrand der Unterlage aufruht. Der Kopfpol sieht direct nach vorne und stülpt die Narbe etwas vor. Es besteht 1 Centimeter Verkürzung. Trotz dieser zweifellosen Reluxation nach vorne ist das Hinken in Folge der besseren Fixirung des Schenkelkopfes geringer geworden, so dass trotz des anatomischen Misserfolges der Operation doch ein wenn auch bescheidenes Resultat erzielt wurde. Jänner 1895 hat sich der geschilderte Zustand nicht verändert.

16. Dorn Frieda, 3 Jahre, Klagenfurt; Lux. cox. cong. dextra. Erste Vorstellung der kleinen Patientin am 27. October 1892, als sie 2 Jahre zählte und 6 Monate vorher zu gehen begonnen hatte. Das Hinken, respective Auffallen auf den rechten Fuss war sofort bemerkt worden. Der Schenkelkopf liess sich bei Adduction nicht deutlich abtasten, und man hatte den Eindruck, als stehe derselbe bei Abduction des Beines in der Pfanne, doch zeigte sich das letztere in jeder Stellung um 1 Cm. verkürzt und beträchtlich abgemagert. Ich verordnete damals Extension bei Nacht und Corset mit Trochanterenstütze. Am 13. April 1893 sah ich das Kind abermals. Die Verkürzung hatte, sowie das Hinken etwas zugenommen. der Kopf war nunmehr deutlich palpabel und von anscheinend ziemlich normalen Verhältnissen. Operative Einrenkung 19. April 1893. Als präliminare Muskeldurchschneidung wurde nur die subcutane

Tenotomie der innersten Adductorenstränge vorgenommen. Das Ligamentum teres war vorhanden und in allen Dimensionen hypertrophirt. Jeder Versuch, den Kopf in die Nähe des Pfannengrübchens zu führen, scheiterte an der Interposition der wie fleischig aussehenden Windungen des runden Bandes. Dasselbe wurde mit Pincette und Hohlscheere von seinen Insertionen abgelöst. Der Kopf zeigte eine starke Abplattung seines medialen Poles. Der Hals war durch eine enge Schnürfurche repräsentirt. Die Pfanne bot den gewöhnlichen Befund des flachen Grübchens mit abgerundetem hinteren Rande. Die auf eine entsprechende Tiefe gebrachte Pfanne gab dem Kopfe nur bei indifferenter Streeklage des Beines einigermassen verlässlichen Halt. Versuche der Adduction bewirkten sofortige Reluxation. Das Bein wurde in geringer Abductionsstellung fixirt. Verlauf vollkommen reactionslos, Heilung der Wunde unter zwei Verbänden innerhalb vier Wochen vollendet. Leider wurde die Fixation des Gelenkes vorzeitig unterbrochen und das Kind zu früh sich selbst überlassen. Das Hinken war indess wesentlich vermindert. Am 18. Juni 1894 constatirte ich einen ganz analogen Befund wie in dem vorhergehenden Falle. Der Kopf stand in unzweifelhafter Vornewendung, welche bei der seinerzeitigen klinischen Untersuchung unterschätzt worden war, unterhalb und etwas einwärts von der Spin. ant. sup., hatte also die künstliche Pfanne nach vorne verlassen. Die Verkürzung von 1 Cm. lässt sich durch Hinaufstossen des Beines nicht mehr so wie vor der Operation vergrössern, der Schenkelkopf ist in seiner antevertirten Stellung am Darmbein fixirt. Das anatomische Resultat ist an sich einem Misserfolge gleich zu setzen, aber das Kind geht ungleich besser als früher. Ende 1894 status idem. Der Gang hat sich noch weiter gebessert. Die Eltern sind über die Verminderung des Hinkens und die Ausdauer im Gehen sehr befriedigt.

17. Seitz Anna, 5 Jahre, Weitra, Nieder-Oesterreich; Lux. cox. cong. dextra. Das Kind hat leichte Rhachitis überstanden, sich nach Angabe der Mutter erst mit $2^1/_2$ Jahren zum ersten Male auf die Füsse gestellt und eigentlich niemals selbständig gehen gelernt. Bei der kleinsten Veranlassung fiel es zu Boden. Das rechte Bein stark abgemagert, bei Rückenlage des Kindes um 2 Cm. verkürzt. Durch Zug ist die Verkürzung fast vollständig ausgleichbar. Der Kopf ist sehr mobil, durch die atrophische Gesässmusculatur leicht tastbar, anscheinend gut gerundet, der Hals deutlich differenzirt und normal gerichtet. Im Stehen gleicht das Kind die Verkürzung bald durch Ueberstreckung, bald durch Beugung des linken Kniegelenkes aus. Operative Einrenkung am 25. April 1893 unter absoluter Muskelschonung. Die Kapsel war mächtig verdickt, der Kopf bis auf eine leichte, mediale Abplattung von fast normaler Gestalt, der Hals relativ gut ent-

wickelt. Das Ligamentum teres fehlte vollständig, die Pfanne bot den gewöhnlichen Befund des flachen Grübchens mit niedrigem, abgerundetem hinteren Rande. Die Vertiefung desselben zu einer walnussgrossen Grube geschah sozusagen ohne Blutung, da der scharfe Löffel fast ausschliesslich mächtige Knorpelhohlschalen aus der Beckenwand zu Tage förderte. Der Kopf schnappt beim ersten Versuche der Reposition mit lautem Klatschen in die Pfannengrube und konnte behufs Pfannentoilette nur mühsam aus derselben wieder hervorgewälzt werden. Dauer der Operation 32 Minuten. Heilung der Wunde ohne jeden Zwischenfall innerhalb 4 Wochen. Als ich in der 5. Woche mit der gymnastischen Nachbehandlung beginnen wollte, war das Gelenk so beweglich, dass ich mich vorsichtshalber veranlasst fühlte, bis auf Weiteres die Fixirung desselben in leichter Abductionslage beizubehalten. Nach vierwöchentlicher Fixationsdauer, während welcher Zeit der Patientin freieste Bewegung gestattet war, wurde mit Massage begonnen und zunächst nur ganz leichte passive Bewegung des Gelenkes ausgeführt. Dasselbe zeigt Neigung zur Adduction, welche durch einen neuerlichen Correctionsverband beseitigt wird. Schliesslich behält das operirte Hüftgelenk die indifferente Streckstellung bei, die active Beugefähigkeit erreicht den rechten Winkel. Der Gang bessert sich zusehends und Ende Juli 1894 ist nur mehr ein wenig bemerkliches Hinken vorhanden. Die Einrenkung ist eine vollkommen stabile, die restirende Verkürzung beträgt weniger als 1 Cm. Anfang September 1894 hat die Besserung noch weitere Fortschritte gemacht. Bei der zufälligen Palpation der Fossa iliaca dextra wird ein der Innenfläche des Darmbeines aufsitzender apfelgrosser Tumor entdeckt. Die Haut der rechten Unterbauchgegend zeigt erweiterte Venenstämmchen. Die Diagnose auf Sarcombildung ist eine naheliegende. Späteren Nachrichten zufolge hat Durchbruch neben der Kreuzdarmbeinfuge stattgefunden und das Kind hat zu gehen aufgehört. Es ist nicht anzunehmen, dass die Operation mit dem fast $1^1/_2$ Jahre später auftretenden Beckensarcom in ursächlicher Beziehung steht.

18. Hofmann Elsa, $9^1/_2$ Jahre, Asch, Böhmen; Lux. cox. cong. sin. Aufnahme des Gehens zu Beginn des zweiten Lebensjahres. Der Grund des sofort zu Tage tretenden Hinkens blieb unerkannt. Die bei geringster Anstrengung des Beines jedesmal auftretenden und längere Zeit anhaltenden Schmerzen führten zeitweise zur Diagnose Coxitis. Endlich wurde die Ursache der Beschwerden und der Grund des Hinkens richtig erkannt und das Kind durch Herrn Dr. *Lederer* an mich gewiesen. Ich hatte in Anbetracht des Alters des Kindes anfänglich nicht übel Lust, die operative Einrenkung abzulehnen. Indessen schien eine Reihe günstiger Momente zu einem Versuche aufzufordern. Die durch Spitzfussstellung von dem Kinde

ausgeglichene Verkürzung betrug 3 Cm. und konnte durch kräftigen Zug an dem Beine auf 1 Cm. reducirt werden. Das versprach eine unschwierige Reduction. Auffallend war das starke Vorspringen des grossen Trochanters. Hieraus konnte eine genügend starke mediale Ausladung des oberen Femurendes vermuthet werden. Thatsächlich war der gut palpirbare Kopf ziemlich gross, gut gerundet und sass auf einem normal gerichteten, relativ langen Halse. Die linke Gesässhälfte war sehr beträchtlich verflacht und die Musculatur des linken Beines merklich abgemagert (2 Cm. Umfangsdifferenz). Das Kind hinkte höchst auffallend und hässlich. Die am 26. April 1893 ausgeführte Reposition bot durchaus keine besonderen Schwierigkeiten. Vorgängige subcutane Tenotomie der Kniekehlensehnen und der innersten Adductorenstränge; Blosslegung der Vorderkapsel. Schon bei leichter Extension steht der Kopf im Pfannenniveau. Die Kapsel war mächtig verdickt, der Kopf relativ gross und nicht bedeutend deformirt; immerhin war die nach innen sehende Rundung desselben abgeflacht, die nach oben sehende Rundung jedoch verstärkt, so dass in der Ansicht von vorne der Kopf nach oben zu in eine abgerundete Spitze auszulaufen schien. Der Hals präsentirte sich als ziemlich flache, den Kopf vom Trochanter sondernde Furche, war also relativ gut ausgebildet und normal gerichtet. Das Ligamentum teres vollständig verschwunden. Der Pfannenbefund unterschied sich nicht wesentlich von jenem bei ganz jungen Kindern. Die Oberfläche des in seinen Rändern deutlich differenzirten Grübchens war mit weichem Bindegewebe ausgepolstert und von der frei darüber gespannten vorderen Kapselwand überdacht. Die Aushöhlung der Pfanne vollzog sich ohne jede Schwierigkeit; es wurden jedoch statt der gewöhnlichen Knorpelhohlschalen solche aus spongiöser Knochensubstanz mit dem Löffel ausgehoben. In einzelnen dieser Schalen war das Y des Fugenknorpels zu erkennen. Die Pfanne war noch nicht sonderlich tief, als der Löffel schon an der inneren Compacta des Pfannenantheiles der Beckenwand angelangt war. Der noch kurz vorher rauh anzufühlende Pfannenboden war mit einem Male glatt und so hart geworden, dass mit dem Löffel nichts mehr abgehoben werden konnte. Ich wollte indess, wenn irgend möglich, eine Perforation des Pfannenbodens umgehen und machte zunächst einen Repositionsversuch. Der Eingang zur Pfannenhöhle erwies sich als zu klein und musste erweitert werden. Dies geschah durch Einkerbung des den knöchernen hinteren Pfannenrand umsäumenden faserknorpeligen Gewebes, welches in die hintere Wand der Kapsel überging; dann wurde der vordere, innere Rand der Pfannengrube etwas weiter abgetragen. Nun konnte der Kopf zur Noth eintreten, passte aber nicht in die gleichmässig runde Pfannenhöhlung und musste formirt werden. Zu diesem Behufe wurde derselbe durch Ueberstreckung

des Schenkels aus der Wunde vorgewälzt, mit einem starken spitzen Haken noch weiter vorgezogen und mit Hilfe des Knopfmessers und des scharfen Löffels etwas ebenmässiger gestaltet. Die obere abgerundete Spitze wurde abgetragen, auch die nach vorne sehende Rundung abgeflacht. Dadurch wurde der Schenkelkopf runder, sowohl in seinem senkrechten als sagittalen Durchmesser etwas kürzer und im Ganzen kleiner. Nunmehr konnte derselbe den Pfanneneingang leicht passiren und den Pfannengrund erreichen. Bei geringer Abduction hielt die Pfanne den Kopf sicher umschlossen, und es schien mir überflüssig, den Pfannenboden zu perforiren. Operationsdauer 40 Minuten. Verlauf vollkommen fieberlos. Nach 5 Wochen ist die Wunde bis auf eine linsengrosse Granulationsstelle verheilt. Trotz der partiellen Auffrischung des Kopfes ist das Hüftgelenk im Sinne der Beugung beweglich. Im weiteren Verlaufe der gymnastischen Nachbehandlung wird die Excursionsfähigkeit des Gelenkes im Sinne der Beugung und Streckung rasch auf etwa 10—15° gebracht. Das Bein verbleibt in leichter Abduction und ist 1 Cm. länger als das gesunde. Im Laufe der nächsten Monate übergeht die Stellung des Beines allmälig in ganz geringe Beugung und Adduction. Letztere wird durch einen Verband mühelos corrigirt und später fleissige Kretschübungen unternommen. Dadurch gewinnt das Gelenk schliesslich freie Abduction, so dass die Sohle des operirten Fusses 1·5 Cm. unterhalb der Sohle des anderen Fusses eingestellt werden kann. Die Flexionshaltung stellte der Correctur grössere Schwierigkeiten in den Weg, und es gelang ihre Beseitigung nicht ganz vollständig. Die restirende Verkürzung beträgt 1·5 Cm.; die active Beugung erreicht im December 1893 circa 35°. Das Kind ist eine ausdauernde Fussgängerin, welche 3—4 Wegstunden ohne Mühe zurücklegt. Der Gang kann, von einer kleinen Verschiedenheit der Belastungsdauer der beiden Beine abgesehen, als normal gelten. Im Sommer 1894 hat die Patientin Bergtouren unternommen, während sie früher nicht zehn Minuten ohne Schmerz gehen konnte. Die Beugefähigkeit erreicht 45°. Die noch vorhandene minimale Beugestellung stört weder die Haltung, noch den Gang (vorgestellt in der chir. Section der 66. Versamml. deutscher Naturforscher und Aerzte, Wien, 26. September 1894).

19. Spitzer Ilona, 4 Jahre, Raab; Lux. cox. cong. sin. Die Patientin, ein frisches, gesundes Kind, steht seit zwei Jahren in meiner Beobachtung. Seit dieser Zeit hat sich die Verkürzung auf 2 Cm. gesteigert und ist der Gang wesentlich schlechter geworden. Kopf gut palpabel, anscheinend nicht deformirt, Hals ziemlich entwickelt und normal gerichtet. Verkürzung durch leichten Zug ausgleichbar. Operation am 3. Juni 1893. Von subcutanen Tenotomien wird vollständig abgesehen. Kapsel mässig verdickt, das Lgt. teres als mächtig in die Breite entwickeltes, verdicktes Gebilde

vorhanden. Nach Exstirpation desselben präsentirt sich ein bis auf mässige Abplattung seines medialen Poles ziemlich normal gestalteter Kopf auf gut entwickeltem, normal gerichtetem Halse. Das Pfannengrübchen wird unter Leitung des Auges ohne Schwierigkeit auf eine entsprechende Tiefe gebracht. Reposition gelingt beim ersten Versuche. Fixation in leichter Abductionslage. Reactionslose Heilung unter zwei Verbänden. Von der dritten Woche ab beginnt das Kind mit seinem Fixationsverbande zu gehen. Beginn der gymnastischen und Massagebehandlung am 10. Juli 1893. Leider konnte dieselbe nur kurze Zeit fortgesetzt werden, da das Kind bald nach Hause entlassen werden muss. Im März 1894 hatte ich Gelegenheit, die Patientin wieder zu untersuchen. Das Hinken war wesentlich vermindert, aber noch vorhanden. 2 Cm. Verkürzung. In Rückenlage des Kindes ist das Bein stark auswärts gerollt, so dass der äussere Fussrand der Unterlage aufruht. Dabei sieht der Kopfpol direct nach vorne und stülpt die schlappe und dehnsame Narbe sichtlich vor. Der Trochanter springt seitlich nicht vor. Adduction findet Widerstand. Der Schenkelkopf lässt sich in der Richtung von vorne nach rückwärts etwas hin- und herschieben, aber nicht nach oben stossen. Bei diesem letzteren Versuche empfindet man starren, knöchernen Widerstand. In aufrechter Haltung des Kindes fühlt man den Pol des Schenkelkopfes unterhalb und etwas nach einwärts von der Spina ant. sup. Die active Beugung überschreitet den rechten Winkel. Offenbar hat der Schenkelkopf die Pfanne in der Richtung nach vorne verlassen und stützt sich gegen die vordere Beckenkante. Die Stellungsabweichung des Kopfes war seinerzeit übersehen und die Reluxation durch die Trennung der Beugemuskeln, deren Stümpfe sich mit sehr lockerem Narbengewebe wieder vereinigten, begünstigt worden. Ende 1894 ist eine weitere Besserung zu verzeichnen und das restirende Hinken ein ganz unbedeutendes.

20. Illich Constantin, 5 Jahre, Galizien; Lux. cox. cong. sin. Am Ende seines ersten Lebensjahres hat der schwächliche und zarte Knabe hinkend zu gehen begonnen. Die Verkürzung des linken Beines war schon früher bemerkt worden. Als mir der Knabe vorgestellt wurde, betrug dieselbe etwas über 2 Cm. Das Bein war sehr auffällig abgemagert (25·5 Cm. Umfang des Oberschenkels gegen 29 Cm. der anderen Seite). Das linke Gesäss schien in Folge seiner beträchtlichen Verflachung concav zu sein. Der linke Trochanter war nicht auffällig prominent. Die Verkürzung durch leichten Zug scheinbar völlig ausgleichbar. Der Kopf liess sich trotz der schlaffen und dünnen Weichtheilsdecken nicht gut abtasten; das obere Femurende schien mir vergleichsweise keulenförmig zu sein; der Kopf hatte sicher nicht die Gestalt einer Kugel. Den Schenkelhals konnte man kaum als eine schmale

Furche differenziren. Ich war auf eine gewisse Deformirung des Kopfes gefasst, hielt dieselbe aber in Anbetracht des zarten Alters des Knaben nicht für beträchtlich. Reposition 7. Juni 1893. In Anbetracht der leichten Ausgleichbarkeit der Verkürzung glaubte ich von subcutanen Tenotomien absehen zu können und schritt sofort zur Blosslegung und Eröffnung der vorderen Kapselwand. Der Kopf schien im Pfannenniveau zu stehen. Von einem Pfannengrübchen war indess keine Spur zu tasten; ein vollständig ebenes, kaum kreuzergrosses und mit derbem fibrösen Gewebe bedecktes Scheibchen ohne jede wallartige Umrandung schien den Pfannenort anzudeuten. An dem dicken Bindegewebslager griff der Löffel nicht an, und es war nothwendig, dasselbe vorerst mit dem Tenotom kreuzweise zu spalten, die Zipfel von der Beckenwand abzuhebeln und abzutragen, ehe zur Aushebung der künstlichen Pfannengrube geschritten werden konnte. Durch Auslöffelung dicker, aus hyalinem Knorpel und angeschlossener Spongiosa bestehenden Hohlschalen liess sich ohne Perforation der Beckenwand eine genügend tiefe und geräumige, gleichmässig runde Pfannengrube herstellen. Noch überraschender als der Befund an der Pfanne war jener am Schenkelkopfe. Derselbe zeigte sich in ganz ungewöhnlichem Masse deformirt und erinnerte in nichts an die normale Kopfform; sein frontaler Durchmesser war stark reducirt, der senkrechte Durchmesser noch stärker in die Länge gezogen. Der mediale Pol stellte eine schwach convexe, fast plane Fläche dar, welche mit einer landkartenförmig gestalteten, dünn überknorpelten Foveola versehen war, die ihrerseits einem fahnenartigen Reste des Lgt. teres zum Ursprung diente Der obere Pol des Kopfes präsentirte sich als schief gegen den Trochanter geneigte, oben abgerundete Spitze. Der untere Pol imponirte durch massige, kolbige Entwicklung; sein unterer Rand war gegen die innere Fläche des oberen Femurabschnittes pilzförmig umgekrempelt, so dass der Raum zwischen dem Femur und dem unteren Kopfpol dadurch fast aufgehoben war (Fig. 43). Dem entsprechend stellte der Schenkelhals eine schmale, tiefe Furche mit steilen Rändern dar, welche in ihrer unteren Hälfte selbst für den kleinen Finger unzugänglich blieb. Von einer „Richtung“ des Schenkelhalses konnte man unter solchen Umständen gar nicht sprechen. Ein derartig verbildeter Kopf war von vorneherein nicht repositionsfähig. Derselbe musste formirt und der Hals gewissermassen erst geschaffen werden. Zu diesem Behufe wurde die obere abgerundete Spitze des Kopfes mit einem der Fläche nach gebogenen Hohlmeissel in der Art abgetragen, dass der obere Pol des Kopfes zu einer gegen den Trochanter abfallenden planen Fläche umgestaltet wurde. Um dieselbe nach aussen zu erweitern und die Halsfurche zu verbreitern, wurde auch die innere Partie des keulenartigen Trochanter maior bis zu den Sehneninsertionen

abgetragen. Der untere, umgekrempelte Pol des Kopfes musste gänzlich fortgenommen werden. Es resultirte aus diesen Umformungen ein vom oberen Femurende wagrecht abgehender, von Knorpel fast vollständig entblösster Knochenwürfel (Fig. 44). Durch Abrundung der Kanten desselben wurde schliesslich ein halbwegs repositionsfähiger Kopf geschaffen. Um diese recht schwierigen Manipulationen vornehmen zu können, war das obere Femurende durch Ueberstreckung des Hüftgelenkes vorgewälzt und mittels eines starken Resectionshakens noch weiter vorgezogen worden. Bei dem ersten Versuche der Reposition zeigte sich, dass der Schenkelkopf bei Extension des Beines immer noch etwas oberhalb der Pfanne stand. Erst nach subcutaner Trennung der Adductoren konnte dieselbe bewerkstelligt werden. Der Kopf fand bei leichter Abduction guten Halt in der Pfanne, wobei sich der Vorsprung des hinteren oberen Pfannenrandes gegen die künstlich verbreiterte obere Halsfurche anstemmte. Operationsdauer 55 Minuten. Wundverlauf vollkommen reactionslos. Am 5. Tage nach der Operation wurde der von den Knöcheln bis zu den Axillen reichende Fixationsverband mit einem Trittbügel versehen und der Knabe verblieb fortan tagsüber ausser Bett. Erster Verbandwechsel nach 3 Wochen. Die Wunde war bis auf eine seichte, mit Granulationen ausgefüllte Mulde in der Tiefe geheilt. Der zweite Fixationsverband umfasste nur das Becken und den Oberschenkel bis zu den Condylen. Der Patient belastete fortan schmerzlos direct das operirte Gelenk. Am 12. April 1894 wird der Knabe wieder vorgestellt. Das Gelenk ist noch immer etwas abducirt, im Sinne der Beugung bis über 45 Grad beweglich. Der Schenkelkopf sitzt gut in der Pfanne. Restirende Verkürzung 1 Cm. Patient geht sehr ausdauernd und schmerzlos, aber immer noch etwas hinkend. Die erreichte Besserung ist durch Pflege der vernachlässigten Musculatur und Beseitigung der Abduction noch steigerungsfähig, doch erscheint mir die letztere Massregel in Anbetracht der Kopfverhältnisse vor der Hand noch unzulässig. Seitherige Nachrichten lauten sehr günstig.

21. Teichmann Elsa, $5^1/_2$ Jahre, Mähren. Lux. cox. cong. dextra. 3 Cm. Verkürzung im Liegen, durch Zug anscheinend vollkommen ausgleichbar. Starke Verbreiterung und gleichzeitige Verflachung der rechten Gesässhälfte, der Trochanter mässig prominent. Der Kopf rollt glatt, ist medial gerichtet, der Hals als steile Einschnürung fühlbar. Aus dem Befunde glaubte ich eine gute Prognose für die Reposition stellen zu können. Der Vater der Patientin, ein gelernter Fleischhacker, hatte sein Kind wegen des seit jeher auffälligen Hinkens wiederholt untersucht und gegenüber einer irrthümlichen Diagnose des Hausarztes seine Meinung in decidirter Weise dahin abgegeben, dass bei seinem Töchterchen „die Kugel aus der Schale sein müsse“. Der Herr Meister war sehr befriedigt,

als ich seine Diagnose bestätigte und hielt meinen Vorschlag, die Kugel in die Schale wieder einzusetzen, für so rationell, dass er ohne Weiteres seine Zustimmung hierzu gab. Die am 9. Juni 1893 vorgenommene Operation brachte die grösste Enttäuschung. Ich hatte dieselbe für leicht gehalten; thatsächlich aber war diese Reposition, obwohl sie ein erst 5jähriges Kind betraf, weitaus die schwierigste unter allen bisher vorgenommenen Operationen. Ohne vorgängige Tenotomien wurde sofort die vordere Kapselwand freigelegt und kreuzweise gespalten. Es musste überraschen, dass nach Durchschneidung der verdickten Kapsel bis auf den Knochen die Gelenkshöhle trotzdem nicht zugänglich war. Unter grosser Mühe wurde die an dem oberen Femurende fast überall adhärente Kapsel mit Pincette und Scheere abgelöst. Kopf und Hals waren hochgradig verbildet. An dem oberen Ende des Femurschaftes sass unmittelbar ein mit unregelmässigen Höckern versehenes, formloses Gebilde, dessen an Masse überwiegendes, unteres, klumpiges Ende gegen die mediale Fläche des Femur umgekrempelt war. Der Hals wurde durch eine steile Drosselung zwischen dem wohlgebildeten Trochanter und dem Kopfrudimente eben nur angedeutet. Selbstverständlich fehlte auch das runde Band. Einen gleich trostlosen Befund bot die Beckenwand am Pfannenorte. Dieselbe war von dichtem Bindegewebe bedeckt und vollkommen flach: nicht die Spur eines Randes oder Walles kennzeichnete die Stelle, wo die rudimentäre Pfanne gesucht werden musste. Es bestand demnach auch totaler Pfannenschwund. Da das Kopfrudiment gerade an seinem oberen Ende am spärlichsten war und die obere Halsfurche gewissermassen nur einen Spalt vorstellte, so blieb nichts übrig als den grossen Trochanter in schräg nach aussen abfallender Richtung abzutragen. Um Zugänglichkeit zu gewinnen, wurde in der Nähe des oberen Endes der vorderen Längswunde ein wagrechter Schnitt nach rückwärts angelegt und der Kopf durch Ueberstreckung des Gelenkes vorgewälzt. Der untere gegen das Femur umgekrempelte Pol des Kopfrudimentes wurde gleichfalls abgetragen. Das obere Femurende war dadurch in einen unregelmässigen Würfel umgestaltet worden, welcher in medial gerichteter Ausladung mit dem Femurschafte einen leicht stumpfen Winkel einschloss. Die Kanten dieses Würfels wurden etwas geglättet und somit ein repositionsfähiger Kopf geschaffen. Der Pfannenbohrung musste die kreuzweise Spaltung der den Pfannenort deckenden fibrösen Bindegewebsschwarte, sowie die Abhebung und Abtragung der Zipfel derselben vorangehen. Dann bot die Aushöhlung einer genügend tiefen Pfannengrube keine Schwierigkeit, umso weniger, als fast ausschliesslich Knorpelhohlschalen mit dem Löffel zu Tage gefördert wurden. Der erste Repositionsversuch misslang, da der Kopf trotz kräftiger Exten-

sion noch immer etwas oberhalb des Pfannenniveaus stand. Erst nach vorgenommener subcutaner Durchtrennung der Adductoren gelang die Reposition ohne Schwierigkeit und bei mässig abducirtem Bein fand der Kopf recht guten Halt in der künstlichen Pfanne. Tamponade der grossen Wunde mit Jodoformgaze. Fixation mittelst eines von den Axillen zu den Knöcheln reichenden Verbandes. Operationsdauer 50 Minuten. Das Kind war in den ersten Tagen in Folge des relativ grösseren Blutverlustes etwas matt und trank viel. Vom 2. Tage ab wurde auch wieder feste Nahrung genommen und der Verlauf dieser weitaus schwierigsten unter allen Repositionen gestaltete sich zum denkbar besten. Nach acht Tagen Entfernung der Tampons und leichterer Verband mit eingeschlossenem Trittbügel. Vom 9. Tag ab ist das Kind tagsüber fast ununterbrochen auf den Beinen. Am Ende der 3. Woche wurde der Trittbügel entfernt und das Kind belastete von nun ab schmerzlos das operirte Hüftgelenk in directer Weise. Durch die Abduction war das operirte Bein um $1^1/_2$ Cm. länger geworden als das gesunde, welches mit entsprechender Prothese versehen werden musste. Die Abductionshaltung überging ganz allmälig in eine indifferente Stellung. Restirende Verkürzung 2 Cm.; active Beugefähigkeit über den rechten Winkel. Durch maximale Adduction kann der Kopf vorgewälzt werden, bei indifferenter Streckstellung tritt derselbe wieder unter die Kante des Pfannenrandes und ist knöchern gestützt. Das Kind geht ausdauernd, hinkt zwar weniger als früher, aber immer noch recht auffällig. Status idem Jänner 1895. Patientin trägt vorsichtshalber ein das Becken fest umschliessendes Corset. Nach dem Operationsbefunde hatte ich selbst diesen bescheidenen Erfolg nicht erwarten zu dürfen geglaubt.

22. Limpritis Fanny, Alexandrien, 9 Jahre. Lux. cox. cong. sin. Die Patientin wurde mir am 26. Juli 1889 zum ersten Male vorgestellt. Die Eltern hatten die Reise aus Aegypten hierher unternommen, um wegen des seit den ersten Gehversuchen langsam zunehmenden Hinkens Aerzte zu consultiren. Ich constatirte schon damals das Vorhandensein einer linksseitigen Verrenkung. Die Beinverkürzung betrug 1 Cm. Die linke Glutaealfalte stand etwas tiefer, das linke Gefäss war deutlich abgeflacht und verbreitert. Durch Adduction konnte der Kopf hervorgewälzt werden, liess sich aber nicht vollständig umgreifen. Ich verordnete eine Entlastungsschiene mit Fixation des Hüftgelenkes in überstreckter Abductionlage, ausserdem nächtliche Extension. Die Eltern schienen von diesen Massnahmen nicht ganz befriedigt zu sein und reisten ab. Erst vier Jahre später hörte ich wieder von dem Kinde. Man hatte es seinerzeit von Wien nach Paris geführt und unter Anderen auch *Verneuil* vorgestellt. Seinen bekannten Ansehauungen

gemäss diagnosticirte *Verneuil* eine paralytische Luxation und gab schriftliche Verhaltungsmassregeln, unter denen Faradisation und Massage die Hauptrolle spielten. Ausserdem wurde ein etwas anders construirter Stützapparat angelegt. Auf mancherlei Umwegen kam das Kind endlich nach Lyon und wurde in der orthopädischen Anstalt von *Pravaz* untergebracht. *Pravaz* stellte das Vorhandensein einer Luxation überhaupt in Abrede und behandelte das Kind vornehmlich elektrisch, gymnastisch, aber auch mit consequent fortgesetzter Extension. Angeblich wurde rasche Besserung erzielt, die aber über ein gewisses Mass hinaus nicht fortschreiten wollte. Mittlerweile waren nicht weniger als vier Jahre continuirlicher Behandlung vorübergegangen und das Kind wurde von einem Freunde der Familie gelegenheitlich aus Lyon abgeholt, um in die Heimat zurückgebracht zu werden. Der Weg wurde über Wien genommen und hier stellte man mir das Kind neuerdings vor. Die Verkürzung hatte nicht zugenommen. Der Gang des Kindes zeigte zwar dasselbe charakteristische Luxationshinken wie ehedem, aber eine Verschlimmerung desselben war durch die bisherige Behandlung hintangehalten worden. Die bestehende Luxation aber konnte mit absoluter Sicherheit nachgewiesen werden. Bei Abduction des Beines hatte man den Eindruck, als stehe der Kopf in der Pfanne. Durch Adduction liess sich derselbe vollständig herausstülpen und umfassen, hatte eine gute mediale Ausladung und ziemlich breite Halsfurche. Die Verkürzung liess sich indessen durch Zug nicht voll zum Ausgleich bringen. Ich erklärte in Anbetracht der anscheinend geringen Functionsstörung eine operative Einrenkung nicht urgiren zu können und entliess die Patientin nach Venedig, wo sie mit ihren mittlerweile aus Aegypten eingetroffenen Eltern zusammentreffen sollte. Wenige Wochen später kamen dieselben mit dem Mädchen zu meiner grossen Ueberraschung wieder in meine Ordination. Es hatte sich herausgestellt, dass das Kind überhaupt unfähig war, länger als 5—10 Minuten zu gehen. Es traten bei der kleinsten Anstrengung heftige Schmerzen im Gelenke ein, das Hinken steigerte sich dann in enormer Weise und schliesslich konnte die Kleine überhaupt nicht mehr von der Stelle. Der Vater bestand nunmehr auf der Operation, deren Resultate er an anderen Kindern gesehen hatte und ich musste unter den vorliegenden Umständen schliesslich einwilligen. Reposition am 19. Juli 1893 in vollkommen typischer Weise, ohne irgendwelche vorgängige subcutane Tenotomien. Sehr breite Blosslegung der Kapsel. Der Kopf erweist sich als gut ausgebildet und ziemlich gleichmässig gerundet. Der Schenkelhals stellt eine ziemlich flache Furche dar. Ein sehr breites Ligamentum teres haftet am oberen Kopfpole und hindert eine wesentliche Verschiebung des letzteren nach oben. Dasselbe wird mit Pincette und

Hohlscheere exstirpirt. Die Pfanne stellt eine flache Mulde dar ohne fühlbar differenzirten hinteren Rand. Die Pfannenausschneidung gestaltete sich in Folge der grossen Härte des Knochens ziemlich schwierig, so dass sich die Handhaben mehrerer stark gebauter scharfer Löffel unter dem auf sie ausgeübten Drucke verbogen. Es wurden unter starker Blutung fast nur aus Spongiosa bestehende Hohlschalen ausgehoben. Die Knorpelfuge war nur mehr angedeutet. Es liess sich eine gut gehöhlte obere Pfannennische bilden. Bei dem Versuche, die vordere untere Partie der künstlichen Pfannenmulde entsprechend zu vertiefen, wurde die Beckenwand im Umfange der Spitze des Zeigefingers perforirt. Die Versuche, den vorderen unteren Pfannenrand gleichmässig zu runden, hatten zur Folge, dass derselbe gänzlich abgebrochen wurde, so dass die künstliche Pfannenmulde nach unten zu offen blieb und direct in das Foramen ovale überging. Die Reposition gelang leicht und die Extremität wurde in leichter Einwärtsrollung und Abduction fixirt. Wegen starker Spannung der Adductoren wurden (überflüssiger Weise!) die innersten Fasern derselben noch nachträglich subcutan eingekerbt. Dauer der Operation 1 Stunde. Die ersten zwei Tage des Wundverlaufes waren durch Schmerzen gestört. Plötzliches Aufschreien bei heftigem Zusammenzucken des ganzen Körpers störte den Schlaf. Ein Extensionsversuch schien die Schmerzen nur zu steigern. Leichte Narcotica brachten anfangs des dritten Tages vollkommene Ruhe. Die Temperatur stieg am zweiten Tage auf 38° und blieb fortan normal. Trotz seiner Nervosität vermochte das Kind bereits am Ende der ersten Woche aufzustehen und verbrachte den grösseren Theil des Tages ausser Bett. Verbanderneuerung am 31. Juli. Die Wunde bis auf eine kleine centrale Stelle per primam geheilt. Der Fixationsverband reicht nur mehr bis zum Knie. Massage der Wade und active Bewegungen des Fusses. Steh- und Gehübungen mit Unterstützung. 2. September zweiter Verbandwechsel. Wunde geheilt. Das Bein steht noch in leichter Abduction. Beginn der Massage und Gymnastik. Das Kind vermag schon allein zu gehen. In der Gelenksgymnastik wurden Streck- und Adductionsbewegungen bevorzugt. Trotzdem gelingt es nicht, die hartnäckig fortbestehende Abduction und die hierdurch bedingte reichlich $1^1/_2$ Cm. betragende Verlängerung zu beseitigen. Am 10. November wird deshalb in kurzer und oberflächlicher Narkose die Extremität in leicht überstreckter Adductionslage fixirt und der Fixationsverband durch acht Tage beibehalten. Die Gehübungen werden während dieser Zeit trotzdem eifrig fortgesetzt. Durch diese Massregel wurde die Abduction definitiv beseitigt. Eine restirende Verkürzung ist kaum nachweisbar. Während des folgenden Winters blieb das Kind in ambulatorischer gymnastischer Behandlung und war verhalten, täglich

den fast zwei Stunden langen Weg von seinem Domicil in meine Anstalt und zurück zu Fusse zurückzulegen, was ohne Mühe möglich war. Die active Beugung erreicht nicht den rechten Winkel. Ab- und Adduction ist genügend frei. Die Bewegungen geschehen leicht und vollkommen glatt. Ein Jahr nach der Operation ist das Kind als vollkommen geheilt zu betrachten. Die Kleine läuft im Freien wie jedes gesunde Kind, überwindet springend die steilsten Grasabhänge und ist marschfähiger als viele, ganz normale Kinder. Auf glattem Boden ist das Hinken vollständig verschwunden. Im Terrain bemerkt man indess immer noch ein leichtes Nachgeben beim Auftreten auf das operirte Bein. Es ist bisher noch nicht gelungen, den Umfang der krankseitigen Wade jenem der anderen Seite völlig gleich zu machen. Hingegen zeigen die Oberschenkel keine merkliche Differenz in ihrer Entwicklung und nur die ganz leichte Abflachung des linken Gefässes bekundet eine noch bestehende Atrophie der Gefässmuskeln. Ende Februar 1895 sind die Gelenksbewegungen vollständig frei und glatt; active Beugung bis zum rechten Winkel möglich. Gang fest, vollkommen normal. Ich gebe die Darstellung dieses Falles so detaillirt, weil das betreffende Kind durch $1^1/_2$ Jahre beständig unter meiner Aufsicht war (vorgestellt der chir. Sect. in der 66. Versamml. deutscher Naturforscher und Aerzte, 26. September 1894).

23. Jagusch Lilli, $2^1/_2$ Jahre, Pless, Preussisch-Schlesien; Lux. cox. cong. sin. Einziges Kind der Eltern; leicht hydrocephalischer Kopfbau. Die widerspenstige Kleine läuft seit kaum einem Jahre unter zunehmendem linksseitigen Hinken. Das linke Hüftgelenk ist sehr schlottrig. Die in Rückenlage bestehende Verkürzung des linken Beines von $1^1/_2$ Cm. kann durch Hinaufstossen desselben bei fixirtem Becken leicht auf 3 Cm. erhöht, durch Zug hingegen zum vollständigen Ausgleich gebracht werden. Vom Trochanter zur Fusssohle gemessen ist eine Verkürzung des linken Beines nicht nachweisbar. Bei passiven Rollbewegungen desselben entsteht ein eigenthümliches Geräusch, ähnlich dem beim Zupfen einer schlaff gespannten Saite. Der Schenkelkopf lässt sich durch die Gesässweichtheile förmlich verstülpen, scheint mässig nach vorne gewendet und mit sehr kurzem Halse versehen zu sein. Die mediale Ausladung desselben imponirt als gering. Da die bestehende Schlaffheit der Gelenksverbindung eine raschere Verschlimmerung des Uebels erwarten lässt, stimmen die Eltern dem Vorschlage der operativen Einrenkung ohne Weiteres zu. Dieselbe wird am 14. September vorgenommen. Vor Beginn der Operation stellt sich nach Verbrauch von wenigen Gramm Chloroform eine leichte Asphyxie ein, nach deren Behebung der Eingriff ohne weitere Verabreichung von Chloroform möglichst rasch ausgeführt wird. Der Schenkelkopf war hinten innen stark abgeplattet und hierdurch wurde eine Vornewendung

desselben vorgetäuscht. Es fand sich ein sehr breites, dickes und stark verlängertes Lig. teres. Die Pfanne war von Fettgewebsträubchen vollständig erfüllt. Nach Ausräumung derselben wird das Pfannengrübchen mit seinem abgeflachten hinteren Rande deutlich. Nach Aussehneidung einer entsprechend grossen Hohlschale aus dem grösstentheils knorpeligen Pfannenboden gelingt die Reposition ohne Schwierigkeit und ist auch bei leichter Adduction genügend solide. Fixation des Beines in indifferenter Streckstellung. Operationsdauer vom Hautschnitt zur Naht 20 Minuten. Schon am nächsten Tag entwickelt das Kind guten Appetit und reagirt auch weiterhin nicht im mindesten auf den Eingriff. Am 27. September Verbandwechsel. Vier Wochen nach der Operation geht das Kind an der Hand durch's Zimmer und zeigt einen unbezähmbaren Bewegungsdrang. Etwa drei Monate nach der Operation wurde das Kind mit ziemlich gutem Gange nachhause entlassen. Ungefähr ein halbes Jahr später wurde mir die Patientin wieder vorgestellt. Die nachweisbare Verkürzung beträgt kaum $^1/_2$ Cm. Active Beugung bis zum spitzen Winkel möglich. Abduction genügend. Der Gang des Kindes ist so vorzüglich, dass man das gesunde Bein vom operirten nicht unterscheiden kann. Im Springen und Laufen thut es die Kleine jedem gesunden Kinde zuvor. Am 26. September 1894 vorgestellt in der chirurg. Section der 66. Naturforscherversammlung in Wien. Ende Februar 1895: die Heilung ist eine ideale.

24. Bydzowsky Anna, 7 Jahre, Wien; Lux. cox. cong. dextra. Ich kenne das Kind seit seinem 3. Lebensjahre und war seinerzeit nicht ganz im Klaren darüber, ob neben der zweifellosen rechtsseitigen Verrenkung nicht auch eine linke Luxation bestehe, mindesten schien auch das linke Gelenk gelockert, doch konnte der Schenkelkopf nicht mit Sicherheit palpirt werden und auch das Gesäss zeigte keine merkliche Verbreiterung. Der Gang entsprach einer beiderseitigen Verrenkung. Die Folge zeigte eine Zunahme der Dislocation auf der rechten Seite, während das linke Gelenk sich festigte und vollständig normal fungirte. Die Kleine wurde Jahre hindurch ohne sichtlichen Erfolg mit nächtlicher Extension behandelt, während tagsüber verschieden construirte Stütz- und Extensionshülsen angelegt wurden. Angesichts der Erfolglosigkeit der langwierigen Behandlung genehmigten die Eltern sofort den schliesslichen Vorschlag einer operativen Reposition. Das Gelenk zeichnete sich durch grosse Beweglichkeit aus und liess sich soweit überstrecken, dass der Schenkelkopf in der Leistenbeuge als Prominenz zu fühlen und zu sehen war. Im aufrechten Stande verrutschte derselbe am Darmbein nach rückwärts. Der Trochanter springt auffallend stark nach aussen vor. Die bestehende Verkürzung von 2 Cm. ist durch Extension fast ganz ausgleichbar.

Dabei fühlen sich nur die Tubermuskeln gespannt an. Vom Trochanter ab gemessen ist eine Verkürzung nicht nachweisbar. Kopf und Hals deutlich tastbar und von nachweislich guter Ausbildung. Operation am 16. September 1893. Ausser dem Tensor fasciae latae wird kein einziger Muskel verletzt. Aus der eröffneten Kapsel fliesst eine grössere Menge eiweissartiger Synovia. Die Kapsel selbst ist nicht auffallend verdickt und stellt einen ausgedehnten faltigen Sack dar, dessen Nischen leicht abgetastet werden können. Der Kopf ist hinten innen mässig abgeplattet und zeigt eine deutliche obere Spitze. Ein breiter Kopfansatz des Lig. teres übergeht in eine fadenförmige, flottirende Franse. Der Hals ist vorne, oben und hinten gut gefureht; an seiner unteren Peripherie hingegen reicht der Kapselansatz bis unmittelbar an den Rand des Kopfknorpels. Die Pfanne ist mit lockerem Gewebe vollständig ausgefüllt, weshalb dem tastenden Finger ihre Contouren zunächst verborgen bleiben. Nach Ausräumung der lockeren Fetträubchen präsentirt sich dieselbe als flacher, vorne innen scharf gerandeter, nach hinten oben offener, durch die Kante des Darmbeins begrenzter Napf. Die Pfannenaussehneidung ziemlich schwierig, da der Pfannengrund hauptsächlich aus recht harter Spongiosa besteht. Mühsame Höhlung einer sehr geräumigen und tiefen Pfanne ohne Perforation des Beckens unter ziemlich starker Blutung. Unschwierige Reposition durch einfache Extension. Dieselbe ist zunächst labil; die obere Spitze des Kopfes steht auf dem hinteren, oberen Pfannenrande und bei leichtester Adduction tritt die Verrenkung wieder ein Durch Abtragung einer mehrere Millimeter dicken Knorpelschichte wird die obere Spitze des Kopfes gleichmässiger gerundet und die untere Halsfurche durch Ablösung der Kapselinsertion etwas verbreitert. Bei der Pfannenrevision wird erst nachträglich das centrale Ende des Lig. teres — ein langer flottirender Faden — entdeckt und exstirpirt. Die nunmehrige Reposition zeigt genügende Solidität. Operationsdauer 50 Minuten. Fixation in leichter Abduction. Vollständig glatter Verlauf. Beginn der gymnastischen Behandlung am 20. October bei vollkommen geschlossener Wunde. Das Kind erreicht rasch eine bemerkenswerthe Gehfähigkeit, was umso auffallender war, als die Kleine vor der Operation von dem 10 Minuten langen Schulgange stets schweisstriefend und über Hüftschmerzen klagend zu Hause anlangte. Neben der Ausdauer des Ganges nahm auch dessen Gleichmässigkeit in erfreulicher Weise zu. Sechs Monate und wenige Tage nach der Operation habe ich die Patientin in der chirurg. Section des XI. internat. med. Congr. in Rom vorgestellt. Der Gang des Kindes war so gleichmässig, dass ein Unterschied in der Function der beiden Beine kaum wahrgenommen werden konnte. Die restirende Verkürzung des operirten Beines betrug nicht ganz

1 Cm. und wurde durch die noch bestehende leichte Abduction ausgeglichen. Die active Beugung erreichte damals kaum 45°. Späterhin hat die Beweglichkeit des Gelenkes zugenommen, bleibt aber September 1894 hinter dem rechten Winkel noch zurück. Die Beugungsebene des Hüftgelenkes ist keine rein sagittale, sondern etwas diagonal gelegen. Trotzdem zeigt das Mädchen einen geradezu normalen Gang und übertrifft darin sehr viele andere Kinder, bei welchen die anatomische Restitution des operirten Hüftgelenkes eine anscheinend viel bessere geworden ist. Vorgestellt der chirurg. Section der 66. Versamml. deutscher Naturforscher und Aerzte am 26. September 1894.

25. Brychta Helene, 5 Jahre, Brünn; Lux. cox. cong. dext. Zartes, sonst gesundes Kind. Der Gang seit jeher hinkend. Das rechte Bein schlanker, der Schenkelkopf sehr verschieblich; die bestehende Verkürzung von 3 Cm. durch Zug nahezu ausgleichbar; prognostisch günstige, ziemlich beträchtliche Trochanterprominenz. Die Palpation lässt auf einen ziemlich gut differenzirten Schenkelhals und gut erhaltenen, medial gerichteten Kopf schliessen. Die erhobenen Befunde gestatten mit Beziehung auf die Reposition eine günstige Prognose. (Nebenbei bemerkt, ist auch das jüngere, $1^1/_2$jährige Schwesterchen der Patientin mit linksseitiger angeborener Hüftverrenkung behaftet. Trotz des zarten Alters dieses Kindes, welches erst seit wenigen Monaten läuft, ist in diesem Falle das obere Femurende hochgradig deform und der Fall zur operativen Behandlung überhaupt nicht geeignet.) Reposition 20. September 1893 ohne subcutane Tenotomien. Der Schenkelkopf zeigte sich durch hintere innere Abplattung recht wesentlich verändert. Das Lgt. teres war als langes, dünnes Bändchen vorhanden. Die Pfanne hat einen breiten, wallartigen, stark abgeflachten hinteren Rand und ist mit weichem Gewebe erfüllt. Die Pfannenaussehneidung erfolgt ohne Schwierigkeit. Durch die künstlich hergestellte Pfannenhohlschale zieht in querer Richtung von hinten nach vorne die schätzungsweise 4 Mm. breite, förmlich leuchtende, bläulichweisse Knorpelfuge zwischen Sitz- und Darmbein. Der Schenkelhals war namentlich an seiner unteren inneren Peripherie so kurz, dass er den Kopf nicht genügend in die Pfanne treten liess und wurde durch Rückwärtsverlagerung der Kapselinsertion an dieser Stelle etwas verlängert. Um die Einführung des Kopfes in den Pfanneneingang zu ermöglichen, musste der den hinteren Pfannenrand bildende wulstige Gewebsring linear eingekerbt werden; sodann gelang die Reposition unschwierig bei indifferenter Streckstellung des Oberschenkels. Operationsdauer 23 Minuten. Vollkommen fieberloser Verlauf, erster Verbandwechsel am 1. October. Vom 15. October angefangen geht das Kind mit dem bis zum Knie reichenden Fixationsverband ohne Schmerz und ziemlich den

ganzen Tag umher. Dasselbe war seit 2. October in seine Heimat entlassen worden. Am 25. October wird nach vollständiger Heilung der Wunde die Fixation fortgelassen und mit der Bewegungscur begonnen, welche 2 Monate hindurch unter meiner Aufsicht ausgeführt und weiterhin der Mutter überlassen wurde. Am 21. Juni 1894, also 9 Monate nach vorgenommener Reposition, wurde mir das Kind wieder vorgestellt. Das Hüftgelenk functionirte tadellos, active Beugung bis zu einem spitzen Winkel möglich; active Streckung bis zur physiologischen Excursionsgrösse vollkommen ungehindert. Die Abduction genügend frei. Der Schenkelkopf sitzt fest in der Pfanne und die Bewegungen geschehen vollkommen leicht und glatt. Die restirende Verkürzung beträgt $^1/_2$ Cm. Die Muskelkraft hat wesentlich zugenommen, doch ist das Bein immer noch zarter als das andere. Der Gang ist von so vorzüglicher Gleichmässigkeit, dass nur ein geübtes Auge während desselben das operirte Bein von dem gesunden unterscheiden kann. Durch fortgesetztes Training an einer improvisirten Tretmaschine gewann das im Uebrigen schwächliche Kind eine ganz beträchtliche Marschfähigkeit und hat die grössten Ausflüge ohne Klagen über Ermüdung mitgemacht. September 1894 ist die Patientin als vollkommen geheilt zu betrachten. (Vorgestellt in der chirurg. Section der 66. Versamml. deutscher Naturf. in Wien, am 26. Sept. 1894.) Ende Februar 1895: es besteht ideale Heilung.

26. Budar Bertha, 7 Jahre, Brünn; Lux. cox. cong. sin. Das für sein Alter gross gewachsene Kind hat erst mit 19 Monaten zu gehen begonnen und zeigte zunächst ein gleichmässiges Watscheln. Erst später beschränkte sich angeblich das Hinken auf die linke Seite. Hofrath *Albert* constatirte im 4. Lebensjahre des Kindes die vorhandene linksseitige Verrenkung. $2^1/_2$ Cm. durch Zug bis auf etwa $^1/_2$ Cm. ausgleichbare Verkürzung. Dieselbe wird durch die beim Gehen eingenommene starke Spitzfussstellung übercorrigirt. Der Gang sehr stark hinkend, ohne Ausdauer und bald Schmerzen verursachend. Schenkelkopf anscheinend ziemlich stark verändert, medial gerichtet, Hals genügend differenzirt, Operationsprognose im Ganzen günstig. Reposition am 23. September 1893 ohne subcutane Sehnendurchschneidung. Typische Eröffnung des Gelenkes unter Schonung der Beugemuskeln. Die Kapsel ausserordentlich verdickt. Der vorgewälzte Schenkelkopf zeigt eine starke obere Knorpelspitze, welche ohne gänzliche Blosslegung der Spongiosa abgetragen wird. Gleichzeitig werden die spärlichen Gewebszipfel des Lgt. teres vom Schenkelkopfe abgelöst. Die rudimentäre Pfanne enthält wenig Gewebe, ihr hinterer Rand ist flach, weissglänzend. An der vorderen inneren Circumferenz derselben springt der scharfe Rand des Limbus cartilagineus dachförmig in das Lumen der Pfanne vor und bildet eine für die Spitze des Zeige-

fingers zugängliche Nische. Vom Pfannenansatz des Lgt. teres keine Spur vorhanden. Pfannenausschneidung unter reichlicher Zugänglichkeit bei ziemlich starker Blutung. Die Reposition des Schenkelkopfes erfolgt unter starker (manueller) Extension unter schnalzendem Geräusch und erweist sich sofort als genügend solide. Nach derselben fühlen sich die Adductoren und namentlich die hinteren Oberschenkelmuskeln als straff gespannte Stränge an. Unter dem Einflusse der starken Muskelspannung haben die mit dem Oberschenkel vorgenommenen passiven Bewegungen einen eigenthümlich federnden Charakter. Fixation in leichter Abductionshaltung. Operationsdauer 25 Minuten. Verlauf ungestört. Erster Verbandwechsel am 1. October. Das operirte Bein zeigt eine spastische Abductionshaltung und in Folge davon eine scheinbare Verlängerung von $1^1/_2$ Cm. Die Versuche, diese etwas zu starke Abductionshaltung zu corrigiren, sind schmerzhaft und wegen vermehrter Muskelspannung erfolglos. Am 25. October Entfernung des kurzen Fixationsverbandes und Beginn der Bewegungscur bei vollständig geheilter Wunde. Während der letzten acht Tage war das Kind mit seinem Verbande schon fleissig umhergegangen. Die vorgenommenen activen und passiven Bewegungen richten sich vornehmlich gegen die noch vorhandene Abduction und bestehen in ziemlich forcirten Streckadductionsmanövern. Die Verlängerung des Beines geht unter dieser Behandlung auf circa $^1/_2$ Cm. zurück. Die Streckadductionsgymnastik wird von der Mutter weiterhin fortgesetzt. Wiedervorstellung der Patientin am 8. Mai 1894 (7 Monate nach der Operation). Bei einer noch bestehenden, aber minimalen Abductionslage des operirten Gelenkes sind beide Beine gleich lang, respective es stehen beide inneren Knöchel einander gegenüber. Active Beugung bis in die Nähe des rechten Winkels möglich; active Streckung nicht eingeschränkt. Die Abduction wurde in diesem Falle nicht geübt, sondern bekämpft und stets nur Adductionsbewegungen vorgenommen. Der Schenkelkopf bleibt auch bei sehr starker Adduction solide eingerenkt. Der Gang ist ausserordentlich ausdauernd und gleichmässig. Das Hinken ist nahezu vollkommen verschwunden. Eine restirende Verkürzung von 1·5 Cm. wird nach vollständiger Beseitigung der Abductionshaltung durch eine Sohlenprothese ausgeglichen. Das Kind kann als vollkommen geheilt gelten. (Vorgestellt der chirurg. Section der 66. Naturf.-Versamml. Wien, 26. September 1894.) Ende Februar 1895 zeigt Patientin einen völlig normalen Gang bei vollständig freier Beweglichkeit des Gelenkes.

27, 28. Lackenbacher Fritz, 5 Jahre, Slavonien; Lux. cox. cong. bilateralis. Als ich das damals zweijährige Kind zum ersten Male (2. September 1890) untersuchte, hatte es das Gehen erst seit zwei Monaten aufgenommen und zeigte bei vorgestrecktem Bauche

und weitgespreizten Beinen auffallend starken Entengang. Es wurde damals ein Corset und nächtliche Extension verordnet. Späterhin wurde das Kind lange Zeit hindurch in einer orthopädischen Anstalt mit *Hessing*'schen Hülsenschienen behandelt, und eine völlige Heilung des Uebels in sichere Aussicht gestellt. Als diese Versprechungen trotz aller aufgewendeten Zeit und Mühe sich nicht bewahrheiteten, brachten die Eltern den mittlerweile 5 Jahre alt gewordenen Knaben am 23. September 1893 abermals zu mir. Der selten intelligente, und über sein Gebrechen ziemlich genau informirte, putzige Knabe forderte mich selbst direct auf, ihn jetzt endlich einmal gerade zu machen. Der Gang des Kindes war ausserordentlich hässlich. Die hintere Fläche des Kreuzbeines liegt förmlich horizontal, der Bauch hängt mächtig über und das Gesäss ragt nicht minder stark nach rückwärts vor. Die kurzen Beine stehen in schreiendem Missverhältnisse zu dem gut entwickelten Rumpfe (vergl. Fig. 25). Die Trochanterspitze steht beiderseits 4 Cm. oberhalb der *Nélaton*'schen Linie und lässt sich selbst bei scharfem Zuge nicht in dieselbe herabführen. Die Schenkelköpfe imponiren als klein und ziemlich deform, sind aber medial gerichtet. Der Hals beiderseits als steile Furche differenzirbar. Die Operationsprognose wurde günstig gestellt, die Ausführbarkeit beider Repositionen in derselben Sitzung jedoch in suspenso gelassen. Operation am 27. Sept. 1893. Zunächst wird das linke Gelenk in Angriff genommen und die Operation typisch ausgeführt. Der Schenkelkopf war hinten, innen mässig abgeplattet und besser erhalten, als dies die Palpation bei der Untersuchung vermuthen liess. Das Lig. teres vollständig verschwunden. Das Pfannengrübchen ist leer und zeigt einen weissen, flach gewulsteten, hinteren Rand. An der vorderen inneren Umrandung desselben springt ein derber Limbus cartilagineus zeltartig vor und verengert das Pfannennäpfchen nicht unwesentlich. Die Pfannenaushebung kann unter Leitung des Auges vorgenommen werden. Bei dem vollständig freien Einblick in die künstliche Pfannenhöhle ist die weissschimmernde Sitzdarmbeinfuge deutlich sichtbar. Bei dem Versuche, den Schenkelkopf durch kräftige, manuelle Extension herabzuholen, stiess ich auf enormen und bei dem relativ zarten Alter des Kindes unerwarteten Widerstand von Seite der langen Oberschenkelmuskeln, so dass ich gezwungen war, nachträglich die innersten Adductorenstränge, sowie die drei Kniekehlensehnen subcutan zu durchtrennen. Sodann gelang die Reposition unter schnalzendem Einschnappen des Kopfes. Reluxationsversuche erfordern eine sehr beträchtliche Adduction. Die Extensionsbemühungen hatten die Operationsdauer auf 25 Minuten verlängert. Trotzdem wurde unter vorläufiger Tamponade der Wunde sofort zur Reposition des rechten Schenkelkopfes geschritten. Hier wurde die subcutane Tenotomie der Adductoren und Tubermuskeln

unter Schonung der Beuger der Gelenkseröffnung vorangeschickt. Die Kapsel zeigte sich ebenso wie an der linken Seite nicht auffallend verdickt. Der Befund an Kopf und Pfanne war analog jenem an der linken Seite. Hingegen fand sich rechts das Lig. teres als ein zartes, langes, fadenartiges Gebilde vor. Die Reposition erfolgte unter lautem Einschnappen. Eine Reluxation nach hinten gelang erst nach langem Bemühen. Dauer der rechtsseitigen Reposition 15 Minuten. Fixation beider Gelenke in leichter Abductionslage durch einen von den Axillen zu den Knöcheln reichenden Gypsverband, dessen Beinhülsen durch eine Querspreize gegen einander befestigt wurden. Vollkommen reactionsloser Verlauf. Verbandwechsel am 4. October. Der kurze, vom Darmbeinkamme bis zu den Femureondylen reichende Fixationsverband wurde von dem Kinde noch nicht vertragen. Während der Knabe früher vollkommen schmerzlos und ruhig war, liess er sich in dem kurzen Fixationsverbande absolut nicht mehr vom Bette aufnehmen, oder zur Harnentleerung bäuchlings lagern, was früher anstandslos möglich war. Die dem Verbandwechsel folgende Nacht war durch fortwährendes Aufschreien aus dem Schlafe gestört, genau so, wie man dies bei florider Coxitis beobachtet. Eine vermehrte Fixirung der Hüftgelenke durch Verlängerung des Verbandes bis zum Thorax einerseits und bis zu den Knöcheln anderseits brachte die Schmerzen sofort zum Schweigen. Erst vom 12. October ab wurde nach einem neuerlichen Verbandwechsel die reducirte Fixirung vertragen und der Knabe konnte sogar fortan auf beiden Beinen ohne Schmerzen aufrecht stehen. Am 7. November begannen nach vollständiger Wundheilung die Bewegungen; doch konnten dieselben wegen immer wieder eintretender Schmerzanfälle nur äusserst schonend und mit vielen Unterbrechungen vorgenommen werden. Trotzdem lief der Knabe unermüdlich umher, hütete sich aber, seine Hüftgelenke zu bewegen, und ging gewissermassen aus den Kniegelenken. Der Patient bot ganz das Bild einer beiderseitigen Coxitis. Im Laufe der nächsten Wochen stellte sich das linke Bein in etwas vermehrte Abduction, das rechte hingegen in entsprechender Adduction ein. Gleichzeitig war beiderseits leichte Beugehaltung vorhanden. Aus dieser Beinstellung resultirte eine Differenz der Beinlänge um 3 Cm. Im Sinne der Beugung waren beide Gelenke ziemlich frei. Hingegen fand jeder Versuch einer Stellungscorrectur in Folge der Schmerzhaftigkeit den grössten Widerstand. Der Gang war nothwendigerweise ein höchst mangelhafter. Vielfache Versuche, auf gymnastischem Wege eine Stellungscorrectur herbeizuführen, scheiterten an der stets sich einstellenden Schmerzhaftigkeit und hatten schliesslich nur eine Verschärfung der Contractur zur Folge. Der rechte Schenkelkopf blieb indess trotz der hochgradigen Adduction des Beines tadellos eingerenkt. Unter solchen Umständen

blieb nichts übrig, als die Stellungscorrectur in Narkose vorzunehmen. Die Beseitigung der Abduction bot geringe, jene der Adduction hingegen recht erhebliche Schwierigkeiten. Beide Beine wurden derartig fixirt, dass das rechte (früher adducirte) eine kleine Verlängerung aufwies. In diesem Verbande ging der Knabe 2 Wochen umher. Nach Abnahme desselben wurde neuerdings mit der Gymnastik begonnen und die den vorhanden gewesenen Contracturstellungen entgegengesetzt gerichteten Gelenksexcursionen gepflegt. Trotzdem blieb das rechte Hüftgelenk immer noch zur Adduction geneigt und empfindlich. Ich fixirte dasselbe (diesmal ohne Narkose) noch eine Zeit lang in Abductionsstellung, während das linke Bein weiterhin gymnastisch behandelt und die Naht über mittelst einer elastischen Binde gegen die Oberschenkelhülse des rechtsseitigen Fixationsverbandes herangezogen wurde. Erst im April 1894 wurde eine ununterbrochene Bewegungscur durchgeführt und der seinerzeitige Längenunterschied der beiden Beine beseitigt. Der Knabe macht stundenlange Fusstouren, sein Gang war ziemlich gleichmässig und nur durch die etwas geringere Beweglichkeit des rechten Beines noch etwas gestört. Im Herbst 1894 geht, läuft und springt der Knabe wie ein völlig normales Kind. Auf glattem Boden ist von dem ehemaligen Watscheln keine Spur mehr vorhanden. Die Körperhaltung des Patienten ist tadellos (Fig. 53). Die active Beugefähigkeit des linken Beines erreicht 45°, jene des rechten ist etwas geringer. Beide Beine sind bis auf eine kaum messbare Differenz gleich lang. (Vorgestellt der chirurg. Section der 66. Naturforscherversammlung, Wien, 26. Sept. 1894.)

29. Bieger Anna, 6 Jahre, Wien; Lux. cox. cong. sin. Patientin, ein gut genährtes, gesundes Kind, läuft seit 4 Jahren und hat immer stark gehinkt. Dieses Hinken war ursprünglich ein Watscheln von einer Seite zur anderen; in letzter Zeit schien es seinen Ursprung namentlich von der linken Seite zu nehmen. Das linke Gesäss merklich abgeflacht, die linke Glutaealfalte tiefer stehend; das linke Bein kaum merklich schwächer als das andere und 1 Cm. verkürzt. Diese Verkürzung schon bei mässigem Zuge ausgleichbar. Der Schenkelkopf lässt sich bei stärkerer Adduction durch die Gesässweichtheile vorstülpen und ziemlich gut umfassen. Derselbe scheint, ebenso wie der Hals, ziemlich gut entwickelt zu sein und ist normal gerichtet. Repositionsprognose günstig. An der rechten Seite kann der Schenkelkopf zwar nicht in gleicher Weise vorgewälzt werden, aber seine Verbindungen mit der Pfanne scheinen gleichfalls wesentlich gelockert und schlaff zu sein. Reposition am 3. October 1893 ohne subcutane Muskeldurchtrennungen, unter Schonung der Beugemusculatur. Unterbindung einer stark blutenden Kapselarterie. Das Lgt. teres ist nicht nur erhalten, sondern ausserordentlich dick, breit und lang. Das exstirpirte Stück ist 2·5 Cm. breit,

4·5 Cm. lang und hat eine frappante Aehnlichkeit mit einer fleischigen Hundszunge. Der Schenkelkopf zeigt eine ziemlich weit

Fig. 53.

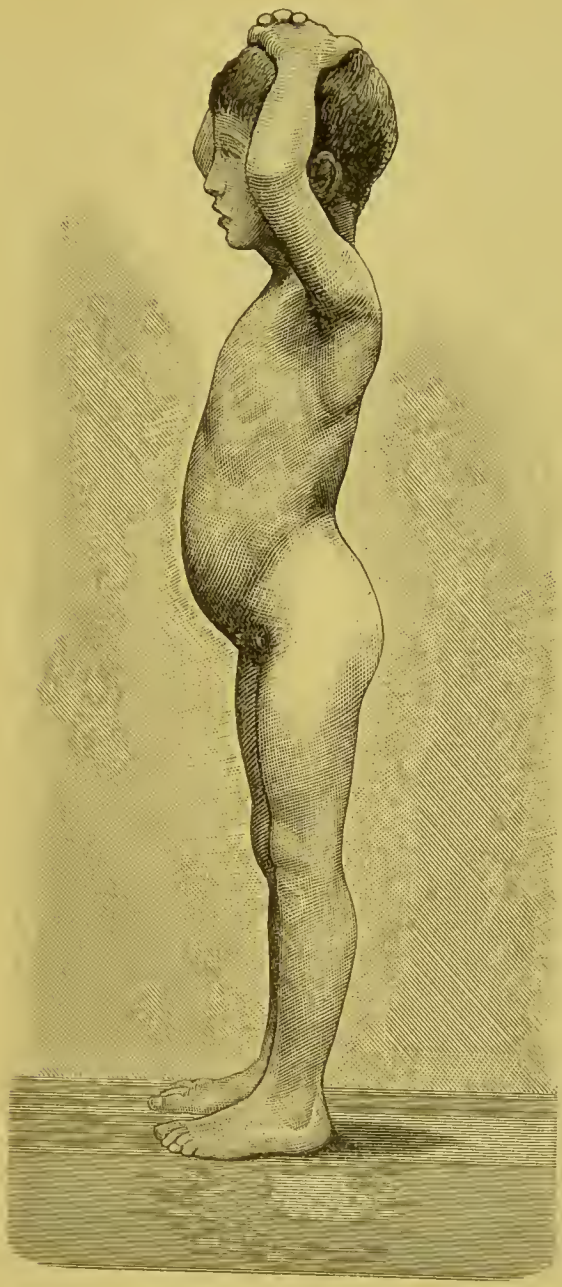

gediehene medioposteriore Abplattung, eine Vorderkante und eine obere Spitze, welche ohne Blosslegung der Spongiosa abgetragen wird. Halsfurche ziemlich breit, die Richtung des Halses deutlich

aufsteigend. Das Pfannengrübchen ist mit Bindegewebe gefüllt, vorne innen durch den Rand des Limbus cartilagineus scharf differenzirt, nach hinten oben offen und durch die weisslichen Wülste der Kapselinsertion abgegrenzt. Die Ausschneidung der künstlichen Pfanne verursacht starke Blutung. Nach Stillung derselben wird der breite, weissglänzende Sitzdarmbein-Fugenknorpel deutlich sichtbar. Nach dem ersten Repositionsversuche kann die Reluxation sehr leicht bewerkstelligt werden. Erst nach weiterer Vertiefung der oberen Pfannennische gewinnt der Schenkelkopf besseren Halt, und es gelingt die zum Zwecke der Pfannentoilette vorgenommene Reluxation desselben nur schwierig bei starker Adduction und Hinaufstossen des Beines. Die definitive Reposition ist entsprechend solide und lässt ein vorzügliches Resultat erwarten. Operationsdauer 25 Minuten. Fixation in leichter Abductionshaltung. Reactionsloser Verlauf. 15. October Verbandwechsel; 2. November, genau 4 Wochen nach der Operation, nachdem das Kind seit Mitte der 3. Woche mit dem kurzen Fixationsverbande schon gegangen war, beginnt die gymnastische und Massagebehandlung. Die Beweglichkeit des operirten Gelenkes im Sinne der Beugung und Streckung ist eine gute. Ohne besondere Empfindlichkeit des Gelenkes und ohne dass die Bewegungscur einmal unterbrochen worden wäre, stellte sich ungeachtet der gymnastischen Gegenmassregeln eine leichte Beugung und beträchtliche Adduction des operirten Gelenkes ein bei 1·5 Cm. scheinbarer Verkürzung. Der Gang des Kindes ist dem entsprechend schlecht. Die Correctur der linksseitigen Adduction gelingt ohne Narkose und das Bein wird für 2 Wochen ohne Unterbrechung der Marschübungen in der ursprünglichen leichten Abduction fixirt. Nach Abnahme des Verbandes werden fleissige Kretschübungen fortgesetzt und nächtliche Extension bei contralateral gelagerter Perinealschlinge in Anwendung gezogen. Ende Mai 1894 schien die Adduction beseitigt zu sein, das Kind geht ausdauernd und ohne Ermüdung, aber die Gleichmässigkeit des Ganges lässt viel zu wünschen übrig. Das Resultat, welches man nach dem glatten Verlaufe der Operation und der denkbar solidesten Reposition aller Voraussicht nach zu erwarten berechtigt gewesen wäre, ist zum üblichen Termin bis nun nicht erreicht worden. Im Herbst 1894 zeigt der Gang schon eine wesentliche Besserung, aber es besteht noch leichte Beugestellung des operirten Gelenkes. Die active Beugefähigkeit ist gering und geht über 15—20° nicht hinaus. Eine Verkürzung ist nicht nachweisbar. Mobilisirung und Ueberstreckung des Gelenkes in kurzer Narcose; forcirtere Gymnastik während des Winters. Ende Februar 1895 geht das Kind fast ohne die Spur von Hinken. Die active Beugefähigkeit erreicht nicht ganz 45°. Die vollständige Heilung ist nur mehr eine Frage kurzer Zeit.

30. Wurm Marie, 7 Jahre, Steinakirchen, Niederösterreich; Lux. cox. cong. dextra. Das geistig und körperlich zurückgebliebene Kind macht den Eindruck der grössten Krüppelhaftigkeit. Die gegen die vorhandenen körperlichen Defecte in Anwendung gezogenen therapeutischen Massnahmen würden bei einiger Consequenz in der Fortführung derselben ein überraschendes Resultat zu Stande gebracht haben, ein Resultat, welches der Leistungsfähigkeit der modernen orthopädischen Chirurgie das beste Zeugniss hätte ausstellen können. Dass dasselbe im vorliegenden Falle wegen der Ungunst der äusseren Verhältnisse — das Kind gehört der zahlreichen Familie eines armen Gebirgsbauers an — nicht erreicht werden konnte, thut nichts zur Sache. Die Wege zum Ziele wurden gebahnt und so lange ich das Kind beobachten konnte, waren die Fortschritte erstaunliche. Der zu überwindenden Schwierigkeiten halber soll dieser Fall etwas ausführlicher dargelegt werden. Die Locomotion der Patientin ist eine ausserordentlich mühsame und die Art und Weise derselben eine auf den ersten Blick verwirrende. Beim Gehen benutzt das Kind das rechte Bein in anscheinend normaler Weise, so dass man auf den ersten Blick geneigt wäre, dieses Bein für das gesunde zu halten. Das rechte Kniegelenk wird beim Gehen wie de norma abwechselnd leicht gebeugt und wieder vollkommen gestreckt. Das linke Knie hingegen bleibt beim Gehen in permanenter, ziemlich hochgradiger Beugestellung und macht den Eindruck eines beträchtlichen Genu valgum (vgl. Fig. 23). Die versuchsweise Streckung des Gelenkes zeigt jedoch, dass das Genu valgum nur ein scheinbares ist und dadurch vorgetäuscht wird, dass das im Knie gebeugte Bein im Hüftgelenke einwärts rotirt ist. In der vollen Streckstellung des Kniegelenkes besteht vielmehr ein thatsächliches, wenn auch geringgradiges Genu varum. Unter beträchtlichen Seitenschwankungen des Körpers humpelt das Kind unter Einwärtsrollung des im Knie stark gebeugten linken Beines mühsam einher. Die starke Beugestellung des linken Kniegelenkes wird von dem Kinde einzig zu dem Zwecke der Verarbeitung, respective des Ausgleiches einer sehr hochgradigen Verkürzung des rechten Beines eingenommen. Die hierauf gerichtete Untersuchung ergab einen Hochstand des rechten Trochanters von $3^1/_2$—4 Cm. oberhalb der *Nélaton*'schen Linie. Der rechte Schenkelkopf liess sich deutlich als ausserhalb der Pfanne befindlich palpiren. Es bestand demnach rechtsseitige angeborene Hüftluxation. Dieselbe konnte übrigens schon bei der Inspection der Hinterfläche des Rumpfes aus der auffallenden Prominenz des rechten grossen Trochanters erkannt werden, welcher die Gesässweichtheile vorstülpte, als ob er dieselben durchbohren wollte (vgl. Fig. 23). Eine Verkürzung von 3—4 Cm. war aber kein ausreichender Erklärungsgrund für die fast rechtwinkelige, habituelle Beugestellung des linken Knie-

gelenkes beim Gehen. Zum Ausgleich dieser Verkürzung hätte schon eine ganz geringe Beugestellung genügt, und es wären dem Kinde hierzu noch andere, bequemere Wege offen gestanden, z. B. die Recurvation (Ueberstreckung) des linken Kniegelenkes, die Equinusstellung des rechten Fusses oder die Senkung der rechtsseitigen Beckenhälfte. Die Hauptursache der hochgradigen Verkürzung des rechten Beines lag in diesem Falle gar nicht in der Luxation des rechten Hüftgelenkes, sondern in einer ganz colossal entwickelten linksconvexen Verkrümmung der Lendenwirbelsäule rhachitischen Ursprungs. Durch den scharfen linksconvexen Bogen wurde der Schwerpunkt des Rumpfes so weit nach links verlagert, dass es nach und nach zu einer permanenten, ziemlich beträchtlichen Erhebung der rechten Beckenhälfte mit entsprechender (scheinbarer) Verkürzung des rechten Beines gekommen war. Diese Verkürzung setzt sich demnach aus zwei Componenten zusammen: 1. aus der Luxationsverkürzung (wahre Verkürzung), 2. aus der scheinbaren Verkürzung in Folge des permanenten und durch die Lendenkrümmung der Wirbelsäule fixirten Hochstandes der rechten Beckenhälfte. Um die Grösse der Gesammtverkürzung zu erfahren, brauchte man das Kind nur das linke Bein im Kniegelenke strecken zu lassen; sofort erhob sich sodann die Sohle des rechten Fusses vom Boden und schwebte wenigstens 8 Cm. über demselben. Dabei bleibt der Stand der Glutacalfalten, respective die Relation der beiden seitlichen Beckenhälften zu einander vollständig dieselbe wie beim Stand auf dem rechten Beine. Die Skoliose ist so hochgradig, dass das linke Taillendreieck negativ geworden ist, d. h. dass die Lendenweiche mit einer Convexität die Hüftausladung überragt (vgl. Fig. 23). Die rechte Taille hingegen ist zu einem sehmalen Spalte mit aneinander liegenden Wänden geworden, in dessen Tiefe der tastende Finger die untersten Rippen dem Darmbeinkamme, respective der Fossa iliaca aufruhend fühlt. Dem scharfen, kurzen Bogen der lumbodorsalen Krümmung ist ein flacher, langgestreckter, oberer, rechtsconvexer, dorsaler Bogen aufgesetzt. Die Niveaudifferenzen sind in der Lumbalgegend sehr beträchtlich und betragen über 3 Cm. In der Subscapulargegend sind sie geringer. Die nähere Untersuchung des rechten Hüftgelenkes ergibt, dass der Schenkelkopf von den glutaealen Weichtheilen nur sehr locker fixirt ist und in weitem Umfange nach vorne und rückwärts, sowie nach aufwärts und abwärts auf der äusseren Fläche des Darmbeines hin- und hergeschoben werden kann. Die Luxationsverkürzung lässt sich durch Extension scheinbar auf 1 Cm. reduciren. Bei Ein- und Auswärtsrotation des Beines hatte man deutlich das Gefühl des sogenannten Kantenrollens des Schenkelkopfes, d. h. die an die vordere und hintere Schenkelhalsfläche gelegten Finger vermittelten bei Rollungen des Beines das Gefühl, wie wenn ein kantiger Körper

(Würfellineal) auf einer ebenen Fläche hin und her gekippt würde. Aus diesem Symptome konnte auf eine hochgradige Abplattung des Schenkelkopfes geschlossen werden. Die Halsfurche fühlte sich als steile Rinne an, die gesammte mediale Ausladung des oberen Femurendes schien beträchtlich reducirt. Bei starker Extension, verbunden mit gleichzeitiger Abduction, hatte man das deutliche Gefühl, als ob der Schenkelkopf in eine Vertiefung gleite und in derselben eine gewisse Fixation finde. Durch Hinaufstossen des in die indifferente Strecklage zurückgeführten Beines löste sich der Schenkelkopf aus der supponirten Vertiefung und glitt wieder nach oben. Man hätte also auf eine Reponirbarkeit des Kopfes in eine allerdings rudimentäre Pfanne schliessen können. Gelegentlich der späteren Eröffnung des Gelenkes erwies sich dieser Eindruck als eine Täuschung, da der Schenkelkopf sich selbst nach Beseitigung einiger Reductionshindernisse nur mit Mühe bis zum hinteren Pfannenrande herabziehen liess. Es ist wohl ausser Zweifel, dass in diesem Falle das statische Moment der rechtsseitigen Luxation, respective die bei Belastung des luxirten rechten Beines jedesmal eintretende linksseitige Beckensenkung die linksseitige Lumbodorsalskoliose eingeleitet hat, während ihre Fortentwicklung durch die rhachitische Disposition des Skeletes gefördert wurde. Wollte man annehmen, dass eine Wirbelsäulenverkrümmung schon vor der Aufnahme des Gehactes vorhanden gewesen sei, so hätte dieselbe in dem supponirten Falle einer rechtsseitigen Convexität unter dem Einfluss der Statik des späteren Ganges eine Umkehrung nach links erfahren müssen, während eine supponirte präexistente linksconvexe Lumbodorsalkrümmung in Folge der durch die rechtsseitige Luxation bedingten Statik eine um so rapidere Fortentwicklung finden musste. Die selten hochgradige Steigerung der linksconvexen Lumbodorsalskoliose bis zu dem Grade, dass hierdurch der Körperschwerpunkt so weit nach links verschoben wurde, um eine permanente Elevation der rechtsseitigen Beckenhälfte und damit eine so bedeutende (scheinbare) Verkürzung des rechten luxirten Beines zu bedingen, ist aus der beträchtlichen rhachitischen Erweichung des Skeletes zu erklären. Nach der gegebenen Darstellung war die Schwierigkeit des Falles eine ersichtliche: es handelte sich ja nicht nur um die Beseitigung der Luxation, sondern auch um die Horizontalstellung der queren Beckenachse. Die fortbestehende Erhebung der rechten Beckenhälfte hätte bei der hierdurch bedingten maximalen Adductionslage des rechten Hüftgelenkes die Stabilität einer versuchten Reposition desselben, ja diese selbst unmöglich machen müssen; dies um so mehr, als die mediale Ausladung des oberen Femurendes nachweislich reducirt war. Die Reposition konnte daher nur bei einer gleichzeitigen, sehr energischen Behandlung der Lendenkrümmung einige Aussicht auf Erfolg

haben. Reposition 3. October 1893. Nach vorgängiger subcutaner Tenotomie der Kniekehlensehnen wurde das Gelenk in typischer Weise blossgelegt und eröffnet. Die Adductoren blieben intact. Der Kapselschlauch war ausserordentlich geräumig und dickwandig. Der Schenkelkopf zeigte starke medioposteriore Abplattung und war mit einer ziemlich scharfen Vorderkante versehen. Die untere Rundung desselben war zu einem knolligen Höcker ausgewachsen, welcher abgetragen werden musste. Gegen alles Erwarten wurde ein ausserordentlich dickes und breites Lgt. teres von fleischartiger Beschaffenheit vorgefunden; von seiner Kopfinsertion zum Pfannenansatze nahm dasselbe an Breite allmälig zu. Der Schenkelhals fehlt sozusagen vollständig, indem die Kapsel unmittelbar am Rande des Kopfknorpels inserirt. Dieselbe musste mit dem Raspatorium gegen den Trochanter zu etwas zurückgehebelt werden, um den kurzen Hals gewissermassen zu entbinden. Am Pfannenorte fand sich ein flacher Wulst, der als hinterer Pfannenrand gedeutet werden musste; nach vorne innen von demselben eine kleine plane Stelle, welche mit Fett und dem Ansatz des runden Bandes bedeckt war. Die Ausschneidung der künstlichen Pfanne bot nichts Bemerkenswerthes. Die herausbeförderten Hohlschalen zeigten breite Fugenknorpel. Reduction und Reposition des Schenkelkopfes ging anstandslos von statten; Fixation der Extremität in indifferenter Streeklage. Operationsdauer 40 Minuten. Der Verlauf war ungestört. Die Wunde heilte unter zwei Verbänden im Laufe von 4 Wochen. Ich habe in diesem speciellen Falle davon abgesehen, das künstliche Hüftgelenk frühzeitigen passiven Bewegungen zu unterziehen, sondern beabsichtigte, dasselbe Jahr und Tag in der indifferenten Streeklage fixirt zu halten, um geradezu eine Ankylose herbeizuführen. Dies schien mir deshalb wünschenswerth, weil die Ankylose des rechten Beines in indifferenter Streeklage die elevirte rechte Beckenhälfte gewissermassen herabgezwungen oder herunterredressirt hätte. Hierdurch wäre die vorher zu lockernde linksconvexe Lumbalkrümmung günstig beeinflusst worden. Bei horizontal eingestellter querer Beckenachse bleibt die Länge des operirten Beines gegenüber jener der gesunden Extremität nur mehr um 0·5 Cm. zurück. Die Wirbelsäule wurde zunächst durch ein in scharfer Extensionsstellung angelegtes Modellcorset in möglichster Correctur fixirt. Die Patientin ist nunmehr um fast 11 Cm. grösser geworden, als sie vor der Operation war, und geht jetzt ohne Stütze mühelos und mit beiderseits gleichmässiger Function der Kniegelenke einher — ein in Anbetracht der wenigen Wochen, die seit der Inangriffnahme der Behandlung verflossen sind, bereits bemerkenswerthes Resultat. Die aus langer Gewohnheit erfliessende Neigung, das linke Kniegelenk beim Gehen und Stehen stärker zu beugen, besteht noch fort. Um die linksseitige Beckensenkung durch Kniebeugung unmöglich zu machen und die

redressirende Wirkung des Corsets auf die Lendenkrümmung zu unterstützen, erhält die Patientin für die linke Extremität einen einfachen Schienenapparat, welcher das linke Kniegelenk in permanenter Streckstellung erhält. Das rechte Hüftgelenk wird durch eine von der rechtsseitigen Beckenhälfte bis oberhalb des rechten Kniegelenkes reichende Schiene in indifferenter Streckstellung fixirt. Die Gestalt der Patientin ist kaum wieder zu erkennen. Aus dem erbärmlichen, in sich zusammengehoekten Krüppel ist nunmehr ein aufrechtes, in dem Corset sogar als halbwegs gut gewachsen imponirendes Kind geworden. In den drei folgenden Monaten wird das weitere Hauptaugenmerk auf die Mobilisirung, respective Umkrümmung der Lendenskoliose gerichtet, wobei passive energische Umkrümmungen die Hauptrolle spielen; allmälig wäre die Möglichkeit aetiver Umkrümmung erreicht und hierdurch die Freilassung des linken Kniegelenkes in nahe Aussicht gerückt worden. Trotz Unterlassung jeder Gelenksgymnastik zeigen die zeitweilig vorgenommenen Bewegungsversuche des operirten Hüftgelenkes, dass die intendirte Ankylose nicht eingetreten war. Hierdurch wurde die Perspective einer zwar längeren Dauer der Behandlung, aber auch eines schöneren Endresultates eröffnet. Was innerhalb 3 Monaten in Bezug auf die äussere Körperform erreicht werden konnte, geht aus dem Vergleiche der beiden Abbildungen (Fig. 25 und 54) hervor. Die auf den ersten Blick verwickelt erscheinende äussere Erscheinungsform des Gebrechens, welches in seinen Folgen das ganze Skelet des Körpers gewissermassen zum Einsinken brachte und die sich aus der ganzen Sachlage ergebenden Schwierigkeiten hatten auf mich einen grossen Reiz ausgeübt und trotz des Widerstrebens des stupiden Mädchens meine Bemühungen angespornt. Die nach der Reposition des luxirten Hüftgelenkes consequent durch mehrere Jahre fortgesetzte Behandlung der Skoliose hätte mich unter gleichzeitiger Unterstützung einer pflichteifrigen und intelligenten Mutter in diesem Falle mit Sicherheit ein Gesammtresultat erreichen lassen, welches alle Mühe reichlich gelohnt hätte. Der erbärmliche Krüppel mit mühseligster Locomotion wäre zu einem aufrechtgehenden, halbwegs wohlgebildeten Mädchen geworden. So durfte ich hoffen. Aber es kam zunächst anders. Eines Tages erschien der Bauer, war recht unwirsch über die lange Behandlung und verlangte sein „Sefferl“ zurück, die man ihm nicht vorenthalten konnte. Das harte Ringen um das tägliche Brod wird den Eltern kaum Zeit lassen, ein besonderes Augenmerk auf das Kind zu richten; die Skoliose wird sich nach dem muthmasslichen Ablegen des Corsets und mangels jeder Behandlung wahrscheinlich fortentwickeln, und damit wird die Reposition des luxirten Hüftgelenkes wirkungslos werden. Wiewohl die Ungunst der äusseren Verhältnisse ein definitives günstiges

Resultat in diesem Falle unter der obwaltenden, durch die Skoliose gesetzten Rumpfstatik äusserst fraglich erscheinen lässt, so bleibt der vorstehende Fall doch ausserordentlich lehrreich und interessant.

Fig. 54.



31, 32. Abeles Hedwig, Pilsen, 3 Jahre; Lux. cox. cong. bilateralis. Erst im Alter von $2^1/_4$ Jahren hat die Kleine zu gehen angefangen und sofort merklich gewatschelt. In der kurzen Frist

von nicht ganz einem Jahre hat die Gehstörung bedeutend zugenommen. Beiderseits 3 Cm. Hochstand der Trochanterspitzen über der *Nélaton*'schen Linie. Selbst durch kräftigen Zug lassen sich dieselben nur unmerklich tiefer stellen; dabei starke Spannung der langen Muskeln. Beide Schenkelköpfe lassen eine Vorderkante erkennen, Schenkelhälse ganz auffallend kurz und kaum vom Kopfe zu differenziren. 5. October 1893 Reposition beiderseits in derselben Sitzung. Links: subcutane Tenotomie des Biceps und des Semitendinosus, welcher in der Kniekehle am meisten vorspringt, sowie der Adductoren. Die Kapsel mässig verdickt. Ein langes, starkes, zweigetheiltes Ligamentum teres wird exstirpirt. Der Schenkelkopf zeigt medioposteriore Abplattung bei mässig entwickelter Vorderkante. Die Furche des Schenkelhalses ist so schmal, dass derselbe durch Abhebelung der Kapselinsertionen wenigstens einigermassen verlängert werden muss. Das rudimentäre Pfannengrübchen ist von minimaler Grösse. Der vordere, innere Saum desselben wird von einer straff gespannten und gegen die Grübchenmulde vorspringenden Membran gebildet. Die Pfannenausschneidung bietet nichts Besonderes. Schon beim ersten Repositionsversuch passt der Schenkelkopf gut in sein neues Lager. Tamponade der Wunde. Die rechtsseitige Reposition wird sofort angeschlossen und mit der subcutanen Tenotomie der innersten Adductorenbündel und des am stärksten vorspringenden Semitendinosus eingeleitet. Schenkelkopf und Hals bieten analoge Verhältnisse wie links. Hingegen ist vom Ligamentum teres nicht die leiseste Spur erhalten, selbst die Foveola capitis kaum erkennbar vorhanden. Bei der Pfannenausschneidung werden die breiten Fugenknorpel deutlich sichtbar. Bei der ausnahmsweise geringen Blutung erfolgt die Pfannenausschneidung direct unter Leitung des Auges. Der Schenkelkopf passt schon beim ersten Repositionsversuch gut in die Pfanne. Dauer beider Repositionen vom Hautschnitt zur Naht 40 Minuten. Verlauf vollkommen reactionslos. Schon wenige Tage nach der Operation wird das Kind mit seinem Fixationsverbande aufgestellt, ohne dass es Schmerzen empfindet. 15. October Verbandwechsel und Application eines kurzen, bis zu den Kniegelenken reichenden Contentivverbandes bei etwas verminderter Spreizstellung der Beine. 31. October Verbandabnahme und Beginn der gymnastischen Nachbehandlung. Beide Gelenke bleiben zunächst in leichter Abductionshaltung und übergehen allmälig ohne besonderes Zuthun von meiner Seite in indifferente Strecklage. Adductionsneigung fehlt in diesem Falle vollständig. Gegen die leichte Beugehaltung wird durch active und passive Streckübungen und zeitweiliges Auflegen eines etwa 10 Kgrm. schweren Schrottsackes auf das Gesäss bei von der Tischunterlage emporgehobenen Kniegelenken mit Erfolg angekämpft. Das Kind ist während der ersten 14 Tage

der gymnastischen und Massagebehandlung absolut nicht dazu zu bewegen, allein zu stehen, geschweige zu gehen; vielmehr beantwortet es dieses Ansinnen stets mit sofortigem Niederkauern auf dem Boden. Als es sich aber einmal unbeachtet wusste, lief es unvermuthet durch das Zimmer. Von da ab macht Patientin rasche Fortschritte und wird die weitere gymnastische Behandlung Ende December der Mutter überlassen. Anfangs April 1894 sah ich das Kind abermals. Beide Gelenke waren activ bis über 45° flectirbar. Die Stellung derselben liess nichts zu wünschen übrig, die Einrenkung war eine tadellos solide. Die Protrusion des Bauches und Gesässes ist verschwunden und das früher höchst auffällige Watscheln soweit gebessert, dass nur ein ganz leichtes Schwanken des Oberkörpers beim Gange constatirt werden konnte. Im September 1894 wird ein völlig normaler Gang bei tadelloser Körperhaltung constatirt (vorgestellt der chir. Section der 66. Versamml. deutscher Naturforscher und Aerzte, Wien, 26. September 1894).

33. Fürst Margit, 2 Jahre, Neutra, Ungarn; Lux. cox. cong. dextra. Das sehr gut genährte Kind hat erst vor 6 Monaten zu gehen begonnen und sofort merklich gehinkt. Allmälig nahm die Gehstörung zu. Schon an dem Wickelkinde wurde wiederholt constatirt, dass das rechte Bein kürzer sei als das linke. Gegenwärtig beträgt die Verkürzung 2 Cm. und ist durch Zug völlig ausgleichbar. Die rechte Glutaealfalte steht tiefer und ist durch Gabelung zweigetheilt. Das obere Femurende ist durch die dicken Weichtheilschichten schwierig durchzutasten, der Hals differenzirt, der Schenkelkopf von genügender Ausladung und normal gerichtet. Reposition 7. October 1893 ohne subcutane Tenotomien; nur die stark gespannte Fascia lata wurde in querer Richtung ziemlich weit nach rückwärts durchtrennt. Die Kapseldurchschneidung macht die Unterbindung mehrerer Gefässe nothwendig. Der Schenkelkopf zeigt eine ganz mässige, medioposteriore Abplattung. Das runde Band fehlt vollständig. Der Schenkelhals ist auf eine Furche reducirt und muss durch Ablösung der oberen Kapselinsertion etwas verlängert werden. Die Pfanne ist vollständig rudimentär und stellt eine ganz minimale Nische vor, welche nach hinten oben von einem fibrösen, durch die Duplicatur der hinteren Kapsel gebildeten, weisslich schimmernden Walle begrenzt wird, während jede Andeutung einer Differenzirung des vorderen inneren Randes fehlt. Durch reichliche Fettwucherung ist der Pfannenort vollständig unkenntlich gemacht. Die bei der Pfannenausschneidung ausgehobenen Hohlschalen bestehen zum grösseren Theile aus Knorpelgewebe. Die Reposition ist beim ersten Versuche eine vollkommen solide. Es machte den Eindruck, als sei die Pfanne in diesem Falle zu gross und zu tief angelegt worden. Operationsdauer 20 Minuten. Fixation in ganz leichter Abduction. Reactionsloser Verlauf.

15. October erster Verbandwechsel; kurzer, bis zum Knie reichender Fixationsverband. 2. November Verbandabnahme, Beginn der Bewegungscur bei vollständig geheilter Wunde. Da das continuirlich heulende Kind eine unerträgliche Störung in der Gesellschaft seiner Leidensgenossen veranlasst, so wird es schleunigst entlassen und eine möglichst einfache Gymnastik zu Hause fortgesetzt. Am 18. Juni (acht Monate nach der Operation) wurde das Kind wieder vorgestellt. Der Gang desselben ist so vollkommen normal, dass ich selbst kaum im Stande war, das operirte Bein von dem anderen zu unterscheiden. Die active Beugung überschreitet den rechten Winkel. Die Bewegungen sind vollkommen glatt. Die restirende Verkürzung beträgt kaum $^1/_2$ Cm. Das Kind ist unermüdlich auf den Beinen. Das erreichte Resultat ist das denkbar beste, welches unter den durch die pathologischen Verhältnisse der Gelenkskörper gegebenen Einschränkungen überhaupt möglich ist, und kann einer Restitutio ad integrum fast gleichgestellt werden (vorgestellt der chir. Section der 66. Versamml. deutscher Naturforscher und Aerzte, Wien, 26. September 1894).

34. Friedmann Rosa, $2^1/_2$ Jahre, Warschau; Lux. cox. cong. sin. Die zarte, kleine Patientin ist das überlebende von Zwillingskindern. Vor einem Jahre begann sie zu gehen und hat bis jetzt immer zunehmend gehinkt. Das kürzere, linke Bein war der Mutter seit jeher aufgefallen; dasselbe ist auffallend schlecht genährt. Die Verkürzung beträgt $1^1/_2$ Cm. und ist durch Zug ausgleichbar, der Schenkelkopf gut vorzuwälzen, nach allen Richtungen weithin verschiebbar, anscheinend ziemlich gut erhalten, der Schenkelhals sehr unentwickelt. Reposition 11. October 1893 ohne Muskelverletzung. Der Schenkelkopf zeigt eine obere Spitze, welche ohne Blosslegung der Spongiosa abgetragen wird. Ein dünnes Fädchen neben der Foveola stellt das letzte Ueberbleibsel des runden Bandes vor. Ein Schenkelhals ist sozusagen gar nicht vorhanden. Das Pfannengrübchen ist vollständig rudimentär und durch eine kleine, flache Stelle vor- und einwärts des runden Walles, welcher den hinteren Pfannenrand vorstellt, eben nur angedeutet. Die ganze Oertlichkeit mit fetthaltigem Bindegewebe bedeckt. Bei der Pfannenausschneidung erweist sich die Spongiosa als auffallend hart. Die Knorpelfugen sind von beträchtlicher Breite. Die Vertiefung der oberen Pfannennische gelingt nicht nach Wunsch, und die Pfannentiefe war schätzungsweise noch ziemlich ungenügend, als der scharfe Löffel die glatte, elastisch nachgiebige Platte der inneren Compacta des Darmbeines bereits erreicht hatte. Ich wollte eine Perforation vermeiden, da dieselbe bei der ungenügenden, medialen Ausladung des Schenkelkopfes keinen Vortheil bringen konnte. Die Reposition erfolgte sehr leicht, doch treibt die geringste Adduction des Beines den Schenkelkopf aus der Pfanne und selbst bei indifferenter Ein-

stellung der Extremität ist der Halt desselben nicht der wünschenswerth feste. Die Extremität wird deshalb vorsichtshalber in etwas stärkerer Abductionsstellung fixirt. Operationsdauer 40 Minuten. Glatter Verlauf, erster Verbandwechsel am 24. October unter Beibehaltung der Abduction. Am 7. November beginnt die Bewegungscur. In der fünften Woche vermag das Kind bereits allein zu gehen und muss privater Verhältnisse halber bald darauf in seine Heimat entlassen werden. Wiedervorstellung am 12. Mai 1894 (also sieben Monate nach der Reposition); die seinerzeit gepflegte Abductionshaltung ist verschwunden, das Bein um einen schwachen Centimeter verkürzt. Die Musculatur ziemlich atrophisch. Active Beugefähigkeit bis zum spitzen Winkel. Der Schenkelkopf hat sein neues Lager nicht verlassen. Der vordere Pol desselben ist bei Auswärtsrollung der Extremität an normaler Stelle einwärts und entsprechend unterhalb der Spina ant. sup. zu fühlen. Der nach oben gestossene Obersehenkel findet starren, knöchernen Widerstand. Das Hinken ist wesentlich gebessert, aber doch noch ziemlich auffällig und ersichtlich durch die mangelhafte Thätigkeit der Musculatur bedingt.

35. Potiorek Emma, 3 Jahre, Völkermarkt; Lux. cox. cong. sin. Die Verkürzung des linken Beines wurde bemerkt, als das Kind 16 Monate alt war und noch immer nicht laufen wollte. Erst gegen Ende des zweiten Lebensjahres wurden die Versuche hierzu aufgenommen. Das sofort bemerkbare Hinken hat bis zur Stunde stetig zugenommen und ist nunmehr umso störender, als das Kind den linken Fuss in hochgradiger Spitzfussstellung aufsetzt. Beim Auftreten auf das linke Bein schlägt die Lendenwirbelsäule blitzartig schnell in einem grossen Bogen nach rechts aus. Die linke Subscapulargegend lässt eine beginnende Niveauelevation erkennen. 3 Cm. Beinverkürzung durch Zug bis auf 1 Cm. ausgleichbar. Starke seitliche Prominenz des linken Trochanters. Der Schenkelkopf ist gut tastbar, medial gerichtet und weist eine mässige Vorderkante auf. Halsfurche schmal. Reposition 27. October 1893 ohne Muskelverletzungen. Die Gelenkskapsel beträchtlich verdickt, der Kopf zeigt starke Abplattung und Spuren der Insertion des zu Grunde gegangenen Ligamentum teres. Der Pfannenort vollständig plan und mit Gewebe bedeckt. Ein vorderer, innerer Knorpelsaum ist vorhanden. Längs der hinteren, oberen Begrenzung der Pfannengegend bildet die Kapselinsertion eine wulstige, weissglänzende, Duplicatur, welche gewissermassen einen Limbus cartilagineus vortäuscht. Die Aushöhlung einer genügend tiefen künstlichen Pfanne stösst auf keine Hindernisse. Die Reposition gelingt durch Extension beim ersten Versuche und ist bei jeder Stellung der Extremität genügend stabil. Operationsdauer 20 Minuten. Ungestörter Verlauf. 7. November erster Verbandwechsel, Beginn des Gehens mit bis

zum Knie reichendem Fixationsverband. 15. November wird die Fixation weggelassen und bei geheilter Wunde mit den Bewegungen begonnen. Zum Beginne der sechsten Woche geht das Kind ohne Unterstützung im Zimmer einher. Die restirende Beinverkürzung beträgt $^1/_2$ Cm. Mitte December wird das Kind in häusliche Behandlung entlassen. Im September 1894 wurde die Kleine wieder vorgestellt. Das operirte Gelenk zeigt ausgezeichnete active Beweglichkeit. Die Beugefähigkeit erreicht den rechten Winkel. Einrenkung vollkommen stabil. Gang auf glattem Boden fast normal (vorgestellt der chir. Section der 66. Versamml. deutscher Naturforscher und Aerzte, Wien, 26. September 1894). Ueber weitere Besserung wird brieflich berichtet.

36, 37. Huss Olga, 3 Jahre, Lackenhof, Niederösterreich; Lux. cox. cong. bilateral. Das Kind ist seit einem Jahre auf den Beinen. Der Gang desselben war vom ersten Augenblicke an watschelig. Da die Gehstörung rapid zunahm, wurde das Kind am 23. October 1893 zu mir gebracht. Die Schenkelköpfe zeichneten sich durch eine ausserordentliche Verschiebbarkeit aus, so dass der etwas über 3 Cm. oberhalb der Linie stehende Trochanter durch mässigen Zug beiderseits in ein schätzungsweise normales Niveau herabverlagert werden konnte. Dieselben zeigten ausserdem eine genügende mediale Ausladung bei gut differenzirten Halsfurchen. Die Operationsprognose musste demnach günstig gestellt werden; es wurde die beiderseitige Reposition in einer Sitzung in Aussicht genommen und am 28. October 1893 ausgeführt. Es zeigte sich dabei, dass die auf das Untersuchungsergebniss basirte Annahme, ohne Muskeldurchschneidungen zum Ziele kommen zu können, eine irrige war, denn nach Blosslegung des Gelenkes stand der Kopf linkerseits trotz Extension so hoch, dass die Eröffnung der Vorderkapsel im Centrum der Wunde nicht ausführbar war; behufs leichterer Herabholung des Schenkelkopfes wurde eine ausgiebige Spaltung der Fascia lata in der Wunde und die subcutane Durchtrennung der Kniekehlensehnen für nothwendig erachtet. Der Schenkelkopf war gut gerundet, nur wenig abgeplattet und trägt einen kleinen Gewebszipfel als Rest des runden Bandes. Die Kapsel ist fleischartig verdickt, ihre Durchtrennung mit ziemlicher Blutung verbunden. Das Pfannengrübchen ausserordentlich klein und flach, mit weichem Gewebe bedeckt und ohne jede Andeutung einer Differenzirung der Ränder. Die Pfannenaushebung bot nichts Bemerkenswerthes; die Reposition gelang beim ersten Versuche und war vollkommen stabil. Operationsdauer 18 Minuten. Nach provisorischer Tamponade der linksseitigen Wunde wird sofort zur zweiten Reposition geschritten. Der Befund war vollständig analog. Da die Verzögerung durch Reductionsversuche mittelst Extension diesmal umgangen wurde und die subcutane Tenotomie der drei

Kniekehlensehnen die Operation einleitete, konnte die Reposition vom Hautschnitt zur Naht in 12 Minuten vollendet werden. Höchst auffallend war in diesem Falle die grosse Verschieblichkeit des Schenkelkopfes, zusammengehalten mit der sich bei der Operation ergebenden Unmöglichkeit, denselben durch blosse Extension in das Pfannenniveau herabzuholen, so dass die subcutane Tenotomie der Kniekehlensehnen nothwendig wurde. (Die Adductoren wurden beiderseitig intact erhalten.) Bei dem zarten Alter des Kindes hätte sich durch maschinelle Extension oder durch eine vorbereitende Extensionsbehandlung zweifellos eine genügende Dehnung der langen Muskeln erzielen und eine Trennung derselben umgehen lassen. Der Verlauf gestaltete sich vollkommen glatt. Am 20. November wurde die Fixation beiderseits aufgegeben und mit der Massage begonnen. Leider musste die Nachbehandlung sehr bald unterbrochen und das Kind 6 Wochen nach der Operation nach Hause entlassen werden. Ohne besondere Fürsorge fing die Kleine bald an zu stehen und an der Hand geführt zu laufen. Am 20. Mai 1894 sah ich das Kind abermals. Die Einrenkung war beiderseits eine tadellose, die active Beugefähigkeit bis zum rechten Winkel reichend. Der Wuchs des Kindes und die Formen der Rumpfbeckenverbindung vollkommen normal. Geht das Kind ganz allein, so ist ein leichtes Schwanken des Oberkörpers noch vorhanden. Reicht man demselben zur Stütze nur einen Finger, so ist der Gang kaum wahrnehmbar gestört und lässt bei fortschreitender Kräftigung der noch sehr atrophischen Musculatur eine weitere Besserung mit Sicherheit erwarten. Es wurden weiterhin an die Mutter keine anderen Weisungen ertheilt, als das Kind möglichst viel gehen und laufen zu lassen. Bei der abermaligen Vorstellung desselben Mitte September 1894 war ein absolut normaler Gang zu constatiren. Es hätte Niemand auch nur den Verdacht hegen können, dass hier noch vor einem Jahre eine beiderseitige Hüftverrenkung vorhanden gewesen sei. Das Resultat ist umso bemerkenswerther, als das Kind sozusagen jeder Nachbehandlung entbehrt hatte (vorgestellt der chir. Section der 66. Versamml. deutscher Naturforscher und Aerzte, Wien, 26. September 1894). Brieflichen Nachrichten zu Folge ist das Kind in jeder Beziehung als vollkommen normal zu betrachten.

38. Heinlein Bertha, 6 Jahre, Brünn; Lux. cox. cong. sin. Das einzige Kind einer Witwe. Die Kleine ist immer gesund gewesen, bis auf eine in den ersten Lebenswochen überstandene fieberhafte Affection. Es bildete sich damals nach der Erzählung der Mutter an der Aussenseite des r e c h t e n Oberschenkels eine kleine Geschwulst, welche vom Arzte eröffnet wurde und Eiter entleerte. Daher rührt eine kleine, verschiebliche Narbe an der Aussenfläche des rechten Oberschenkels etwas oberhalb seiner Mitte.

Das rechte Hüftgelenk vollkommen intact. Das linke Bein ist um fast 5 Cm. verkürzt und befindet sich in habitueller Beuge-Adductionsstellung. Dementsprechend ist die linke Femorolabialfalte in Folge ihrer mangelhaften Ventilation stark geröthet und die Haut stellenweise ihres Epithelüberzuges verlustig. Die linke Fusssohle steht bei Rückenlage des Kindes in der Höhe des rechten Knöchels. Beim Gehen wird der linke Fuss in maximaler Equinushaltung aufgesetzt. Das Hinken ist so hochgradig, dass das Kind einen vollständig krüppelhaften Eindruck macht. Extensionsversuche erzielen nur eine unwesentliche Verlängerung des Beines. Der Schenkelkopf zeigt oben eine anscheinend gute Rundung, ist normal gerichtet und präsentirt bei Auswärtsrollung des Beines eine ziemlich scharfe Vorderkante. Die Halsfurche ist ausserordentlich schmal. Unter den obwaltenden Umständen musste man auf ziemliche Schwierigkeiten bei der Reposition gefasst sein. Dieselbe wurde am 2. November 1893 vorgenommen. Dr. *Jg. Weiss* (Wien), Prof. *Busi*, Dr. *Ghellini* (Bologna) als Gäste anwesend. Die Operation wird mit der subcutanen Durchtrennung der straff gespannten Kniekehlensehnen begonnen. Die Adductoren bleiben intact. Nach Blosslegung der Vorderkapsel lässt sich der Schenkelkopf in das Centrum der Wunde herabziehen. Hierauf Spaltung der sehr verdickten Kapsel. Der Schenkelkopf ist stark abgeflacht und mit oberer Spitze versehen. Vom runden Bande findet sich nicht die leiseste Spur. Der Knorpelüberzug des platten, medialen Poles des Schenkelkopfes ist aufgefasert, rauh und zerklüftet. Die Kapsel setzt sich direct an der Knorpelgrenze des Kopfes an, so dass ein Schenkelhals völlig zu fehlen scheint. Es wird deshalb nothwendig, die Halsinsertionen der Kapsel abzulösen und nach aussen zu verlagern, um dem Kopfe eine grössere mediale Ausladung zu geben. Durch Abtragung der oberen Spitze und vorderen Kante desselben wird eine regelmässigere Form erzielt. Die Pfanne fehlt vollkommen und es kostet Mühe, die Gegend des Pfannenortes festzustellen. Die Insertion der Hinterkapsel am Becken bildet einen dicken Wulst. Nach vorne innen von demselben ist die Beckenwand mit einer dicken Lage schwartigen Gewebes bedeckt, welches eingeschnitten und mit dem Raspatorium abgehebelt wird. Nun erst kann man die flache Knochenkante constatiren, welche die Grenze zwischen der vorderen inneren und hinteren äusseren Beckenwand bildet. Nach vorne innen von derselben ist der Pfannenort gelegen, eine kleine plane Fläche ohne irgendwelche Differenzirung der Ränder. Die Pfannenaussehneidung gelingt durch Aushebung ziemlich harter Spongiosahohlschalen bis zu ausreichender Tiefe ohne Perforation des Beckens. Den Pfannengrund bildet an einer umschriebenen Stelle die elastische Platte der inneren Compacta des Darmbeines. Die Reposition gelingt sofort, ist jedoch wenig stabil.

Erst nach mehreren Adaptirungen des Kopfes und der Pfanne wird die Reposition so solide, dass sie auch eine leichte Adduction verträgt. Operationsdauer 50 Minuten. Fixation in vollständig indifferenter Streckstellung. Trotz des schwierigen Eingriffes glattester Verlauf. Schon am 25. November wird mit der gymnastischen Nachbehandlung begonnen. In der fünften Woche kann das Kind allein gehen. Es besteht eine Verkürzung von 2 Cm. Die vorgeschriebenen Bewegungen und Massagen werden von der Mutter weiterhin fortgesetzt. Anfangs September 1894 (9 Monate nach der Reposition) wurde mir das Kind wieder vorgestellt. Die Verkürzung beträgt 2 Cm. und wird durch eine unterlegte Sohle ausgeglichen. Der Gang des Kindes ist ein geradezu vorzüglicher. Die noch vorhandene ganz geringe Ungleichmässigkeit ist auf glattem Boden kaum bemerklich. Die Extremität befindet sich in indifferenter Streeklage. Die active Beugung ist ziemlich beschränkt und beträgt 15—20°. Die passiv erzielbaren Excursionen sind etwas grösser. Die Bewegungen geschehen nicht ganz glatt, unter leichtem Knistern, sind übrigens vollkommen schmerzlos. Das Kind tummelt sich wie ein vollkommen gesundes. In Anbetracht der durch die anatomischen Verhältnisse gebotenen enormen Schwierigkeiten ist das Resultat als ein glänzendes zu betrachten (vorgestellt der chir. Section der 66. Versamml. deutscher Naturforscher und Aerzte, Wien, 26. September 1894).

39. Lichtenstern Elise, $2^1/_2$ Jahre, Ostrau; Lux. cox. cong. sin. Die zarte Kleine geht erst seit wenigen Monaten und fällt auf dem linken Fusse stark auf. Die objectiven Symptome sind wenig auffällig. Die vorhandene Verkürzung beträgt nicht mehr als 1 Cm. und ist durch leichten Zug ausgleichbar. Der linke Trochanter springt weniger vor, als an der gesunden Seite. Das linke Gesäss ganz leicht abgeflacht, das obere Femurende auf der äusseren Darmbeinfläche in grossen Excursionen auf und abschiebbar. Durch Adduction kann dasselbe durch die schlappen Gesässweichtheile vorgestülpt werden; es gelingt aber nicht, die Form desselben durch die Palpation in's Detail aufzulösen. Vielmehr scheint der Oberschenkel an seinem oberen Ende in eine keulenartige Verdickung auszulaufen. Jedenfalls kann die Halsfurche nicht getastet werden und der zarte, etwas rachitische Knochenbau des Kindes lässt eine stärkere Abnützung des dislocirten Schenkelkopfes vermuthen. Reposition am 3. November 1893. Nach Eröffnung der Kapsel präsentirt sich thatsächlich ein ausserordentlich reducirter Kopf. Derselbe ist förmlich zu einer flachen Scheibe umgestaltet, hat eine obere Spitze und eine vordere Kante. Der Hals scheint völlig zu fehlen, da die Kapselinsertionen bis zum Rande des Kopfknorpels heranreichen. Der Knorpelüberzug der planen Fläche des Schenkelkopfes ist defect und zerfasert. Das

runde Band vollständig verschwunden. Durch Abtragung der oberen Spitze und des unteren, etwas gegen das Femur eingekrämpelten Randes, wird der Kopf etwas regelmässiger gestaltet. Auch der stark prominente Vorderrand der Kopfscheibe muss abgetragen werden, um dieselbe etwas zu verkleinern. Um den kurzen Schenkelhals zu entbinden, wird die Insertion der Halskapsel abgelöst und rückverlagert. Die Pfannengegend ist vollständig bedeckt mit einem dicken Lager fibrösen Gewebes. Eine Differenzirung der Pfannenränder mangelt. Die Pfannenaushebung erfolgt ohne Schwierigkeit, aber unter ziemlicher Blutung. In Anbetracht der Form des Kopfes wird die Pfanne ziemlich flach angelegt, aber mit gut gehöhlter, oberer Nische versehen. Die Reposition erfolgt ganz leicht und ist anscheinend genügend stabil. Selbst bei leichter Adduction des Schenkels springt der Kopf nicht heraus; hingegen hat derselbe eine unverkennbare Neigung, die Pfanne in der Richtung nach vorne zu verlassen, wenn das Bein aus einer leichten Einwärtsrollung in eine indifferente Lage gebracht wird. Operationsdauer 45 Minuten. Fixation in Streckstellung bei mässiger Einwärtsrollung. Verlauf ungestört, Beginn der Massage Ende der vierten Woche. Von Bewegungen wird vorläufig abgesehen. Das Kind beginnt bald zu gehen, das Auffallen auf das kranke Bein schien etwas vermindert zu sein. Die Einrenkung war zur Zeit der Entlassung des Kindes Mitte Januar 1894 eine vollständige. Bei der Wiedervorstellung 8. Mai 1894 zeigt sich ein wesentlich anderes Bild. Die Verkürzung beträgt fast 1 Cm. In der Rückenlage des Kindes liegt das linke Bein in stärkerer Auswärtsrollung als das andere. Dabei erscheint die schlappe Narbe durch die Prominenz des Schenkelkopfes etwas emporgehoben. Derselbe liegt genau unterhalb des oberen Darmbeinstachels und scheint sich gegen den vorderen Rand der Beckenschaufel anzustemmen. Fasst man das Bein mit der linken Hand und controlirt die Bewegungen des Schenkelkopfes mit der rechten, so steht ausser Zweifel, dass derselbe schon bei indifferenter Rollstellung des Beines aus der künstlichen Pfanne nach vorne reluxirt. Schon bei mässiger Auswärtsrollung scheint der Kopf in sagittaler Richtung direct nach vorne gerichtet zu sein. Durch starke Adduction und Einwärtsrollung kann man den Schenkelkopf auch nach rückwärts reluxiren. Beim Gehen wird das Bein in habitueller Aussenrollung gehalten, wobei der Schenkelkopf sich in vorderer Reluxationsstellung befindet. Obwohl das angestrebte Ziel durch die Operation nicht erreicht wurde, so hat der Schenkelkopf nunmehr doch eine bessere Stütze als früher, der Gang ist sicherer und das Hinken etwas vermindert worden. Um das immerhin mangelhafte Resultat möglicherweise noch etwas zu verbessern, habe ich ausnahmsweise in diesem Falle von den Bewegungen Abstand genommen und das Bein durch

einen Schienenhülsenapparat bei leichter Abduction und Einwärtsrollung des Hüftgelenkes fixirt, denn in dieser Stellung schien der Schenkelkopf die beste, knöcherne Unterstützung zu haben. Im Herbst 1894 hat sich der Zustand nicht verändert und auch das Hinken hat keine weitere Besserung erfahren. Eine richtige Beurtheilung der Kopfform bei der klinischen Untersuchung hätte den Fall von einer operativen Behandlung überhaupt ausschliessen sollen. Ende Februar 1895 ist der Gang etwas sicherer geworden, die Verkürzung hat nicht zugenommen. Es wird ein Trochanterstütz-Corset angelegt, da der Kopf nun doch nicht eingerenkt erhalten werden kann. Die straffere narbige Fixirung des Kopfes lässt eine weitere Functionsverbesserung erwarten (vgl. Fall 1).

40. Lenhart Marie, 4 Jahre, Wien; Lux. cox. cong. dextra. Das Kind kam in Steisslage ohne Kunsthilfe zur Welt, begann mit zwei Jahren zu gehen und hinkt seitdem in zunehmendem Grade. Die 2 Cm. betragende Verkürzung ist durch Zug vollkommen ausgleichbar, ohne dass die Längsmuskeln hierbei wesentlich zur Anspannung kämen. Der Schenkelkopf ist bei Adduction gut tastbar und hat eine vordere, mässig vorragende Kante. Der Schenkelhals als Furche angedeutet. Das Kind ermüdet nach wenigen Minuten Gehens unter Schmerzen in Hüfte und Knie. Reposition am 11. November 1893. Der Schenkelkopf war nur mässig abgeplattet und stand mit der Tiefe der Pfannennische durch ein langes und starkes Ligamentum teres in Verbindung. Der als Furche vorhandene Schenkelhals bedingt eine genügende mediale Ausladung des oberen Femurendes. Der Befund am Pfannengrübchen vollkommen typisch. Am vorderen, inneren Rande desselben ist die Schärfe des Limbus; respective des Ligamentum transversum deutlich fühlbar. Die ausgehobenen Spongiosahohlschalen sind von einer breiten Knorpelfuge durchzogen, welche auch am Pfannengrunde als hellleuchtendes Band erscheint. Die Reposition gelingt unter leichter Extension und ist so stabil, dass es einer stärkeren Adduction und eines kräftigen Hinaufstossens des Beines bedarf, um eine hintere Reluxation zu erzielen. Nach der definitiven Einrenkung erfolgt die Fixirung in indifferenter Streckstellung. Operationsdauer 24 Minuten. Das wehleidige Kind ist erst in der vierten Woche zu bewegen, auf das operirte Bein aufzutreten. Anfangs Mai 1894 bewegt sich die Kleine wie ein gesundes Kind. Auf glattem Boden vermag die Patientin fast ohne Spur von Hinken zu gehen und ist unermüdlich. Die Verkürzung beträgt nicht ganz 1 Cm. Bei vollkommen stabiler Einrenkung ist die active Beweglichkeit des Gelenkes eine sehr ausgiebige. Die Beugeexcursion erreicht den rechten Winkel. Im Herbst 1894 hat sich die Kraft der Beinmuskeln durch vieles Gehen und Tretübungen an der Nähmaschine noch beträchtlich gebessert. Der

Gang des Kindes ist ein fast normaler geworden (vorgestellt der ehir. Section der 66. Versamml. deutscher Naturforscher und Aerzte, Wien, 26. September 1894).

41. Macholder Josefa, 5 Jahre, Wien; Lux. cox. cong. sin. Das schwache, schlecht genährte Kind ist das drittälteste unter den sieben Kindern eines armen Maurergehilfen. Die 3 Cm. betragende Verkürzung durch Zug nicht mehr völlig ausgleichbar. Die Weichtheile, namentlich des Gesässes, auffallend schlapp. Der sehr verschiebliche Schenkelkopf imponirt als platt gedrückt. Die Halsfurche minimal. Der Vater des Kindes ist nur mit Mühe dazu zu bewegen, seine Einwilligung zur Operation zu geben. Erst die schon bei geringer Anstrengung auftretende Schmerzhaftigkeit des Gelenkes macht ihn hierzu geneigt. Reposition 29. November 1893. Der Schenkelkopf war zwar deform, hatte aber einen gut gewölbten oberen Pol und trotz der schmalen Halsfurche schien das obere Femurende genügend weit medial vorzuspringen. Das minimale Pfannengrübchen zeigte einen scharf geprägten vorderen und einen fast ganz verwischten hinteren Rand. Das runde Band vollständig verschwunden. Die Pfannenaushebung bietet keinen Zwischenfall. Die Reduction erfolgt unter scharfer manueller Extension mit grossen Schwierigkeiten bei straffster Spannung namentlich des Rectus cruris und der Adductoren. Endlich schnalzte der Kopf in die Pfanne ein und der Obersehenkel stand in leichter Beugestellung, ohne herabzusinken, frei in der Luft. Die straff gespannten Beugemuskeln wurden durch allmäliges Ueberstrecken des Gelenkes methodisch gedehnt. Eine Reluxation ist nur schwierig zu Stande zu bringen. Nach sorgfältiger Pfannentoilette erfolgt die definitive Einrenkung. Fixation in indifferenter Streckstellung. Operationsdauer 30 Minuten. Verlauf glatt. Nach 14 Tagen geht das Kind mit einem kurzen, bis zum Knie reichenden Fixationsverband schmerzlos umher. Im Verlaufe der vierten Woche begann die Massagebehandlung. Anfang der fünften Woche war die Kleine im Stande, den Weg in meine Wohnung durch verkehrsreiche Strassen ganz allein ohne Beschwerden zurückzulegen. Auch wurde sie schon damals zum Tragen ihrer mittlerweile zugewachsenen Zwillingsgeschwister verwendet. Die Operation, das Krankenlager und die nachträgliche, mangelhafte Ernährung hatten das Kind indess so heruntergebracht, dass ich es für nothwendig fand, dasselbe seinen häuslichen Verhältnissen zu entziehen und auf dem Lande unterzubringen. Hier gedieh das Mädchen zusehends und gab im Laufen und Springen seinen gesunden Dorfgenossen nichts nach. Ende August 1894 ist die Function des Gelenkes eine fast normale. Die active Beugeexcursion desselben erreicht nahezu den rechten Winkel, die restirende Verkürzung beträgt $^1/_2$ Cm. Das ehemals höchst auffällige Hinken ist fast vollständig verschwunden.

Mitte September geht die Patientin auf glattem Boden völlig normal (vorgestellt der chir. Section der 66. Versamml. deutscher Naturforscher und Aerzte, Wien, 26. September 1894). Mitte Februar 1895 erreicht die active Beugung aus voller Strecklage den rechten Winkel. Das Kind geht ausdauernd und ohne jedes Hinken.

42. Hermann Hedwig, 7 Jahre, Pilgram, Böhmen; Lux. cox. cong. sin. Ein älterer Bruder des Mädchens leidet an beiderseitiger angeborener Hüftverrenkung. Als die Kleine das Gehen nicht aufnehmen wollte und später sehr auffallend hinkte, vermuthete man dasselbe Leiden. Prof. *Gussenbauer* constatirte die einseitige Verrenkung und verordnete eine Extensionsschiene. Am 24. Juni 1891 wurde mir das Kind vorgestellt und vorläufig ein Stützcorset angelegt. Die Verkürzung betrug damals 3 Cm. Am 9. November 1893 sah ich das Kind abermals. Das Hinken war ausserordentlich auffallend und selten hochgradig. Beim Auftreten auf das linke Bein, welches bei steiler Spitzfussstellung aufgesetzt wird, sinkt das Kind so stark in sich zusammen, dass man jeden Augenblick eines Sturzes gewärtig ist. In Rückenlage bei gleich hoch gestellten Beckenhälften steht die Sohle des linken, luxirten Beines knapp unterhalb des rechten, inneren Knöchels. Die Gesammtverkürzung beträgt 4 Cm. und wird bei gleichmässiger Extension an beiden Beinen bis auf 2 Cm. ausgeglichen. Dabei sind die vorderen inneren und hinteren langen Oberschenkelmuskeln straff gespannt. Der Trochanter ist auffallend stark prominent und die mediale Ausladung des oberen Femurendes ausnahmsweise reichlich. Der Schenkelkopf scheint gut gerundet. Die Ausdauer im Gehen ist eine ausserordentlich geringe, schon nach wenigen Minuten tritt Ermüdung ein, welche sich bei Fortsetzung der Bewegung zu intensiven Schmerzen steigert. Reposition am 30. November 1893. Dr. *Steinach* als Gast anwesend. Vorgängige Tenotomie der Kniekehlensehnen. Im Uebrigen wird die Musculatur geschont. Der Kapselsack ist ausserordentlich weit und schlottrig, auf dem Durchschnitte weiss und über $^1/_2$ Cm. dick. Das Pfannengrübchen vollständig eben und in seiner Fläche vorne innen eingeengt durch den segelartig vorspringenden, verbreiterten Saum des Limbus cartilagineus. Das Lgt. teres fehlt. Die Pfannenaushebung bietet keine Schwierigkeit. Der erste Reductionsversuch misslingt. Nach querer Durchtrennung der fibrösen Scheide des Sartorius und ausgiebiger Querspaltung der Fascia lata lässt sich der Schenkelkopf durch Extension genügend weit herabziehen und schnalzt unter lautem Geräusch in die Pfanne ein. Operationsdauer 30 Minuten. Fixation in indifferenter Streckstellung. Der Wundverlauf ist zwar fieberlos, aber durch andauernde Schmerzhaftigkeit gestört. Namentlich unter dem Nagel der grossen Zehe stellten sich heftige, des Nachts exacerbirende Schmerzen ein, ohne dass objectiv irgend etwas

nachweisbar gewesen wäre. Diese subunguale Neuralgie eröffnete die Reihe der Erfahrungen über die Folgen der Zerrung des Nervus ischiadicus. Die Heilung der Wunde ging übrigens ungestört von statten und es wurde wie gewöhnlich am Ende der vierten Woche mit der Massage begonnen, nachdem das Kind schon länger als eine Woche mit kurzem Fixationsverbande schmerzlos gegangen war. Nach Freilassung des Gelenkes stellte sich dasselbe in spastisch fixirter Beugeabduetionsstellung ein, genau so, wie dies der gewöhnlichen primären Haltung des Gelenkes beim Beginne der Coxitis entspricht. Weder liess das Kind passive Bewegungen zu, noch vermochte es solche activ auszuführen. Die versuchte Ueberwindung des Muskelwiderstandes durch kräftig ausgeführte, passive Bewegungen verursachte grossen Schmerz. Trotzdem konnte das Kind gut und ausdauernd gehen. Da sich dieser Zustand monatelang nicht änderte, so unternahm ich am 25. Mai 1894 in leichter Narkose die Correctur der Abductionshaltung des Beines und fixirte dasselbe in möglichst indifferenter Streckstellung, so dass beide Knöchel sich gegenüberstanden. Mit dem Verbande konnte das Kind weit besser gehen. Als derselbe am 18. Juni abgenommen wurde, blieben die Beine zunächst gleich lang, die Bewegungsversuche aber waren nach wie vor schmerzhaft und nach wenigen Tagen hatte sich die frühere Contraetur abermals eingestellt. Es blieb nichts übrig, als die Sache vorläufig sich selbst zu überlassen, das gesunde Bein durch eine unterlegte Sohle um $1^1/_2$ C. zu erhöhen und den spontanen Nachlass der Empfindlichkeit abzuwarten, ohne dem Kinde jedoch eine Bewegungsbeschränkung aufzuerlegen. Der Gang ist trotz der Abductionsstellung ein ungleich besserer, als früher. Brieflichen Nachrichten zufolge ist die Beweglichkeit und die Stellung des Gelenkes im Laufe der folgenden Monate etwas besser geworden. Die Kleine ist ohne besondere Ermüdung und ohne Apparat den ganzen Tag auf den Beinen. Der linke Knöchel steht jedoch noch immer tiefer als der rechte und das Gelenk ist leicht gebeugt. Die Correctur der Abduetions-Beugehaltung und die Mobilisirung des Gelenkes wird im Frühjahr 1895 in Angriff genommen werden. Bei der tadellos soliden Einrenkung und der zweifellos erreichbaren Beseitigung der bestehenden Contractur rechne ich trotz der durch die speciellen Verhältnisse des Falles bedingten Verzögerung mit aller Bestimmtheit auf ein schliesslich sehr gutes Resultat.

43. Magg Bertha, 7 Jahre, Wien; Lux. cox. cong. dextra. Bei der ersten Vorstellung des damals 5 Jahre alten Kindes war ein ganz mässiges Hinken bei einer Verkürzung von etwa 1 Cm. zu constatiren. Trotz Corset und nächtlicher Extensionsbehandlung verschlimmerte sich der Zustand allmälig; die Verkürzung hatte Ende 1892 fast 4 Cm. erreicht und leichte Spitzfussstellung nach

sich gezogen. Der Schenkelkopf gut ausladend, anscheinend wenig verändert und der Hals als schmale Furche nachweisbar. Das immer stärkere Hinken und die sichtlich zunehmende Deformität der rechten Hüfte bestimmten die Eltern zur Operation. Reposition am 7. December 1893. Vorgängige Tenotomie der Kniekehlensehnen, Schonung der Adductoren und der Beugemuskeln. Die Gelenkskapsel war auf mindestens 1 Cm. verdickt, der Schenkelkopf verhältnissmässig gut gebildet, in Folge einer leichten medio-posterioren Abplattung mit stumpfer Vorderkante versehen. Der Schenkelhals ziemlich gut entwickelt. Das Pfannengrübchen vollkommen rudimentär. Der vordere innere Rand desselben durch den segelartig vorspringenden, scharfen Rand des Limbus cartilagineus gekennzeichnet. Längs des hinteren oberen Randes ist eine von der Kapselinsertion gebildete, gegen das Centrum des Pfannengrübchens zu umgelegte Falte vorhanden. Die Capacität des flachen Grübchens entspricht der Zeigefingerspitze; wenige isolirte Fettgewebsläppchen bedecken die Oberfläche desselben. Das Lgt. teres nicht einmal in Spuren vorhanden. Die behufs Bildung der künstlichen Pfanne ausgehobenen Spongiosahohlschalen sind von breiten Knorpelstreifen durchzogen. Am hinteren oberen Rande der künstlichen Pfanne war an einer circumscripten Stelle etwas zu viel Knochengewebe fortgenommen worden, und hier schien der hintere Pfannenrand nur von den brückenförmig gespannten Bindegewebsmassen der hinteren Kapselinsertion gebildet zu sein. Die Herabholung des Schenkelkopfes durch manuelle Extensionen gestaltete sich ausserordentlich schwierig. Um die Beugemusculatur erhalten zu können, musste zur ausgiebigen Querspaltung der Fascia lata und zur Trennung der fibrösen Scheide des Sartorius geschritten werden. Schliesslich war es nothwendig, den ausserordentlich scharf gespannten Rectus cruris in seinem sehnigen Antheile etwas einzukerben. Erst dann gelang die Reduction und Reposition unter gleichmässigem, starkem Zuge. Die Extremität stand bei leichter Beugung des Hüftgelenkes frei in der Luft. Durch den Fixationsverband wurde eine vollständige Streckung des in leichte Abduction gestellten Gelenkes herbeigeführt. Die inneren Knöchel stehen einander gegenüber. Operationsdauer 40 Minuten. Verlauf afebril, aber durch intensive, wochenlang andauernde Neuralgien im Fusse gestört. Am hartnäckigsten sind die anfallsweise und namentlich des Nachts auftretenden Schmerzen unter dem Nagel der grossen Zehe. Auch der Fussrücken ist längere Zeit hindurch hyperästhetisch. Active Pronation des Fusses konnte unter sichtlichem Vortreten der peronealen Sehnencoulissen prompt ausgeführt werden. Hingegen war active Dorsalflexion unmöglich, und bei dem Versuche hierzu kam nur eine leichte Erhebung der Endphalangen der Zehen zu Stande; active Supination kaum angedeutet, jedenfalls vollkommen kraftlos. Die vorhandene

Neigung zu habitueller Pronation liess eine Fixirung des Fusses in Supinationslage angezeigt erscheinen. Anfang Januar Beginn der Massage und Gymnastik. Anfälle von subungualer Neuralgie treten ab und zu in verminderter Intensität noch auf. Der Fuss und die Zehen können bald kräftig dorsal flectirt werden, die Supination hingegen lässt noch zu wünschen übrig. Die beginnende Pronationscontractur wird entsprechend behandelt. Der Gang des Kindes bessert sich allmälig und wird sehr ausdauernd. Im Herbst 1894 hat der Fuss seine volle Muskelkraft wieder erhalten, Dorsalflexion und Supination sind sehr kräftig ausführbar. Active Beugung des Hüftgelenkes bis 45°; restirende Verkürzung fast 2 Cm. Trotz der soliden Einrenkung und der guten Beweglichkeit des operirten Gelenkes ist immer noch ein beträchtliches Hinken vorhanden, welches durch die Rechtsneigung des Oberkörpers beim Auftreten auf das operirte Bein sehr störend ist. Zweifellos ist die noch bestehende ganz leichte Abduction des Gelenkes die Ursache des eigenthümlichen (Abductions-)Ganges. Mitte December 1894 corrigirte ich die fehlerhafte Einstellung des Gelenkes in leichter Narcose und fixirte dasselbe für zwei Wochen in überstreckter Adductionslage. An diese Massregel wurde eine sehr intensive Ueberstreckungs-Adductions-Gymnastik angeschlossen; während derselben nimmt die Beweglichkeit des Gelenkes nach allen Richtungen zu und der Gang ist Ende Februar 1895 schon so sehr gebessert, dass die Eltern mit dem bisher erreichten Resultate schon zufrieden sind. Nicht so das reizende Töchterchen, noch ich selbst. Die Gymnastik wird unverdrossen fortgesetzt, das Training allmälig gesteigert und ich habe die Ueberzeugung, dass das Ziel eines absolut normalen und gleichmässigen Ganges nur mehr die Frage einer kurzen Zeit und gleichmässiger Ausdauer ist.

44. Mandler Valerie, 3 Jahre, Mähren; Lux. cox. cong. sin. Im Alter von 22 Monaten wurde an dem zarten Kinde die linksseitige Verrenkung constatirt. Die Verkürzung betrug damals $1^1/_2$ Cm. Nach 14 Monaten hatte sich dieselbe zu 2 Cm. gesteigert. Der Schenkelkopf schien mässig nach vorne gewendet, relativ gut erhalten und mit einer Vorderkante versehen. Das Hinken war sehr auffallend. Reposition am 11. December 1893 unter absoluter Muskelschonung. Gelenkskapsel unverhältnissmässig verdickt, Schenkelkopf hinten innen stark abgeplattet und mit einer kleinen, ausgefransten Quaste (Ruina ligamenti teretis) versehen. Der Pfannenbefund vollkommen typisch. Vom vorderen inneren Rande des flachen Grübchens schiebt sich der segelartig ausgebreitete scharfrandige Limbus cartilagineus über die Fläche desselben vor. Auf dem flachen Walle des hinteren Pfannenrandes findet sich eine, nach der Pfannenfläche zu umgelegte Duplicatur der hinteren

Kapselinsertion, gewissermassen den hinteren Limbus cartilagineus repräsentirend. Der mühelosen Pfannenaushebung folgt beim ersten Versuch eine anscheinend stabile Reposition. Fixation in indifferenter Streckstellung. Operationsdauer 30 Minuten. Glatter Verlauf, 21. December erster Verbandwechsel. Am Ende der vierten Woche Beginn der Massage nach vollständig geheilter Wunde. Active Beugung bis zu 45° sofort möglich. Auffallender Weise erfolgen relativ starke, passive Gelenksexcursionen ohne jedweden Schmerz und ohne jede Muskelhemmung. Der Gang zeigt vorderhand nur eine geringe Besserung. Die fernere Beobachtung des Kindes wurde unterbrochen. Am 22. Juli 1894 musste ich eine eclatante Reluxation des Schenkelkopfes nach vorne constatiren. Das Bein liegt in leichter Auswärtsrollung, bei direct nach vorne gewandtem Kopfpol. Bei leichter Abduction oder indifferenter Streckstellung liegt der vordere Kopfpol etwas unterhalb der Spina ant. sup. und findet an dem vorderen Beckenrand einige Unterstützung; aber schon bei leichtester Adduction gleitet derselbe unter Beibehaltung seiner Vornewendung an der äusseren Darmbeinfläche nach oben und hat die künstliche Pfanne offenbar vollständig verlassen. Die Versuche einer abermaligen Reposition misslingen, da die künstliche Pfanne wahrscheinlich wieder vernarbt ist. Die Weichtheilsnarbe ist schlapp und nachgiebig. Trotzdem ist das frühere Glissement des Kopfes vermindert und der Gang im Herbst 1894 wesentlich gebessert, so dass ein vollständiger Misserfolg eigentlich nicht vorliegt. Es wurde schliesslich ein nach Modell gearbeiteter Beckengurt angelegt, mit welchem das Kind unter geringgradigem Hinken zu gehen vermag. Das angestrebte Operationsresultat hätte in diesen und ähnlichen Fällen vielleicht durch eine langdauernde Fixation des Gelenkes erzielt werden können.

45. Hrusa Hildegarde, 4 Jahre, Raab, Ungarn; Lux. cox. cong. sin. Zartes, schwächliches, sehr stark hinkendes Kind mit 3 Cm. Beinverkürzung. Trochanter seitlich stark prominent. Das obere Femurende fühlt sich kolbig an, der Schenkelhals als Furche zu tasten. Die Verkürzung ist durch Zug auf 1 Cm. reducirbar. Reposition am 11. Januar 1894 unter absoluter Muskelschonung. Der Schenkelkopf ist oben spitzig, medio-posterior ziemlich stark abgeplattet und trägt Spuren der Kopfinsertion des runden Bandes. Das Pfannengrübchen höchst mangelhaft, der Grund desselben mit filzigem Bindegewebe bedeckt. Die gewohnte Falx am vorderen, inneren Pfannenrand fehlt vollständig, der hintere Pfannenrand ist mit einer deutlichen Einkerbung versehen, welche als Druckspur des zu Grunde gegangenen Ligamentum teres gedeutet werden muss. Bei der ziemlich blutigen Ausschneidung der Pfanne wird besonders die obere Nische derselben gut gehöhlt. Unter starkem Zug gelingt die Reposition beim ersten Versuche. Dieselbe ist auch

bei indifferenter Streckstellung des Beines eine stabile. Fixation in dieser Stellung. Operationsdauer 30 Minuten. Verlauf glatt. Das Kind muss nach wenigen Wochen aus der Behandlung entlassen werden. Wiedervorstellung am 18. September 1894. 1 Cm. Beinverkürzung, fast normale active Beweglichkeit in allen Richtungen. Bei sehr starker, unter entsprechender Vorsicht ausgeübter Adduction fühlt man die hintere Fläche des Schenkelkopfes aus der Pfanne hervortreten. Bei indifferenter Streckstellung oder nur leichter Adduction bleibt der Schenkelkopf vollständig von der Pfanne umfasst. Die Verkürzung lässt sich durch noch so starkes Hinaufstossen des Beines nicht vermehren. Diesem günstigen, objectiven Gelenksbefunde entspricht jedoch zur Zeit noch keineswegs der Gang des Kindes. Obwohl derselbe im Vergleich zur Zeit vor der Operation ausserordentlich gebessert erscheint, so besteht doch noch ein merkliches Hinken, das in erster Linie auf die ziemlich hochgradige Atrophie der gesammten Beinmusculatur zurückgeführt werden muss. Anfangs März 1895 geht Hilda fast normal; Verkürzung 1 Cm.; Beweglichkeit nur wenig eingeschränkt.

46. Seidl Marie, 5 Jahre, Haugsdorf, Niederösterreich; Lux. cox. cong. dextra. Das kräftige und gesunde Kind hinkt seit den ersten Gehversuchen. Im letzten Jahre hat der Defect wesentlich zugenommen und das Kind geht nur mehr auf der äussersten Fussspitze. Die Verkürzung beträgt gegen 4 Cm. und ist durch Extension bis auf ein Geringes ausgleichbar. Der sehr verschiebliche Schenkelkopf gut vorstülpbar, mit Vorderkante versehen, im Uebrigen dem Anscheine nach gut erhalten. Die Halsfurche fühlbar, der Hals normal gerichtet. Die Eltern, namentlich der Vater, konnten sich nur äusserst schwer zur Operation entschliessen. Dieselbe wurde angesichts der anderweitig erreichten Erfolge schliesslich zugegeben und am 15. Jänner 1894 unter absoluter Muskelschonung ausgeführt. Die Reduction gelang unschwierig durch einfache Extension. Die Foveola capitis zeigt geringe Reste des runden Bandes. Der Schenkelkopf ist in typischer Weise ovoid, die Halsfurche ziemlich gut entwickelt. Die Pfanne im höchsten Grade rudimentär, selbst ihr vorderer, innerer Rand entbehrt jeder Differenzirung; ihre Oberfläche ist von einer verschieblichen Lage Bindegewebes ausgekleidet. Die Ausschneidung der Pfanne stösst zwar auf keine Hindernisse, aber der Schenkelkopf will nicht recht in dieselbe passen. Bei indifferenter Streeklage des Oberschenkels besteht eine ziemlich grosse Neigung zu Reluxation. Bei dem Versuche, die Pfanne zweckmässiger zu gestalten, wurde ein Stück des hinteren Pfannenrandes ausgebrochen. Die obere Nische wurde noch etwas vertieft. Trotzdem schien die definitive Reposition nicht ganz vertrauenswürdig stabil zu sein und es wurde zur Fixation in ziemlich beträchtlicher Abductionsstellung die Zu-

flucht genommen. Operationsdauer vom Hautschnitt zur Naht 17 Minuten. Glatter Verlauf. Aus Furcht vor Reluxation wird in diesem Falle die Feststellung des Gelenkes in Abduction noch 14 Tage nach vollendeter Wundheilung beibehalten. Doch war das Kind von der zweiten Woche ab in seinem Contentivverband auf den Beinen. Es bestand eine scheinbare Verlängerung des operirten Beines um 1·5 Cm. Der Gang erinnerte lebhaft an jenen bei Beginn der Coxitis mit primärer Abduction. Die Beseitigung dieser Stellung machte grosse Schwierigkeiten. Da die vorgenommene Streck-Adductionsgymnastik zu keinem Resultate führte, so wurde am 1. Mai 1894 ein Correctionsverband angelegt. Am 5. Juli erweist sich bei der Wiedervorstellung des Kindes die Abduction soweit beseitigt, dass durch dieselbe die etwa 1 Cm. betragende, restirende Verkürzung eben zum Ausgleich gebracht wird, so dass die inneren Knöchel einander gegenüberstehen. Der Schenkelkopf bleibt solide eingerenkt. Active Beuge- und Streckbewegungen ziemlich beschränkt. Die Adductionsgymnastik wird fortgesetzt. Am 18. September 1894 (8 Monate nach der Operation) ist die Abduction vollständig beseitigt und die 1 Cm. betragende Verkürzung muss durch eine Sohlenunterlage ausgeglichen werden. Die active Beugeexcursion erreicht nicht den halben, rechten Winkel. Passive Excursionen haben einen etwas grösseren Umfang, so dass eine Vermehrung der Beweglichkeit noch zu erwarten steht. Die Einrenkung ist selbst bei stärkeren Adductionen vollkommen stabil. Ungeachtet der zur Zeit noch beschränkten, activen Beweglichkeit ist der Gang des Kindes so ausgezeichnet, dass ein Unterschied zwischen der gesunden und operirten Seite kaum wahrzunehmen ist (vorgestellt der chir. Section der 66. Versammlung deutscher Naturforscher und Aerzte, Wien, 24. September 1894).

47. Davidek Marie, 19 Jahre, Prerau, Mähren; Lux. cox. cong. dextra. Die mässig genährte, etwas blasse Patientin hat nach Angabe ihres Vaters seit jeher und in allmälig zunehmendem Grade gehinkt. Auffallend ist an derselben gegenwärtig die ziemlich beträchtlich entwickelte Skoliose, deren Lendenconvexität ausnahmsweise nach Seite des luxirten Beines gerichtet ist, während die dorsale Wirbelsäule einen linksconvexen Bogen beschreibt. Beträchtliche Niveauelevation der linken subscapularen Rippenwinkel. Die Kranke geht bei starker Equinusstellung des rechten Fusses unter auffallendem Hinken einher. In Rückenlage und bei gleich hoch gestellten Beckenhälften befindet sich die rechte Fusssohle in der Höhe des linken Knöchels. Das Bandmass von der Spina ant. sup. zum äusseren Sohlenrande ergibt eine rechtsseitige Verkürzung von fast 4 Cm. Dieselbe ist durch Zug nur um 1 Cm. verringerbar. Der rechte Trochanter springt mächtig vor. Der Schenkelkopf ist

bei der Magerkeit der Patientin leicht durchzutasten, anscheinend von sehr guter Entwicklung und auf verhältnissmässig langem Halse sitzend. Zunächst sah ich mich veranlasst, die vom Vater, namentlich aber von der Tochter dringend gewünschte Operation rundweg abzulehnen. Ein halbes Jahr später kam die Patientin wieder und erklärte mir decidirt, dass sie operirt sein wolle. Sie bestand auch dann noch darauf, als ich ihr sagte, dass ich noch niemals eine Patientin in ihrem Alter der operativen Einrenkung unterzogen hätte und gab sich vollständig mit der einzigen Garantie, die ich bieten konnte, zufrieden, dass nämlich selbst im Falle des vollständigen Misslingen dieses ersten Versuches ihr gegenwärtiger Zustand keine Verschlimmerung erfahren würde. Leider unterliess ich es, der Reposition eine präparatorische Extensionsbehandlung vorangehen zu lassen. Die Operation (29. Januar 1894) begann mit der subcutanen Durchtrennung der Kniekehlensehnen und der innersten Adductorenbündel. Gelegentlich der Blosslegung der Vorderkapsel wurde der Tensor faseiae latae weit nach rückwärts zu durchtrennt. Der Kapselsack ist von geradezu imposanter Ausdehnung mit einem Wanddurchmesser von nahezu 1 Cm., sein Gewebe ist weiss und knirscht unter dem Messer. Der Befund an der rudimentären Pfanne gleicht vollständig jenem bei vier- und fünfjährigen Kindern; es fehlte nur der Knorpelüberzug, der durch eine Bindegewebslage ersetzt ist. Der hintere Pfannenrand ziemlich scharf, auch der vordere, innere Rand gut differenzirt und der segelartig vorspringende Saum des Limbus deutlich tastbar. Der Pfannenboden macht eher den Eindruck einer leichten Convexität und lässt einzelne Prominenzen tasten. Der Schenkelkopf ist etwas abgeplattet, hat eine ziemlich scharfe, obere Spitze und eine tiefe Foveola; sein Knorpelüberzug ist intact. Der Schenkelhals, von schätzungsweise normal aufsteigender Richtung, zeigt eine Längenentwicklung, welche ich bei meinen bisherigen Operationen noch nicht hatte constatiren können. Die Pfannenausschneidung wird durch die Härte des Knochens einigermassen erschwert. Bei verhältnissmässig geringer Tiefe der Pfanne fühlt man am Fundus derselben schon die glatte Wand der inneren Compacta des Darmbeines. Weiterhin wird der Grund der Pfanne im Umfange etwa eines Kronenstückes perforirt und die Fasern des Musculus obturator internus liegen bloss. Die grösste Dicke hat der Knochen in der Pfannenwurzel des Darmbeines. Hier konnte eine gut überhängende und tiefe Nische gebildet werden. In den ausgehobenen Spongiosahohlschalen war keine Andeutung einer Knorpelfuge zu erkennen. Vom Ligamentum teres fand sich selbstverständlich nicht die Spur. Die vollständige Herabholung des Schenkelkopfes erwies sich als ausserordentlich schwierig. Selbst bei schärfster Anspannung des Beines mittelst der Extensionsschraube stand der obere Pol des

Kopfes immer noch etwa 1 Cm. oberhalb des oberen Pfannenrandes. Dabei aber wurde wiederholt constatirt, dass die Gesässmuskeln vollständig schlaff blieben. Die Unterlassung der vorbereitenden Extension machte sich sehr unangenehm fühlbar. Da die Operation schon fast eine Stunde gedauert hatte, trug ich Bedenken, die Extensionsschraube noch weiter wirken zu lassen, resecirte mit Meissel und Hammer die obere Kopfspitze und entfernte den schärfsten Grat des überhängenden oberen Pfannenrandes. Nunmehr liess sich der Schenkelkopf unter scharfer Wirkung der Extensionsmaschine nach Einkerbung der seitlichen Ränder des Rectus cruris und des Sartorius dem oberen Pfannenrande unterstellen. Wegen der Flachheit des oberen Kopfpoles und der Niedrigkeit des oberen Pfannenrandes schlüpfte schon bei leichtester Adduction der Schenkelkopf aus der künstlichen Pfanne heraus. Die Extremität wird in mässiger Abduction und leichter Einwärtsrollung fixirt und der Trochanter durch scharf angezogene Gazebinden an das Becken angepresst. Um die rechtwinkelige Einstellung des Fusses zum Unterschenkel zu ermöglichen, musste die Tenotomie der Achillessehne hinzugefügt werden. Operationsdauer eine Stunde. Am Abend des Operationstages zeigt sich, dass Patientin die Zehen nicht bewegen kann und selbst derbes Kneipen derselben nicht fühlt. Im Uebrigen ungestörter Verlauf bei subjectivem Wohlbefinden. Verbandwechsel 8. Februar; Sensibilität der Haut des Oberschenkels intact. Anästhesie des Unterschenkels und Fusses. Letzterer kann activ nicht bewegt werden. 22. Februar Verbandwechsel. Wunde bis auf einen kleinen Granulationsstreifen geschlossen. Die Haut des Oberschenkels zeigt normale Sensibilität. Unterschenkel und Fuss vollständig anästhetisch. Beim Auftreten fühlt die Patientin den Boden nicht. Die Zehen können gar nicht bewegt werden, active Dorsal- und Plantarflexion des Fusses ist nur in minimalen zuckungsartigen Excursionen möglich. Active Beugung und Streckung im Kniegelenke nicht einmal in Spuren vorhanden. Die Kranke klagt über stechende Schmerzen in der grossen Zehe und in der Fusssohle. Die Haut des Fusses und Unterschenkels bleibt vollständig empfindungslos. Patientin geht mit zwei Stöcken umher und klagt über zeitweilige, stechende Schmerzen im Hüftgelenke; Ende Mai 1894 hat der Unterschenkel seine Sensibilität wieder erlangt, am Fussrücken vermag die Kranke nur ein starkes Kneipen zu fühlen, die Fusssohle ist empfindungslos. Die activen Bewegungen des Knie- und Knöchelgelenkes und der Zehen haben sich wieder eingestellt. Nur die active Supination bleibt nach wie vor unmöglich. Bei der bisherigen Nachbehandlung musste von passiven Bewegungen des Hüftgelenkes wegen zu grosser Schmerzhaftigkeit Abstand genommen werden. 1. September 1894: Der Gang der Patientin ist ein langsamer, zeigt aber nicht das leiseste Hinken. Beide Beckenhälften stehen in gleicher Höhe, die

linke Hüfte springt in Folge der rechtsconvexen Lumbalskoliose etwas vor. Das operirte Hüftgelenk ist in indifferenter Streckstellung fixirt und zeigt nur ganz geringe, passive Beweglichkeit. Das operirte Bein ist um $1^1/_2$ Cm. kürzer; ein Theil dieser Verkürzung ist auf eine minimale Adduction zu setzen. Das Kniegelenk kann activ ziemlich kräftig gestreckt werden. Die active Beugung desselben geschieht mit geringer Energie. Active Dorsalflexion und Pronation des Fusses wird kräftig ausgeführt. Active Supination fehlt, die Plantarflexion ist kraftlos. Die Sensibilität am Fussrücken und namentlich an der Fusssohle ist stumpf, sonst überall normal. Die weitere Behandlung besteht in Galvanisation und Pflege der Supinationsbewegungen. Die Mobilisirung des Hüftgelenkes ist bisher nicht gelungen. Der Gang ist im Uebrigen ein vorzüglicher. Zweifelsohne ist die 8 Monate nach der Operation noch bestehende Paralyse der Wadenmuskeln auf die brüske Dehnung des Nervus ischiadicus gelegentlich der Reduction des Schenkelkopfes zurückzuführen und wäre durch eine präparatorische Extensionscur und Vermeidung der Tenotomie der Kniekehlensehnen leicht zu umgehen gewesen. Patientin wurde der 66. Versammlung deutscher Naturforscher und Aerzte zu Wien am 26. September 1894 vorgestellt.

48. Goldschmidt Elsa, 6 Jahre, Wien; Lux. cox. cong. sin. Das Mädchen stand durch mehrere Jahre in meiner Beobachtung. Trotz der geringen Verkürzung, welche 1·5 Cm. nicht überschritt, war der Gang des Kindes ein sehr schlechter und wurde durch eine entsprechend hohe Sohlenunterlage nicht gebessert. Durch Zug liess sich die Verkürzung gänzlich zum Ausgleich bringen. Ueber die Verhältnisse des Schenkelkopfes konnte man sich wegen der durch die Palpation erregten reflectorischen Muskelspannungen nur schwierig orientiren. Die ziemlich deutlich fühlbare Vorderkante des Kopfes liess auf eine beträchtliche mediposteriore Abplattung desselben schliessen. Die Palpation der oberen Fläche des coxalen Femurendes erwies ein genügendes mediales Vorspringen des Kopfes und Halses; letzterer als schmale Furche tastbar. Im Ganzen schienen die Aussichten der operativen Einrenkung keine glänzenden zu sein, da eine ziemlich starke Verbildung des Schenkelkopfes vermuthet werden konnte. Reposition am 12. Februar 1894 unter absoluter Muskelschonung. Die Herabholung des Schenkelkopfes bot nicht die geringsten Schwierigkeiten. Die Vermuthung einer starken Verbildung des Schenkelkopfes fand durch den Augenschein ihre Bestätigung. Die Abplattung war nicht nur eine hintere, sondern betraf gleichzeitig die oberen Partien des Kopfes stärker als die unteren, so dass die untere Halsfurche von den kantenartig vorspringenden unteren Partien des Schenkelkopfes förmlich überwallt war. Das runde Band nur durch spärliche

Ruinen am Kopfpole repräsentirt. Ein derartig deformirter Kopf konnte sich für eine solide Reposition nur sehr mangelhaft eignen. Nicht viel besser stand es mit der Pfanne, welche jede Differenzirung ihrer Ränder (auch des vorderen inneren) vermissen liess und kaum als eine Vertiefung imponirte. Der hintere Pfannenwall kaum als solcher angedeutet. Unter besonders sorgfältiger Schonung dieser Grenze wurde unschwierig eine sehr geräumige, gleichmässig gerundete Pfannengrube ausgeschnitten, deren Grund an der tiefsten Stelle von der glatten inneren Compacta des Darmbeins gebildet wurde. Die Reposition gelingt zwar, ist aber im höchsten Grade labil, da der Kopf selbst bei indifferenter Streckstellung des Beines sein Lager leicht verlässt. Es wurde nothwendig, sowohl die Pfanne durch Vergrösserung ihrer Lichtung umzugestalten, als auch den Schenkelkopf durch Abtragung seines gegen die untere Peripherie der Halsfurche gerichteten Fortsatzes regelmässiger zu gestalten. Dadurch wurde die mediale Ausladung des Schenkelkopfes entsprechend seiner unteren Hälfte zwar verkürzt, allein der obere Pol desselben konnte nunmehr leichter unter den überhängenden Rand der gut gehöhlten oberen Pfannennische untergestellt werden und hatte ein anscheinend solides Lager gefunden. Am besten passte der Kopf in die Pfanne bei leichter Abduction und Innenrotation des Beines, welches auch in dieser Stellung fixirt wurde. Die Operation hatte über eine Stunde gedauert. Meine Vermuthungen hatten sich bestätigt und ich konnte mich betreffs des zu erwartenden Resultates bangen Zweifeln nicht entschlagen. Glücklicherweise fanden dieselben später keine Bestätigung, sondern wurden in der denkbar angenehmsten Weise widerlegt. Bezüglich des Verlaufes und der weiteren Behandlung ist nichts irgendwie Bemerkenswerthes zu notiren. Die Einrenkung erwies sich nach Heilung der Wunde als eine sehr verlässliche und dank der Muskelschonung konnte das Kind 8 Wochen nach der Reposition das Bein activ bis fast zum rechten Winkel beugen. Das Hinken blieb jedoch zunächst höchst auffällig, hatte jedoch im Vergleiche zu früher seinen Charakter vollkommen geändert. Die Extremität wurde in leichter Abductionshaltung aufgesetzt und jedesmal neigte sich der Oberkörper dabei nach der linken Seite. Ich versuchte diese Seitenschwankung vergebens durch ein Corset zu corrigiren. Den ganzen Sommer 1894 bis Mitte September desselben Jahres blieb das Kind meiner Beobachtung entzogen. Die Mutter hatte nur den Auftrag, die Kleine auf Ausflügen im Gehen fleissig zu trainiren, was gewissenhaft geschah. Mitte September, also 7 Monate nach der Reposition, war das Resultat ein höchst erfreuliches. Das Gelenk functionirt tadellos, der Kopf steckt über den Hals in der Pfanne, die active Flexion erreicht den rechten Winkel. Die restirende Verkürzung beträgt 0·5 Cm. Der Gang des Kindes ist sehr

ausdauernd, das nach der Operation vorhandene Abductions-Hinken ist nach Beseitigung dieser Stellung fast vollständig geschwunden. Das Kind wurde der 66. Naturforscherversammlung in Wien am 26. September 1894 vorgestellt und marschirte brillant.

49, 50. Frank Elsa, 12 Jahre, Wien; Lux. cox. cong. bilat. Die beiderseitige Verrenkung war schon im 3. Lebensjahre des Kindes ärztlich constatirt worden. Die hierdurch bedingte Körperhaltung hatte sich im Laufe der Zeit geradezu in's Affenhafte gesteigert; wegen ihres weit nach hinten vorragenden, wackelnden Gesässes war das Mädchen die Zielscheibe des Spottes ihrer Genossinnen. Die Hände reichten bis an die Kniegelenke. Beim Gehen waren beide Hüftgelenke stark gebeugt und adducirt, so dass sich die Knie gegeneinander stemmten. Beide Femorolabialfalten waren wund in Folge der fehlenden Ventilation. Beide Kniegelenke fungirten in habitueller Beugestellung, während die Füsse in starker Spitzfussstellung nur mit den Zehenballen den Boden berührten. Die Abduction der Oberschenkel war eine sehr beschränkte. In Rückenlage konnten die inneren Femurcondylen auf 37 Cm. von einander entfernt werden. Das Gehen war ein so mühsames, dass das Mädchen nach wenigen Minuten am ganzen Körper schwitzte. Die Trochanteren standen beiderseits 5 Cm. oberhalb der Linie und konnten durch Zug um 2 Cm. tiefer gestellt werden. Die Schenkelköpfe waren leicht tastbar und auffallend gut erhalten, namentlich rechts. Der linke Kopf zeigte eine deutlich fühlbare Vorderkante. Die Hälse beiderseits differenzirt und normal gerichtet. Mutter und Tochter drangen in mich, die Operation zu wagen, als ich keine Lust zeigte, an die schwierige Aufgabe heranzutreten. Ich liess mich endlich überreden und unternahm die linksseitige Reposition, leider ohne vorhergehende Extensionsbehandlung, am 21. Februar 1894. Dieselbe gestaltete sich ausserordentlich schwierig. Typische Gelenkseröffnung unter Schonung der Beugemuskeln. Die Kapsel enorm verdickt, ihre Zipfel sehr raumbeengend. Die Pfanne repräsentirt sich als ein kleiner dreieckiger, ebener Platz; der hintere Pfannenwall entbehrt jeder Schweifung und verläuft vollkommen gestreckt. Jede Andeutung eines Limbus vorne innen fehlt. Der Schenkelhals sehr kurz, Kopf nach oben spitzig, mit scharfer Vorderkante und übermässig entwickelter, gegen die untere Halsfurche prominenter Rundung versehen. Zunächst wird der Schenkelkopf durch Abtragung seiner unregelmässigen Ausladungen formirt, sodann die Pfannenausschneidung ohne Schwierigkeit und ohne Perforation des Darmbeins vollzogen. Die Reduction des Schenkelkopfes in das Pfannenniveau gestaltete sich trotz Anwendung der Extensionsschraube sehr schwierig und langwierig. Successive wurden die Adductoren und die drei Kniekehlensehnen subcutan durchtrennt und die Fascia lata von der Wunde aus weit

nach rückwärts gespalten. Nunmehr gelingt es, den Schenkelkopf herabzuziehen, doch lässt sich derselbe in die künstliche Pfanne nicht einfügen, da sich die dicken Kapselzipfel immer interponiren. Schliesslich muss der eine und andere, besonders hinderliche Zipfel exstirpirt werden. Nun kann der Kopf reponirt werden, sitzt aber nur bei starker Abduction. Zur Erzielung genügender Stabilität der Einrenkung wird die obere Pfannennische stärker gehöhlt und die enorm verdickte Kapsel längs der oberen Halsfurche abgelöst und rückverlagert, um den Kopf besser in die Pfanne eintreten zu lassen. Schliesslich wurde eine selbst bei leichter Adduction solide Reposition erreicht. Hofrath *Albert* wohnte der Operation, welche $1^1/_2$ Stunden Zeit in Anspruch nahm, während ihrer schwierigsten Phasen als Gast bei. Fixation in leichter Abduction. Verlauf ohne jede Reaction unter mässigen Schmerzen. Am 16. März beginnen die gymnastischen Uebungen. Das Gelenk ist ziemlich gut beweglich und die Kranke stützt sich beim Gehen mit Vorliebe gerade auf das operirte Bein. Sie gibt an, dass dieses nunmehr das weit bessere und tragfähigere sei und wünscht lebhaft die zweite Operation. Nach vorgängiger präparatorischer Extension mit 15 Kgrm.-Gewicht durch 8 Tage wurde die rechtsseitige Reposition am 21. April 1894 unternommen. Dieselbe gestaltete sich dank dieser Vorsicht ausserordentlich viel einfacher und es konnten sämmtliche Muskeln mit Ausnahme der drei Kniekehlensehnen erhalten werden. Der Schenkelkopf ist nur unbedeutend deformirt und auch die Pfanne insoweit besser erhalten, als sie einen deutlichen vorderen inneren Limbus aufweist. Auch der Schenkelhals zeigt eine genügende Länge. Die Pfannenausschneidung und Reduction des Schenkelkopfes erfolgt ohne Störung. Die Reposition ist schon nach dem ersten Versuche selbst bei leichter Adduction eine stabile. Operationsdauer eine Stunde. Verlauf glatt. Beginn der gymnastischen Behandlung am 15. Mai. Mittlerweile hatte sich das linke, erstoperirte Bein trotz aller Gegenbestrebungen in leichter Adduction und Beugung eingestellt. Trotz dieses eine Reluxation begünstigenden Momentes blieb die Einrenkung tadellos bestehen. Auf der letztoperirten rechten Seite hingegen verharrte das Bein ebenso hartnäckig in jener Abductionshaltung, in welcher man es primär fixirt hatte. Der aus diesen differenten Beinstellungen sich ergebende Längenunterschied der Extremitäten beträgt 2 Cm. Der Gang ist dem entsprechend ein sehr schlechter. Die für das linke Bein vorgeschriebenen Kretschübungen und die rechtsseitigen Adductionsübungen erfuhren durch die Sommerferien eine unliebsame Unterbrechung. Die Patientin, welche sich angesichts der bevorstehenden Operationen und auch während der Wundbehandlung weit über ihr Alter tapfer und geduldig benommen hatte, zeigte bei den Mobilisirungsversuchen der Hüftgelenke eine grosse Weh-

leidigkeit, ja Feigheit und vernachlässigte ihre vorgeschriebenen Uebungen. Ende September 1894: Das linke Bein ist noch immer ad-, das rechte abducirt, doch beträgt der Längenunterschied der Beine nur mehr 1·5 Cm. Die vorhandene active Beugefähigkeit ist gering. Die Patientin vermeidet es, die Hüftgelenke beim Gehen zu bewegen und marschirt bei leichter Spitzfussstellung der Füsse gewissermassen aus den Kniegelenken heraus. Das Resultat ist unter solchen Umständen vorläufig allerdings ein sehr zweifelhaftes. In unablässiger, schwerer Arbeit während des Winters 1894/95 gelingt es allmälig, die active Beweglichkeit der beiden Gelenke auf 45 Grad zu bringen und den Gang etwas zu bessern. Trotz aller Streckgymnastik besteht Ende Januar 1895 eine beiderseitige Beugecontractur von circa 20°. Dieselbe wird in leichter Narkose beseitigt und die Gelenke durch zwei Wochen in Ueberstreckung fixirt. Der linke Trochanter steht 3 Cm. oberhalb der Linie. Obwohl der in die Narbe eingebettete Schenkelkopf nicht zu fühlen ist, muss ich angesichts dieser Thatsache eine Reluxation desselben nach hinten oben annehmen und möchte dieselbe auf die lange bestandene Adduction zurückführen. Das Schlussresultat ist zweifelhaft, doch hoffe ich eine ausreichende Beweglichkeit zu erzielen. Eingedenk der Mühsale dieser Behandlung werde ich mich nicht leicht dazu entschliessen, eine beiderseitige Luxation jenseits des 10. Lebensjahres der Reposition zu unterziehen.

51, 52. Schmidt Rosa, 4 Jahre, Wien; Lux. cox. cong. bilat. Seit den ersten Gehversuchen hat das Kind auffallend gewatschelt. Sehr starke Lendenlordose, 3 Cm. Trochanterhochstand. Schenkelköpfe beiderseits sehr beweglich, dem Zuge nach abwärts leicht folgend, kurzhalsig, eine scharfe Vorderkante aufweisend und anscheinend über die Norm nach vorne gerichtet. Reposition am 23. Februar 1894 beiderseits in derselben Sitzung, unter absoluter Muskelschonung; selbst die Fascia lata wird beiderseits erhalten. Links ist das runde Band bis auf kleine Reste seiner Kopfinsertion verschwunden, der Schenkelkopf medio-posterior sehr bedeutend abgeplattet und mit einer vorderen Kante versehen. Die Pfanne ohne Differenzirung irgend eines Randes. Etwa in der Mitte der planen Fläche des Pfannenortes findet sich eine kleine, rundliche Prominenz. Ausschneidung der künstlichen Pfanne ohne Perforation des Darmbeines. Die Reposition gelingt beim ersten Versuche und scheint genügend stabil zu sein. Rechterseits war ein dünnes, in die Länge gezogenes Lgt. filiforme vorhanden; im Uebrigen absolut derselbe Befund bis auf das kleine Knöpfchen am Boden der rudimentären Pfanne. Fixation bei Spreizstellung der beiden Beine. Glatter Verlauf. Am 16. März Verbandwechsel und Fixation der Beine in indifferenter Streckstellung. Anfangs April wird die Fixation sistirt. Der Gang ist wenig gebessert. Die Untersuchung ergibt

rechts eine anscheinend gute Fixirung des Kopfes in der künstlichen Pfannenhöhle; links hingegen ist derselbe aus der Pfanne herausgeschlüpft und seine Vorderkante scheint bei leichter Aussenrollung des Beines direct sagittal gestellt. Mitte September 1894 wird rechterseits ebenfalls eine vordere Reluxation des Schenkelkopfes erhoben. Beiderseits ist der Kopf-Pol direct nach vorne gewendet. Das Schwanken des Oberkörpers beim Gehen ist nur wenig gebessert. Obwohl das Resultat im Ganzen als mangelhaft bezeichnet werden muss, hat das Kind durch die Operation doch insofern gewonnen, als es ausdauernder auf den Beinen ist. Trotz der beiderseitig missglückten Reposition haben die Schenkelköpfe ihre ehemalige grosse Verschiebbarkeit verloren und auch die Lordose erscheint wesentlich gebessert. Ein Stützcorset, unter welchem ein nach Modell gearbeiteter Beckengurt getragen wird, vermindert die Schwankungen des Oberkörpers wesentlich. Trotz alledem ist das erreichte Resultat als ein relativ schlechtes zu bezeichnen.

53. Langer Alfred, 5 Jahre, Geiersberg in Böhmen; Lux. cox. cong. dextra. Bei der ersten Vorstellung des Kindes am 12. Mai 1891 hatte ich eine beiderseitige Luxation notirt. Drei Jahre später war das anfänglich geringe Schwanken des Oberkörpers beträchtlich gesteigert, und der äussere Anschein liess auch diesmal auf eine beiderseitige Luxation schliessen. Die genaue Untersuchung erwies indess die Intactheit des linken Hüftgelenkes. Das rechte, stark atrophische Bein zeigte eine Verkürzung von 4 Cm., welche durch Zug auf 1 Cm. reducirt werden konnte. Der Schenkelkopf ist sehr verschieblich, gut tastbar, anscheinend wenig verändert, normal gerichtet, der Hals als breite Furche constatirbar. Reposition am 14. April 1894 in typischer Weise unter absoluter Muskelschonung; selbst die Fascia lata bleibt erhalten. Der Schenkelkopf typisch, aber in mässigem Grade deform. Der Hals als breite Furche ausgeprägt. Das runde Band fehlt, der hintere Pfannenrand vollkommen platt; der vordere innere Rand hingegen durch einen sichelartig vorspringenden Limbus gekennzeichnet. Die Reposition des Kopfes in die künstlich ausgehobene Pfanne erfolgt unter lautem Einschnappen. Derselbe sitzt in jeder Beinstellung vollkommen fest. Operationsdauer 20 Minuten. Am 4. Tage kann der Knabe auf dem operirten Beine stehen und mit Unterstützung gehen, ohne dass ein Entlastungsbügel in Anwendung kam. Am 11. Mai Beginn der Gymnastik. Der Knabe geht sofort ohne jede Unterstützung und zeigt nur mehr ein leichtes Hinken, welches von der noch beibehaltenen Abductionshaltung des Beines abhängig ist. Die active Beugefähigkeit des Hüftgelenkes hatte 4 Wochen nach der Operation 45 Grad überschritten. Mitte September 1894 marschirt der Knabe vollkommen normal, so dass der Unbefangene einen Unter-

schied in der Function der beiden Beine nicht wahrnehmen kann. Februar 1895 kann ein geradezu ideales anatomisches und functionelles Resultat constatirt werden.

54. Freud Rosa, 13 Jahre, Prag; Lux. cox. cong. sin. Das ausserordentlich wohlgenährte und über sein Alter entwickelte Mädchen geht sehr schlecht; die über 4 Cm. betragende Beinverkürzung veranlasst hochgradige Spitzfussstellung. Durch kräftigen Zug ist die Verkürzung auf 2 Cm. reducirbar. Die primäre, rechtsconvexe Lumbalkrümmung ist sehr scharf, zeigt jedoch nur geringe Torsionserscheinungen, wogegen die linksconvexe Dorsalskoliose eine subscapulare Niveaudifferenz von 2 Cm. gezeitigt hat. Der linke Trochanter springt mächtig vor, der Schenkelkopf lässt sich gut vorstülpen und scheint ebenso wie der Hals gut erhalten zu sein. Vorbereitende Extension mit 15 Kgrm. Belastung bei Tag und 5 Kgrm. bei Nacht vom 10. April bis 20. April. Reposition am 20. April 1894. Zwei schwedische Collegen als Gäste anwesend. Dank der vorausgeschickten Extensionsbehandlung kann die Reposition unter absoluter Muskelschonung durchgeführt werden. Die Gelenkskapsel ist nicht wesentlich verdickt, das runde Band fehlt, der Schenkelkopf ist relativ gross und wohlgebildet, der Hals auffallend lang. Hingegen ist die Pfanne höchst rudimentär, lässt jede Differenzirung ihrer Ränder vermissen und zeigt einen dünnen, von reichlicher Auflagerung traubigen Fettgewebes bedeckten Knorpelüberzug. In den aus dem harten Knochen schwierig ausgehobenen Spongiosahohlschalen ist kein Fugenknorpel erkennbar. Den Grund der künstlichen Pfanne bildet die glatte Compacta des Darmbeines. Die Pfanne muss sehr gross gemacht werden, um den Kopf fassen zu können. Bei der definitiven Reposition sitzt derselbe sehr gut und ist sammt dem Halse in die künstliche Pfannenhöhle eingelassen. Fixation in leichter Abduction und Einwärtsrollung. Glatter Verlauf. Beginn der gymnastischen Behandlung am 12. Mai. Die Unbeholfenheit des übermässig üppigen Mädchens macht die Gelenksübungen sehr schwierig. Nach Unterbrechung derselben während der Sommerferien zeigt die Patientin bei ihrer Wiedervorstellung anfangs September 1894 in Folge mangelhafter Ausführung der vorgeschriebenen Streckübungen eine Beugecontractur von fast 45 Grad mit entsprechender Lendenlordose. Ich muss hinzufügen, dass das luxirte Bein vor der Reposition ein ziemlich beträchtliches Genu valgum zeigte, welches seit Beginn der gymnastischen Uebungen mittelst eines redressirenden Schienenapparates behandelt wurde. Das vorläufig bestehende Schlotterknie, der dem Körpergewichte des Mädchens entsprechend starke, etwas schwere Apparat und die starke Beugecontractur der Hüfte bedingen einen höchst mangelhaften Gang. Die Reposition ist vollkommen solide. Trotz dieses Umstandes hätte der damalige Zustand der

Patientin einer Verschlimmerung ihres ursprünglichen Gebrechens gleichgesetzt werden müssen. Indess wurde die Beugecontractur des Hüftgelenkes unschwierig beseitigt. Ende Februar 1895 ist das operirte Gelenk aus voller Streeklage bis circa 45° passiv beweglich. Die active Beweglichkeit ist zwar geringer, die diesbezügliche Prognose aber eine sehr gute. Das Mädchen geht vollkommen aufrecht, mit ganz leichtem Hinken. Ihr Zustand ist im Vergleich zu jenem vor der Operation ganz ausserordentlich gebessert. Die Fortsetzung der Streckgymnastik und fleissiges Training verspricht in diesem anfänglich so entmuthigenden Falle sogar ein schönes Endresultat.

55. Leibert Rosa, 3 Jahre, Wien; Lux. cox. cong. dextra. Die Kleine wackelt nach Art der mit beiderseitiger Verrenkung Behafteten, doch lässt sich nur an der rechten Seite der Schenkelkopf durch Adduction vorstülpen und im ganzen Umfange abtasten. Derselbe ist klein, aber anscheinend gut gerundet und normal gerichtet. Die Verkürzung beträgt $1^1/_2$ Cm. und ist durch Zug ausgleichbar. Das rechte Bein deutlich atrophisch. Linkerseits kann eine evidente Verrenkung zwar nicht mit Sicherheit constatirt werden, aber das Gelenk ist gelockert und bei Adduction wird der obere Pol des Kopfes der Betastung zugänglich. Reposition 23. April 1894. Absolute Muskelschonung. Der Schenkelkopf gut erhalten, der Hals ausgeprägt. Pfannenränder nicht differenzirt, von reichlichem Gewebe überlagert. Die ausgehobenen Hohlschalen bestehen fast nur aus Knorpelgewebe mit spärlichen, spongiösen Antheilen. Das Ligamentum teres fehlt. Die Reduction des Kopfes gelingt durch einfachen Zug, die Reposition erweist sich als genügend stabil. Verlauf reactionslos. Verbandwechsel am 2. Mai. Beginn der gymnastischen Behandlung am 15. Mai. Ende Mai erkrankt die Kleine an gastrischem Fieber, kommt sehr herunter und stellt das bereits begonnene Gehen wieder ein. Ende Juni zeigt sich Beuge-Adductionsstellung bei intacter Einrenkung. Das Bein wird mit leichter Mühe in überstreckte Abductionslage gebracht und in dieser mittelst eines kurzen bis zum Knie reichenden Verbandes durch zwei Wochen fixirt. Mitte September 1894 zeigt das operirte Bein indifferente Streeklage bei guter, activer Beweglichkeit und das Kind hinkt beim Auftreten auf das linke Bein stärker als bei der Belastung des operirten rechten. Dieses letztere zeigt sich bei näherer Untersuchung zweifellos luxirt. Die Reposition des linken Hüftgelenkes wird vorläufig abgelehnt. Der Fall ist nicht abgeschlossen.

56. Cieszynski Johanna, 7 Jahre, Biala; Lux. cox. cong. dextra. Patientin wurde, nachdem sie mit $1^1/_2$ Jahren zu gehen begonnen hatte, Jahre hindurch mit Streckvorrichtungen, Entlastungsapparaten, Miedern etc. erfolglos behandelt. Die Diagnose

der Verrenkung wurde damals von *Rydygier* gemacht und von *Mikulicz* bestätigt. Das Hinken hat trotz aller Gegenmassregeln stetig zugenommen. Das Kind ermüdet rasch und klagt über Schmerzen im Gelenk. Die Verkürzung beträgt nicht ganz 3 Cm. und ist durch Zug bis auf 1 Cm. ausgleichbar. Muskelatrophie am rechten Bein und am rechten Gesäss stark ausgesprochen. Der Schenkelkopf ist anscheinend deform und mit oberer Spitze versehen, der Hals als Furche fühlbar. Reposition am 24. April 1894 unter absoluter Muskelschonung. Starke Blutung aus den Kapselschnitten. Das runde Band verschwunden. Pfannenränder kaum differenzirt. Nach Spaltung des Kapselschlauches liess sich der Schenkelkopf der planen Fläche des Pfannenortes zwar unterstellen, rutschte aber beim leisesten Stoss nach oben wieder heraus. Die Reposition des Kopfes in die künstlich vertiefte Pfanne gelingt beim ersten Versuche und ist auch bei Adduction vollkommen stabil. Operationsdauer 20 Minuten. Fixation in leichter Abduction. Verbandwechsel am 5. Mai. Beginn der gymnastischen Behandlung am 15. Mai. Bei den Gehversuchen hüpft das Kind beim Auftreten auf das kranke Bein und zieht dasselbe in die Höhe. Hierdurch entsteht Adductionsneigung, welcher durch entsprechende gymnastische Behandlung wirksam entgegengearbeitet wird. Ende Mai vermag die Kleine selbstständig zu gehen und wird entlassen. Mitte September 1894 kann ein höchst befriedigendes Resultat constatirt werden. Die active Beugung ist fast bis zum rechten Winkel möglich, die Abduction kräftig ausführbar, die Einrenkung solide, eine Verkürzung kaum nachweisbar. Die Trochanterspitze steht fast in der Linie. Der Gang des Kindes ist nicht nur ausdauernd im Terrain, sondern zeigt auf glattem Boden nur eine leichte Spur von Ungleichmässigkeit (vorgestellt der chir. Section der 66. Versamml. deutscher Naturforscher und Aerzte, Wien, 26. September 1894). Mitte März 1895; 1 Cm. Verkürzung; freieste Beweglichkeit, ganz normaler Gang.

57, 58. Ottiker Ida, 7 Jahre, Rickenbach, Schweiz; Lux. cox. cong. bilateral. Die Verunstaltung des Rumpfes in Folge der beiderseitigen Verrenkung ist eine sehr auffallende; nicht minder ist der Gang im höchsten Grade hässlich. Körperhöhe 122 Cm. Die Trochanteren stehen beiderseits 5 Cm. oberhalb der Linie und sind durch Zug kaum von der Stelle zu bringen. Die Beinlänge von der Spina ant. sup. zur Spitze des äusseren Knöchels beträgt beiderseits 58 Cm. Präparatorische Extension vom 16. bis 24. April unter 15 Kgrm. Belastung hat ziemlichen Erfolg. 25. April 1894 Reposition rechterseits nach vorgängiger subcutaner Tenotomie der Kniekehlensehnen und der Adductoren. Schenkelkopf nach oben zugespitzt, Hals kurz. Ligament fehlt. Die flache, kleine Pfanne hat einen hinteren, flachgedrückten und vorderen, segelartig vorspringenden Rand. Ihre Oberfläche glatt und hart. Die Pfannen-

aushebung ist wegen der grossen Härte des Knochengewebes schwierig. Unter starker manueller Extension gelingt die Reduction des Kopfes und bei gleichzeitiger Abduction die Reposition desselben in die künstliche Pfannenhöhle unter lautem Geräusch. Operationsdauer 30 Minuten. Fixation in Abduction. Verlauf reactionslos. Am 5. Mai Verbandwechsel. Reposition linkerseits am 28. Mai nach vollendeter Heilung der rechtsseitigen Operationswunde. Auch hier wurden die präliminaren subcutanen Tenotomien der Gelenkseröffnung wie bei der ersten Operation vorangeschickt. Der Schenkelkopf lässt sich sodann unter kräftiger Extension in das Operationsfeld herabziehen. Die Kapsel stellt eine circa 1 Cm. dicke, auf dem Durchschnitt sehnig weisse, gefässlose Schwarte vor, welche ohne Blutung eröffnet wird. Gegen die Pfannengegend zu bildet dieselbe einen tunnelartigen engen Schlauch, welcher eben den Finger passiren lässt. Nach Spaltung desselben mit dem Knopfmesser lässt sich der gut erhaltene Kopf, der auf wohlgebildetem Halse aufsitzt, der Ebene des Pfannenortes durch kräftigen, manuellen Zug unterstellen. Diese Einrenkung ist jedoch eine höchst labile. Die rudimentäre Pfanne hat einen gut erhaltenen vorderen, inneren Rand, während nach hinten oben zu eine markirte Grenze fehlt. Der Pfannenboden mit dichtem Bindegewebe ausgekleidet. Die Aushebung des künstlichen Acetabulum erfolgt ohne Schwierigkeit. Unter starker manueller Extension schnalzt der Schenkelkopf ein und sitzt auch bei leichter Adduction vollkommen fest. Das runde Band fehlte. Operationsdauer 15 Minuten. Der bei leichter Abduction des linken Beines angelegte Fixationsverband umfasst auch das erstoperirte rechte Bein und corrigirt dessen stärkere Abductionslage. Verlauf normal. Am 18. Juni 1894 wird mit vorsichtigen, gymnastischen und Gehübungen begonnen. Die Patientin zeigt eine schiefe Haltung, da sie sich unter Schonung des linken Beines ausschliesslich auf das erstoperirte rechte Bein stützt und den Oberkörper in Rechtsneigung hält. An der Hand geführt, geht das Kind schon Ende Juni leidlich und macht rasche Fortschritte. Beide Beine behalten die indifferente Streeklage bei. Das erstoperirte, rechte Hüftgelenk ist vorläufig beweglicher als das linke. Mitte September 1894 geht das Mädchen, an der Hand geführt, fast normal. Nur die Schrittlänge lässt zu wünschen übrig. Vom vorderen, oberen Darmbeinstachel zur Spitze des äusseren Knöchels gemessen beträgt die Beinlänge beiderseits 63 Cm. Die Körperhöhe 127 Cm. Wuchs und Haltung des Kindes lässt nichts zu wünschen übrig. (Vorgestellt der chir. Section der 66. Versamml. deutscher Naturforscher und Aerzte, Wien, 26. September 1894.) Das Mädchen bleibt über den Winter 1894/95 in meiner Beobachtung. Ende Februar 1895 sind die Bewegungen beider Gelenke vollkommen glatt. Der active Beugeumfang erreicht rechts den

rechten Winkel, links ist derselbe etwas geringer. Ab- und Adduction genügend frei. Der freie Gang fast normal. Neuerliche Vorstellung in der k. k. Ges. d. Aerzte zu Wien, 22. Februar 1895.

59, 60. Stockhammer Rudolf, 3 Jahre, Wels; Lux. cox. cong. bilateral. Patient ist das einzige Kind. Die Geburt erfolgte in Steisslage. Das anfängliche Watscheln wurde auf die Körperfülle des Kindes bezogen und erst vor Kurzem auf den wahren Grund zurückgeführt. Der 65 Cm. grosse Knabe steht mit leicht gebeugten Knie- und Hüftgelenken. Die Trochanterspitzen stehen beiderseits 4 Cm. oberhalb der Linie und lassen sich durch Zug nicht in dieselbe herabführen. Reposition am 28. April beiderseits in derselben Sitzung. Das Ligamentum teres fehlt auf der einen wie auf der anderen Seite. Beiderseits konnten sämmtliche Muskeln geschont werden. Die Operationsdauer linkerseits 14, rechts nur 10 Minuten. Die Schenkelköpfe wenig ausladend, die Hälse sehr kurz. Die Pfannen bieten den typischen Befund eines vorderen inneren scharfen und hinteren flachen Randes. Linkerseits gestaltet sich die Pfannenaushebung schwierig, der ohnedies flache, hintere Pfannenwall wurde durch einen fehlerhaften Zug des scharfen Löffels noch weiter erniedrigt. Die Reposition erfolgt ohne Schwierigkeit, ist aber ungenügend stabil. Bei leichtester Adduction rutscht der Kopf aus der künstlichen Pfanne heraus. Der Solidität der Einrenkung misstrauend, fixirte ich das Bein in starker Abductionslage. Rechterseits gelingt die Pfannenaushebung ohne Unfall und die Einrenkung erfolgt unter lautem Schnalzen. Der Kopf sitzt ungleich fester als links, wird aber bei mässiger Adduction wegen Kürze des Halses ebenfalls reluxirt. In indifferenter Strecklage ist die Einrenkung vollständig stabil. Verlauf fieberlos, durch Harnbeschwerden während der ersten zwei Tage etwas gestört. Verbandwechsel am 11. Mai. Das linke Bein bleibt abducirt, das rechte wird indifferent gestellt. Am 2. Juni Beginn der Uebungen. Beide Köpfe sitzen fest; das linke Bein wird in Abductionsstellung erhalten. Das Kind lernt in wenigen Tagen mit Unterstützung zu gehen. Am 25. September 1894 sah ich den kleinen Patienten wieder. Derselbe ist unermüdlich auf den Beinen, zeigte aber ausgesprochene Neigung, auf den Fussspitzen und aus den Kniegelenken zu gehen. Wegen mangelhafter Ausführung der Gelenksgymnastik ist die active Beweglichkeit der Hüftgelenke nur sehr gering, die passive Beweglichkeit beträgt 20°. Energische Bewegungsübungen werden fortgesetzt und das Kind zu militärischem Marschieren mit weit ausgreifenden Schritten angehalten. Der Gang bessert sich zusehends. Mitte Februar 1895 erreicht die active Beweglichkeit aus voller Strecklage beiderseits 45°; die passive Beweglichkeit ist grösser, so dass die Prognose in dieser Richtung eine gute genannt werden darf. Der Gang ist bei geringer Schrittlänge sehr

gut, Wuchs und Haltung normal. Die vollständige Herstellung des Patienten darf in sichere Aussicht genommen werden, da die Köpfe gut sitzen und nur die Beweglichkeit noch zu wünschen übrig lässt.

61. Zens Kathi, 3 Jahre, Mailberg, Niederösterreich; Lux. cox. cong. dextra. Die Patientin ist das jüngste von fünf gesunden Geschwistern und zeigt starkes, von dem ersten Schritte an zunehmendes Hinken. Das rechte Bein um 2 Cm. verkürzt. Durch Zug können die inneren Knöchel einander gegenübergestellt werden. Der Schenkelkopf ist sehr verschieblich, gut tastbar und gleich dem Halse anscheinend ziemlich gut erhalten, aber stark nach vorne gewendet. Reposition am 2. Mai in vollkommen typischer Weise. Das rudimentäre Pfännchen ist ausserordentlich klein und durch eine seichte Nische vor dem flachen, hinteren Pfannenwulste gekennzeichnet. In diese Nische taucht ein breites, langes Ligamentum teres. Die vordere und obere Rundung des Kopfes ist gut erhalten, die hintere Ausbauchung desselben hingegen vollkommen plan geschliffen. Die Pfannenausschneidung geht ohne Anstand vor sich; die Reposition ist jedoch nur bei ziemlich starker Einwärtsrollung stabil. Operationsdauer 14 Minuten. Verlauf glatt. Fixation in leichter Abduction und Einwärtsrollung. Am 28. Mai (an einem, wie die Folge zeigte, zu frühen Termin) wurde die Massagebehandlung begonnen. Das Bein zeigt sofort eine unverkennbare Neigung, nach aussen zu rollen und man fühlt dabei den Kopf mit seinem vorderen Pole aus der Pfanne austreten. In der Folge behält Kopf und Hals eine sagittale Stellung und ist gleichzeitig etwas nach oben verschoben. Zweifellos hat vollständige Relaxation stattgefunden. Dieselbe ist auf den Defect der hinteren Kopfrundung, auf eine diesen Formverhältnissen zu wenig Rechnung tragende Adaptirung der Pfanne und wahrscheinlich auch auf die zu kurz dauernde Fixirung der Gelenkskörper gegeneinander zurückzuführen. Obwohl der Schenkelkopf besser fixirt und auch das Hinken nicht unwesentlich vermindert ist, muss das Resultat doch einem Misserfolge gleichgestellt werden.

62. Brosch Ludmilla, 6 Jahre, Eipel, Böhmen; Lux. cox. cong. sin. Patientin begann das Gehen schon am Schluss des ersten Lebensjahres und hinkte sofort auffällig. Die Verkürzung des linken Beines war schon vorher bemerkt worden. Gegenwärtig beträgt dieselbe 3 Cm. und ist durch Zug auf 2 Cm. reducirbar. Es besteht starke Abductionshemmung und dorsolumbale linksconvexe Skoliose mit deutlich ausgeprägter linksseitiger Niveauelevation. Der Trochanter springt stark vor. Schenkelkopf und Hals sind anscheinend gut erhalten. Reposition 9. Mai 1894. (Dr. *Pilate*, Orleans, als Gast anwesend.) Typisch unter absoluter Muskelschonung. Vor der Eröffnung der Gelenkskapsel wurde der Versuch gemacht, den Schenkelkopf herabzuziehen und unter Nach-

hilfe manuellen Druckes in die Pfanne zu führen. Dieser Versuch misslingt vollständig. Nach Eröffnung des Kapselschlauches hingegen konnte man den Schenkelkopf der relativ grossen, aber vollständig ebenen Fläche des Pfannenortes unterstellen, doch war diese Einrenkung eine höchst labile, und selbst bei indifferenter Stellung des Beines wird die Reluxation durch einen Stoss nach oben leicht bewirkt. Nach müheloser Vertiefung der Pfanne wird der gut erhaltene, auf relativ breiter Halsfurche sitzende Kopf beim ersten Versuche solide reponirt. Selbst bei starker Adduction erfolgt keine Verrenkung. Operationsdauer 14 Minuten. Verlauf glatt. Am 2. Juni Beginn der Uebungen. Das Kind geht sofort ohne jede Unterstützung, lässt jedoch passive Bewegungen des Gelenkes noch nicht zu und bewegt sich vorderhand mit spastisch rigide gehaltenem Hüftgelenk. Die Bewegungen werden nicht forcirt und Patientin am 25. Juni unter Empfehlung methodischer Marschübungen entlassen. Am 21. September besteht eine Verkürzung von $^1/_2$ Cm. Die passive Beweglichkeit erreicht 45°, die active ist geringer. Das Kind geht ausdauernd und mit kaum merklichem Hinken (vorgestellt der chir. Section der 66. Versamml. deutscher Naturforscher und Aerzte, Wien, 26. September 1894). Brieflicher Mittheilung zufolge hat sich der Gang und die active Beweglichkeit des Gelenkes Ende Februar 1895 noch etwas gebessert, so dass eine vollkommene Restitutio ad integrum erwartet werden darf.

63. Zeleny Franziska, 10 Jahre, Wien; Lux. cox. cong. dextra. Die Patientin stand ein Jahr in meiner Beobachtung. Die Operation wurde zunächst abgelehnt, weil das seit frühester Kindheit bestehende Hinken keineswegs sehr auffallend war. Ende April 1894 hatte sich der Zustand verschlimmert, da schon nach viertelstündigem Gehen schmerzhafte Ermüdung unter gesteigertem Hinken eintrat. Die Verkürzung beträgt 3 Cm. und ist durch Zug auf 1 Cm. ausgleichbar. Schenkelkopf und Hals sind gut entwickelt, doch scheint der vordere Kopfpol etwas stärker als normal nach vorne gewendet zu sein. Der Trochanter springt gut vor. Ueber ausdrücklichen Wunsch der Eltern unternahm ich die Reposition am 12. Mai 1894 unter absoluter Muskelschonung nach vorausgeschickter, erfolgreicher sechstägiger Extension unter 15 Kgr. Belastung. Nach Eröffnung des Gelenkes zeigte sich der Kopf-Pol mit der kleinen Pfannennische durch ein zweigetheiltes, drehrundes, gegen die Pfanne fadenförmig sich verdünnendes Ligamentum teres verbunden. Der Pfannenort von unregelmässig höckeriger Gestaltung, mit Bindegewebsschwarten ausgefüllt. Sein hinterer Rand mehrfach eingekerbt. Nach Entfernung des Fettbindegewebes ist der Limbus cartilagineus am vorderen, inneren Pfannenrande in seiner typischen, sichelartig vorspringenden Gestalt tastbar. Die Spina ant. inf. springt wie ein vorragendes Horn über dem planen Pfannenorte

vor. Die Pfannenaushebung ist wegen des deckenden Gewebes und der Härte des Knochens ziemlich schwierig. Der grosse und gut erhaltene Schenkelkopf erfordert wiederholt eine Erweiterung des Pfanneneingangs und Vertiefung des Pfannengrundes. Endlich gelingt die Reposition, ist aber bei normaler Beinstellung ziemlich labil, da der Kopf nicht so weit eingelassen werden kann, dass die innere Fläche der Trochanterspitze mit der äusseren Darmbeinfläche zur Berührung gelangt. Nur bei Einwärtsrollung und ziemlich beträchtlicher Abduction sinkt der Kopf voll in die Pfanne und steht fest. In dieser Stellung wird das Bein fixirt. Operationsdauer 1 Stunde. Verlauf fieberlos. Erster Verbandwechsel 20. Mai. Die Innenrotation und Abduction des Beines wird in etwas vermindertem Masse beibehalten. Am 6. Juni wird der Fixationsverband definitiv entfernt und beginnen die methodischen Gehübungen unter Wahrung der Abductionsstellung, während die Correctur der Innenrotation dem instinctiven Ermessen des Kindes anheimgestellt wird. Am 9. Juli markirt sich durch Verlängerung der Femorolabialfalte eine geringe Neigung zur Adduction, welcher durch nächtliche Extension entgegengearbeitet wird. Nach den Sommerferien zeigt sich (4. September 1894) die Adduction etwas vermehrt, die Einrenkung aber trotzdem vollkommen intact. Der Gang über Erwarten gut und namentlich ausdauernd. Energische Kretschübungen im Vereine mit methodischer Extension vermindern rasch die fehlerhafte Stellung und bessern den Gang. Derselbe ist bei der Vorstellung (in der chir. Section der 66. Versamml. deutscher Naturforscher und Aerzte, Wien, 26. September 1894), $3^1/_2$ Monate nach der Operation, trotz der noch bestehenden leichten Adduction, ein fast normaler. Die fortgesetzte Bekämpfung der Adduction führt schliesslich (Februar 1895) zu einer geringen habituellen Abductionslage des Beines mit 1 Cm. scheinbarer Verlängerung. Vorsichtshalber wird diese Stellung zunächst beibehalten, obwohl der Gang bei einer leichten Adduction gefälliger war. Active Beugefähigkeit aus voller Streeklage circa 40°. Bei der soliden Reposition ist die Prognose bezüglich des functionellen Endresultates eine gute.

64. Placek Marie, 3 Jahre, Frankstadt, Mähren; Lux. cox. cong. dextra. Die Untersuchung des sehr fetten Kindes stösst auf Schwierigkeiten, doch ist die Luxation durch das ausserordentlich starke charakteristische Hinken zweifellos. Die mediale Ausladung des oberen Femurendes scheint sehr gering zu sein. Die Verkürzung von $1^1/_2$ Cm. ist durch Zug leicht ausgleichbar. Reposition am 17. Mai 1894. Der Schenkelkopf ist auffallend klein, hinten stark abgeplattet und mit einer kleinen Gewebsfranse dem Rest des Ligamentum teres versehen. Das flache Pfannengrübchen hat ziemlich gut differenzirte Ränder. Nach Spaltung der Vorderkapsel

bis zum vorderen, inneren Pfannenrande gelingt es, den Schenkelkopf durch Extension der Pfannenebene unterzustellen und findet derselbe sogar einen ziemlichen Halt. Bei leichtester Adduction erfolgt allerdings Reluxation. Die Pfanne wurde mit wenigen Löffelzügen vertieft und der Schenkelkopf ohne Mühe reponirt. Wegen der ausserordentlichen Kürze des Halses lässt die Stabilität der Einrenkung zu wünschen übrig. Während der Anlegung des Fixationsverbandes rutscht der Kopf mit laut vernehmlichem Geräusch aus der Pfanne heraus; ohne den Verband zu lüften, wird derselbe neuerdings reponirt und das Bein in etwas stärkerer Abductionslage fixirt. Operationsdauer 13 Minuten. Am 10. Juni 1894 wurde die Fixation weggelassen und das höchst widerspenstige Kind am 16. Juni vorläufig entlassen. Bei der Wiedervorstellung am 10. September 1894 zeigt das Gelenk die freieste Beweglichkeit: active spitzwinkelige Beugung und maximalste Adduction ist ausführbar. Das operirte Bein ist um 1 Cm. verkürzt. Der Schenkelkopf kann durch Adduction vorgewälzt werden, schlüpft bei Abduction wieder in die künstliche Pfanne und ist in dieser Stellung knöchern unterstützt. Bei indifferenter Streckstellung hingegen ist der Schenkelkopf zweifellos reluxirt, so dass der Fall als ein misslungener betrachtet werden muss. Trotzdem ist das Hinken etwas vermindert, da der Schenkelkopf nicht so beweglich ist wie vor der Operation. Durch einen straff angezogenen Ledergürtel wird derselbe gegen das Becken möglichst fest angepresst erhalten. Die Ursache der Reluxation ist wie in den analogen Fällen in der starken mediopostcrioren Abplattung, respective in der Vornewendung des Kopfes, in der aussergewöhnlichen Kürze des Halses, sowie in der ungenügenden Berücksichtigung dieser Verhältnisse bei der Pfannenanlage und vielleicht auch in der zu kurzen Fixationsdauer begründet.

65. Comtesse Irene Arco, 10 Jahre, München; Lux. cox. cong. dextra. Die Urgrossmutter väterlicherseits hat angeblich einen watscheligen Gang gehabt. Die in Rede stehende Patientin ist eine Sohnesurenkelin, zwei Cousinen derselben sind ebenfalls, und zwar die eine mit doppelseitiger, die andere mit einseitiger Luxation behaftet. Auch eine dritte Cousine hinkt seit Kindheit. Irene wurde seit zartestem Kindesalter behandelt. Aus der Hand berühmter Specialisten gelangte sie schliesslich in die Obsorge eines alten Schäfers, der als Naturheilkünstler grossen Ruf besass. Es gereicht diesem Manne zur Ehre, dass er das Leiden als eine Verrenkung „der Kugel“ nicht nur richtig erkannte, sondern dieselbe durch zweckmässige Manipulationen wieder an den richtigen Ort zurückzuführen suchte. Obzwar ihm dies bei der schon damals bestehenden Verkürzung nicht gelingen konnte, so hatte er durch energische Muskelmassage bei der Patientin doch das Gefühl der raschen

Ermüdung gemässigt und damit einen anerkannten Erfolg erzielt, der die Leistungen der Maschinen-Behandlung in den Schatten stellte. Die Dislocation des Schenkelkopfes nahm indess unaufhaltsam zu. Als ich das Mädchen sah, betrug die Verkürzung des rechten Beines 5 Cm., die Fusssohle stand oberhalb des linken Knöchels. Nur bei maximaler Spitzfussstellung konnte der Boden erreicht werden und es hatte sich bereits eine entsprechend starke Contractur eingestellt. Durch sehr kräftigen Zug konnte die Verkürzung auf 3 Cm. gebracht werden. Muskelatrophie sehr in die Augen fallend. Das luxirte Hüftgelenk befand sich in habitueller Beuge-Adductionsstellung, wodurch die Gehstörung eine ganz enorme Steigerung erfuhr. Ich habe niemals ein Kind mit angeborener Hüftverrenkung ähnlich stark hinken gesehen. Trotzdem hatten sich am Rücken skoliotische Niveaudifferenzen bisher nicht ausgebildet. Ich hielt trotz der schwierigen Verhältnisse die operative Behandlung noch für durchführbar, weil das obere Femurende eine gute Entwicklung zeigte; dementsprechend war der grosse Trochanter auffallend prominent. Patientin wurde vom 8. bis 18. Mai der präparatorischen Extension mit 10—15 Kgrm. Belastung unterworfen und dadurch die Höhendifferenz der inneren Knöchel auf 2·5 Cm. herabgedrückt; bei nachlassendem Zuge stellte sich die frühere Verkürzung sehr bald wieder her. Reposition am 18. Mai 1894 unter vorgängiger subcutaner Tenotomie der Kniekehlensehnen und Adductoren. Breite Spaltung der Fascia lata von der Wunde aus. Sorgfältige Schonung der Beugemuskeln. Unter langsamer Wirkung der Extensionsschraube wird der Schenkelkopf in das Operationsterrain herabgezogen und die Kapseleröffnung vorgenommen. Gegen die Pfanne zu bildet die Kapsel einen tunnelartigen Schlauch, dessen Vorderwand gespalten wird. Schenkelkopf nach oben etwas zugespitzt, im Uebrigen ebenso wie der Schenkelhals gut erhalten. Eine selten gute Ausbildung zeigte die Pfanne. Dieselbe ist so gross, dass der Kopf nach Spaltung des Kapseltunnels hätte unterstellt werden können, wenn auch die Einrenkung unter diesen Umständen sehr labil gewesen wäre. Der vordere innere Pfannensaum ist als vorspringende Knochenleiste deutlich ausgebildet, der hintere Pfannenrand stellt einen ziemlich hohen Knochenwall vor, welcher an einer Stelle eine tiefe Bresche zeigt, die Druckspur des ehemaligen Ligamentum teres, welches nicht in kleinsten Resten mehr vorhanden ist. Die Aushebung der Pfanne gelingt mühelos und es wird ohne Perforation des Darmbeines eine gleichmässig runde tiefe Mulde mit gut überhängenden Rändern gebildet. Schwierig hingegen gestaltet sich die Herabholung des oberen Kopfpoles in die Höhe des oberen Pfannenrandes unter der Wirkung der Extensionsschraube. Zur Verminderung des Widerstandes der brettartig harten, auf's Aeusserste gespannten

Beugemuskeln wird deren fibröse Einscheidung ringsum durchschnitten. Allmälig liess sich der Schenkelkopf in das Niveau des oberen Pfannenrandes herableiten, wurde aber an dem Eintritt in die Pfannenhohlschale durch mächtige Wülste der enorm verdickten Hinterkapsel verhindert, welche sich als Barrière zwischen Kopf und Pfannenrand einklemmten. Dieselbe wurde mit dem Knopfmesser linear gespalten und theilweise exstirpirt. Unter abermaliger Wirkung der Extensionsschraube wird der Schenkelkopf neuerdings herabgezogen und schnalzt endlich unter lautem Geräusch in die Pfanne, wobei einige Faltenwülste der Hinterkapsel in die Pfannenhöhle eingestülpt und festgeklemmt wurden. Um diese Einklemmung zu lösen, wurden Versuche gemacht, den Schenkelkopf zu reluxiren. Derselbe sass aber so fest und unter solcher Spannung der Musculatur in seiner Pfanne, dass die Reluxationsversuche gänzlich misslangen. Fixation des Beines, inclusive Fusses in leichter Abduction. Operationsdauer $^3/_4$ Stunden. Verlauf vollkommen glatt. Am vierten Tage nach der Operation verlässt das Kind das Bett, vermag mit Unterstützung schmerzlos durch's Zimmer zu gehen und verbringt einen Theil des Tages am offenen Fenster stehend. Am 5. Juni wird der Fixationsverband entfernt und mit der Nachbehandlung begonnen. Das Bein steht abducirt, der rechte, innere Knöchel 1 Cm. tiefer als sein linker Partner. Eine leichte Beugestellung ist vorhanden. Der rechte Trochanter springt nunmehr weniger stark vor als der linke und steht $1^1/_2$ Cm. über der Linie. Das rechte Gesäss ist zwar verflacht, aber nicht mehr verbreitert; leichte passive Bewegungen des Gelenkes werden zugelassen. Mitte Juni vermag das Kind unter ziemlichen Seitenschwankungen des Körpers allein zu gehen und wird vorläufig entlassen. Während des Sommers konnte die Patientin mehrstündige Spaziergänge unternehmen und übte sich fleissig im Radfahren. Anfangs September 1894 constatirte ich eine leichte Beugestellung des operirten Gelenkes, welches activ und passiv ziemlich gut beweglich war. Beide innere Knöchel stehen einander genau gegenüber. Die Abductionshaltung hat sich bis auf ein Minimum verloren. Die Muskelkraft lässt noch viel zu wünschen übrig. In Bauchlage ist die active Beugung des rechten Kniegelenkes schon bei geringstem Widerstande unmöglich. Die Continuität der tenotomirten Kniekehlensehnen hat sich wieder hergestellt. Alle activen Bewegungen des Fusses sind möglich. Nur die active Supination kann nicht ausgeführt werden und die Sensibilität der Fusssohle ist abgestumpft. Da eine Verletzung des Nervus popliteus internus in der Kniekehle bestimmt ausgeschlossen werden kann, so muss die vorhandene Supinationsparalyse einzig und allein auf eine Ueberdehnung des Nervus ischiadicus zurückgeführt werden. Die Plattfussstellung des Fusses wird durch eine

entsprechende Schuheinlage corrigirt. Der Gang ist noch ziemlich mangelhaft. Beim Auftreten auf das rechte Bein schwankt der Oberkörper infolge der leichten Abductions-Beugestellung des Hüftgelenkes etwas nach rechts und gleichzeitig nach vorne. Mitte November 1894 tritt nach Ueberanstrengung des Beines und wahrscheinlich auch in Folge etwas forcirter Gymnastik Schmerzhaftigkeit des Gelenkes bei gleichzeitiger Vermehrung der Beuge-Abductionshaltung desselben ein. Der operirte Fuss ist wieder um 1·5 Cm. länger. In leichter Narcose wird die fehlerhafte Einstellung des Gelenkes corrigirt und dasselbe durch 2 Monate in indifferenter Streckstellung erhalten. Nunmehr geht Patientin ohne Seitenschwankung des Oberkörpers. Februar 1895 erreicht die active Beweglichkeit aus voller Strecklage 45°; active Abduction ausreichend, der Gang ziemlich gleichmässig und gegen früher ungleich gebessert. Es kann ein sehr gutes definitives Resultat erwartet werden.

66. Oblath Sidonie, 10 Jahre, Ungarn; Lux. cox. cong. sin. Als mir die Patientin vorgestellt wurde, trug sie eine *Taylor*'sche Extensionsmaschine, da in letzter Zeit das Gehen wegen zunehmender Schmerzen unmöglich geworden war. 3 Cm. Verkürzung, durch Zug bis auf $1^1/_2$ Cm. ausgleichbar. Oberes Femurende genügend seitlich ausladend. Der Schenkelkopf lässt eine Vorderkante fühlen, während sein hinterer Pol nicht gut tastbar ist. Die Reposition (21. Mai 1894) konnte trotz Unterlassung einer präparatorischen Extensionsbehandlung unter absoluter Muskelschonung durchgeführt werden. Die Pfanne zeigte eine höckerige Oberfläche, in ihrer Mitte eine kleine erbsengrosse Vertiefung, einen hinteren gut aufgeworfenen Rand und war von Bindegewebswucherungen überlagert. Die Erzielung einer stabilen Reposition stiess auf unvorhergesehene Schwierigkeiten und machte mannigfache Anpassungen der Pfanne nothwendig. Schliesslich gelingt eine ziemlich solide Reposition bei leichter Abduction. Die Herabholung des Schenkelkopfes durch einfachen manuellen Zug hatte gar keine Schwierigkeiten geboten. Operationsdauer nahezu eine Stunde. Verlauf glatt. Am 21. Juni Beginn der Gymnastik bei vollständig geheilter Wunde. Einige Tage später geht das Kind ohne Stock und wird Ende Juni entlassen mit der Weisung, sich im Marschieren fleissig zu üben. Am 10. September 1894 ist der Gang sehr gleichmässig. Die Einrenkung ist bei indifferenter Beinstellung eine tadellos solide. Die restirende Verkürzung beträgt 1 Cm. Eine leichte Beugehaltung des Hüftgelenkes hat sich eingestellt und stört das kosmetische Resultat in etwas. Mitte October 1894 ist der Gang ebenso gleichmässig als ausdauernd und schmerzlos; (vorgestellt der chir. Section der 66. Versamml. deutscher Naturforscher und Aerzte, Wien, 26. September 1894). Ende Februar 1895 hat die Beugung etwas zugenommen und eine minimale Adduction hat sich dazugesellt. Das

Kind war nachlässig in seiner Gymnastik, geht aber trotz der incorrecten Einstellung des Gelenkes vorzüglich. Um das bestmögliche Resultat zu erreichen, wurde die Beuge-Adductions-Stellung durch einen redressirenden Verband beseitigt und für späterhin ein strengeres Training in Aussicht genommen, welches den definitiven Erfolg sicherstellen wird.

67. Weintraub Sophie, 5 Jahre, Russland; Lux. cox. cong. sin. Einziges Töchterchen eines Collegen, begann mit anderthalb Jahren hinkend zu gehen. Die zuerst constatirte Verkürzung betrug $^3/_4$ Cm. und ist gegenwärtig auf 3 Cm. gestiegen. Dieselbe ist durch Extension fast vollständig ausgleichbar. Das linke Gesäss auffallend abgeflacht und verbreitert. Das Kind geht auf der Fussspitze unter sehr starkem Hinken einher und klagt über Schmerzen im Gelenk. Der Schenkelhals ist tastbar, der Kopf gut ausladend und normal gerichtet. Der stark vorspringende Trochanter gestattet eine günstige Operationsprognose. Das Kind war vor mehreren Jahren von *Rauchfuss* in Petersburg behandelt worden. Reposition am 22. Mai 1894 unter absoluter Muskelschonung. Das Pfannengrübchen stellt eine kaum für die Spitze des Zeigefingers zugängliche Nische dar, welche nach hinten oben offen ist. Das runde Band fehlt, der Schenkelkopf zeigt die typische Abplattung. Die probeweisen Versuche, den Schenkelkopf nach eröffneter Kapsel der Pfanne unterzustellen, mißlangen völlig. Die Aushebung der künstlichen Pfanne gestaltet sich sehr einfach. Schon der erste Repositionsversuch ergibt eine vollständig solide Einrenkung. Operationsdauer 13 Minuten. Fixation in leichter Abduction. Verbandwechsel am 1. Juni. Beginn der gymnastischen Behandlung am 12. Juni. Bereits Ende Juli geht das Kind besser als früher. Es besteht eine leichte Abduction, welche vorderhand sich selbst überlassen wird. Mitte November 1894 war der klinisch-anatomische Befund an dem Gelenke ein sehr befriedigender. Die Einrenkung ist tadellos, die active Beugeexcursion erreicht aus voller Strecklage den rechten Winkel, Ab- und Adduction ist frei. 1 Cm. restirende Verkürzung. Das functionelle, respective kosmetische Resultat lässt wider Erwarten noch zu wünschen übrig. Das Kind hat die hartnäckige Gewohnheit, das linke Knie beim Gehen einzubiegen; die Musculatur ist sehr schlapp und schwach. Kräftige Massage und fleissige Muskelübungen bessern den Gang in kurzer Zeit beträchtlich. Binnen Jahresfrist ist bei der erreichten anatomischen Restitution des Gelenkes sicher ein ausgezeichnetes Resultat zu erwarten. Jüngste Berichte lauten sehr günstig. Der Gang ist noch wesentlich besser geworden und von normaler Ausdauer.

68. Pollak Amalie, 6 Jahre, Niederösterreich; Lux. cox. cong. dextra. Der rechte Fuss des neugeborenen Kindes war seinerzeit wegen Calcaneo valgus-Lage erfolgreich behandelt worden. Trotzdem

hinkte das Kind auffallend auf der rechten Seite, als es mit 18 Monaten zu gehen begann. Prof. *Salzer* stellte schon damals die Diagnose auf Luxation. Gegenwärtig beträgt die Verkürzung 3 Cm. und ist durch Zug kaum um ein Merkliches verringerbar. Entsprechend dem starken Vorspringen des Trochanters ist der Schenkelkopf gut ausladend und der Hals als relativ breite Furche entwickelt. Operationsprognose günstig. Reposition am 25. Mai 1894 (nach dreitägiger präparatoriseher Extension bei 15 Kgrm. Belastung) unter absoluter Muskelschonung. Dem mässig verdickten, geräumigen Kapselsacke entquillt ziemlich reichliche Synovialflüssigkeit. Der Schenkelkopf ist oben gut gerundet, im Ganzen wenig verändert und sitzt auf ziemlich langem Halse. Das Ligament fehlt. Das Pfannengrübchen zeigt einen vollkommen abgeflachten hinteren Rand, während ein scharf vorspringender Limbus cartilagineus die vordere innere Umrandung des Pfannengrundes kennzeichnet. Die Spina ant. inf. springt oberhalb des Pfannenortes mächtig vor und bildet ein relativ weitausladendes Dach über demselben, während sich nach hinten oben die Pfannennische immer mehr verflacht. Die nach gespaltener Kapsel versuchsweise unternommene Reposition des Schenkelkopfes in die rudimentäre Pfannennische gelingt zwar, doch erfolgt bei dem leichtesten Stosse des Schenkels nach oben sofort Reluxation, da der Kopf nicht tief genug eindringen kann. Nach unschwieriger Vertiefung des Pfannengrübchens zu einer gleichmässig gerundeten Hohlschale erfolgt mittelst einfacher Extension eine anscheinend solide Reposition. Die Operationsdauer, welche durch die probeweisen Repositionsversuche des Schenkelkopfes in das rudimentäre Pfannengrübchen etwas verzögert wurde, betrug 15 Minuten. Während der Anlegung des Contentivverbandes schlüpft der Schenkelkopf durch eine unvorsichtige Bewegung des Beines durch den Assistenten aus der Pfanne und wird sofort wieder reponirt, ohne den Wundverband zu lüften. Verbandwechsel am 1. Juni. Beginn der Uebungen am 12. Juni. Wenige Tage später geht das Kind unter Abductionshaltung des operirten Beines ohne Unterstützung, wenn auch noch hinkend, einher und wird bald darauf entlassen. Am 18. September 1894 zeigt Patientin eine noch etwas gezwungene Körperhaltung und Rumpfneigung nach der Seite des belasteten rechten Beines. Die active Beugung des Hüftgelenkes erreicht fast den rechten Winkel und geschieht unter Beibehaltung mässiger Abduction. Die Verkürzung beträgt wenige Millimeter. Das Kind geht ausdauernd stundenlang, und das minimale, noch vorhandene Hinken wird bei länger dauernder Functionsleistung des Beines immer geringer. Das Resultat muss als ein vorzügliches bezeichnet werden. Zur Zeit (Mitte Februar 1895) ist die leichte Abduction verschwunden und der Gang ist bei indifferenter Streckstellung des Hüftgelenkes ein nahezu normaler.

69. v. Jäger Marie, 6 Jahre, Friedland, Böhmen; Lux. cox. cong. sin. Die Verkürzung wurde schon vor Aufnahme des Gehens bemerkt. Dieselbe beträgt gegenwärtig 3 Cm. und ist durch Zug auf 1 Cm. ausgleichbar. Der Trochanter springt seitlich mächtig vor. Der Schenkelkopf fühlt sich gross und rund an und zeigt normale Richtung. Der Hals als Furche tastbar. Gute Operationsprognose. Die Lendenwirbelsäule ist linkseonvex abweichend und zeigt eine lumbale, linksseitige Niveauelevation, während subscapulare Niveaudifferenzen nicht nachweisbar sind (Skoliose des Standes). Reposition am 24. Mai 1894, ohne präparatorische Extension unter absoluter Muskelschonung. Vom runden Bande sind einige fransige Reste am Kopfpole erhalten. Die Halsfurche ziemlich breit. Der Pfannenort ist relativ geräumig, gab jedoch dem nach Kapselspaltung versuchsweise unterstellten Kopfe trotzdem eine recht unzuverlässige Stütze. (Vor Beginn der Operation war die Reposition nach *Paci* erfolglos vorgenommen worden.) Nach Vertiefung des flachen Pfannenortes zu einer Hohlschale mit gut vorspringenden Rändern wurde glatte Reposition erzielt, welche sich auch bei ziemlich starker Adduction als verlässlich erwies. Operationsdauer 13 Minuten. Glatter Verlauf. Verbandwechsel am 1. Juni. Beginn der Uebungen am 12. Juni. Am 26. Juni, 4 Wochen nach Beginn der Behandlung, wird das Kind bei Normalstellung des Hüftgelenkes und ebenso guter als ausdauernder Function desselben entlassen. Während des Sommers konnte die Kleine ohne Ermüdung weite Spaziergänge unternehmen. Als das Kind am 21. September 1894 wieder vorgestellt wurde, zeigte es bei minimaler, kaum nachweisbarer Verkürzung und activer Beugefähigkeit über 45 Grad einen geradezu ausgezeichneten Gang. Da krampfhafte Hustenanfälle den Verdacht auf Keuchhusten wachriefen, musste das Kind aus der Gemeinschaft der bei der 66. Versammlung deutscher Naturforscher und Aerzte vorzustellenden Kinder leider ausgeschlossen werden. In Anbetracht der kurzen, zur Zeit nur 4 Monate betragenden Behandlungsdauer, von der nur die ersten 4 Wochen sich unter meinen Augen abgespielt hatten, hätte die kleine Patientin unter allen damals vorgestellten Kindern einen Preis verdient. Ende Februar 1895 bei einiger Aufmerksamkeit fast normaler Gang bei ausgezeichneter Beweglichkeit des Gelenkes.

70. Salmesmüller Margarethe, $3^1/_2$ Jahre, Wien; Lux. cox. cong. sin. Beträchtliches Hinken seit dem ersten Schritt. $1^1/_2$ Cm. Verkürzung, durch Zug vollkommen ausgleichbar. Der Schenkelkopf lässt sich durch die schlaffen Gesässweichtheile gut abtasten, zeigt eine ziemlich scharfe Vorderkante und scheint stark anteovertirt zu sein. Reposition am 25. Mai 1894. Ein vor Beginn der Operation nach *Paci's* Vorschriften unternommener Repositionsversuch misslingt vollständig. Nach eröffneter Kapsel liess sich der Schenkelkopf,

welcher eine sehr starke Abplattung seiner hinteren Rundung zeigte, der zwar flachen, aber mit gut differenzirten Rändern versehenen Pfannengrube wenigstens zum Theile unterstellen; doch konnte von einer auch nur halbwegs soliden Reposition nicht die Rede sein. Nach Vertiefung des Pfannenortes zu einem gleichmässig gerundeten Napfe war eine solide Reposition nur bei starker Einwärtsrollung des Beines erreichbar. Bei directer Vornewendung der Fussspitze rutscht der Schenkelkopf in Folge der Abschleifung seiner hinteren Rundung leicht aus der Pfanne heraus. Operationsdauer 13 Minuten. Fixation in leichter Abduction und Einwärtsrollung. Glatter Verlauf. Am 16. Juni 1894 wird nach vollständiger Heilung der Wunde die Fixation weggelassen und vorzeitig mit Gelenksgymnastik begonnen. Das Kind lernte bald gehen, hinkte aber, wenn auch in verminderter Weise, so doch recht auffällig. Ende September (4 Monate nach der Reposition) zeigt die Extremität eine habituelle Auswärtsrollung, wobei der Schenkelhals sagittal gerichtet steht und die Vorderkante des Kopfes unterhalb und etwas einwärts von der Spin. ant. sup. zu fühlen ist. Durch Adduction lässt sich der durch die Narbe fixirte Schenkelkopf nach hinten oben nicht vorstülpen, ebensowenig lässt das Bein eine Einwärtsrollung zu. Von der Spin. ant. sup. zum äusseren Fusssohlenrand gemessen, beträgt die Verkürzung 1 Cm. und die active Beugefähigkeit geht über den rechten Winkel hinaus. Zweifellos sitzt der Kopf nicht in der Pfanne, sondern ist nach vorne zu herausgeschlüpft. Das Hinken ist in Folge der narbigen Fixirung des Kopfes in der Pfannengegend sichtlich vermindert, wenn auch nicht in jenem Grade gebessert wie bei anderen Fällen von relativ mangelhafter Function, aber solider Einrenkung. Um das bescheidene Resultat zu sichern, wird eine nach Modell gefertigte Beckenhülse angelegt. Im Februar 1885 zeigt sich gegen alles Erwarten der Gang ganz auffallend gebessert. Der nach vorne reluxirte Kopf ist in straffe Narbenmassen eingebettet und durch dieselben solide fixirt.

71. Wildner Auguste, $3^1/_2$ Jahre, Reichenberg, Böhmen; Lux. cox. cong. dextra. Schon bevor das Kind im Alter von $1^1/_2$ Jahren zu gehen begann, war eine Verkürzung des rechten Beines bemerkt worden. Seitdem hinkt das Kind in zunehmender Weise und klagt häufig über Hüftschmerzen. Die Verkürzung von 2 Cm. ist durch Zug anscheinend vollkommen auszugleichen. Der Schenkelkopf ist sehr verschiebbar; derselbe imponirt als gut erhalten und normal gerichtet. Der Trochanter springt stark vor. Günstige Repositionsprognose. Die Eltern konnten sich nur schwer und nach langem Zögern dazu entschliessen, die Operation an dem nach neunjähriger, kinderloser Ehe geborenen einzigen Mädchen vollziehen zu lassen. Durch die Mütter schon operirter Kinder und die anderwärts erzielten Erfolge ermuthigt, gaben sie schliess-

lich ihre Einwilligung. Vor der Operation (am 29. Mai 1894) machte ich nach eingeleiteter Narkose genau nach Vorschrift die Reductionstempi *Paci's*; wenn irgend ein Fall, so schien mir der vorliegende zu einer unblutigen Reposition geeignet zu sein. Ich machte indess mit derselben vollständiges Fiasco. Die im Anschlusse an diesen Versuch sofort vorgenommene blutige Reposition sollte Aufklärung über die Ursache dieses Misserfolges bringen; dieselbe stiess auf unerwartete Schwierigkeiten. Die Kapsel war nämlich ausserordentlich verdickt und der zum Pfannenorte führende Schlauch so eng, dass nicht einmal der Finger in denselben eindringen und die Pfanne abtasten konnte, ehe nicht die Vorderkapsel ihrer ganzen Breite nach durchtrennt worden war. Der Schenkelkopf war gut gerundet und sass auf sehr kurzem Halse. Die Kapsel inserirt hinten knapp am Kopf und bildet hier eine mit dem Finger tastbare, messerscharfe Falte. Das Ligament fehlt vollständig. Der Pfannenort ist eine plane Fläche, welche an sich gross genug wäre, um den Kopf nach Durchtrennung des Kapselschlauches unterzustellen; derselbe hätte jedoch auf der nach hinten und oben aufsteigenden Ebene umso weniger Halt finden können, als selbst die Andeutung eines hinteren Grenzwalles der Pfannenfläche fehlte. Andererseits bildete der Limbus cartilagineus des vorderen, inneren Pfannenrandes eine über die Fläche des Pfannenortes weit vorspringende und dieselbe einengende Leiste, welche mit dem Knopfmesser eingekerbt werden musste, um für die Arbeit des scharfen Löffels Raum zu schaffen. Nach Aushebung eines gleichmässig gerundeten Pfannennapfes wird die Reduction des Schenkelkopfes versucht. Dieselbe stösst auf unvermuthete Schwierigkeiten, welche deutlich beweisen, dass die scheinbare Ausgleichbarkeit der Verkürzung durch Zug bei der seinerzeitigen Untersuchung auf Täuschung beruhte. Ohne indess zu irgendwelcher subcutanen Tenotomie die Zuflucht nehmen zu müssen, gelang die Herabholung des Schenkelkopfes in das Niveau der künstlichen Pfanne mittelst kräftigen, durch Händekraft ausgeführten Zuges. Unter schliesslicher Abduction schnalzte der Kopf in den Pfannennapf und zeigte sich selbst bei starker Adduction unverrückbar durch denselben fixirt. Die Spannung der Längsmuskeln nach der Reposition war so stark, dass das Bein ohne jede Unterstützung bei gestrecktem Hüftgelenke frei in die Luft ragte. Operationsdauer vom Hautschnitt zur Naht 18 Minuten. Fixirung in indifferenter Streeklage. Glatter Verlauf. Vier Wochen später kann das Kind ohne jede Unterstützung gehen und wird bald darauf entlassen. Vier Monate nach der Operation besteht bei solidester Einrenkung eine minimale Adduction, welche durch Kretschübungen leicht überwunden wird. Eine Verkürzung ist kaum nachweisbar. Die active Beugefähigkeit lässt noch zu wünschen

übrig und beträgt etwa 30°. Bei einiger Aufmerksamkeit geht das herzige Kind trotz der kurzen Behandlungsdauer ganz vorzüglich und ist unermüdlich (vorgestellt der chir. Section der 66. Versamml. deutscher Naturforscher und Aerzte, Wien, 26. September 1894). Ende Februar 1895 ist das Resultat ein ausgezeichnetes. Der Gang fast normal. Beweglichkeit nach allen Richtungen frei. Einrenkung solide. Vollständige Restitution scheint nur mehr eine Frage der Zeit.

72. Seichert Marie, 11 Jahre, Dux, Böhmen; Lux. cox. cong. dextra. Die Mutter des sehr blass und schwächlich aussehenden Mädchens ist vor Kurzem an Lungentuberculose gestorben. Die Patientin ist öfters krank, leicht erregbar und leidet an Herzklopfen. Der linke Trochanter ragt als eckige Prominenz mächtig vor. Der Schenkelkopf ist gross, gut erhalten, frontal gerichtet, der Hals als ziemlich breite Furche differenzirbar. Die Verkürzung beträgt 4 Cm. und kann durch Zug auf $2^1/_2$ Cm. herabgemindert werden. Das Kind hinkt sehr auffallend auf ziemlich starkem Spitzfusse. Das hervorstechendste, subjective Symptom dieses Falles war die ganz ungewöhnliche Schmerzhaftigkeit des Gelenkes. Dieselbe steigerte sich bei leichtester Ermüdung bis zur Unerträglichkeit und hielt selbst während der Nachtruhe an. Die heftigsten Schmerzanfälle hatte das Kind im letzten halben Jahre. Professor *Maydl*, dem das Kind vorgestellt wurde, vermuthete den Ausbruch tuberculöser Coxitis und gab entsprechende Verhaltungsmassregeln. Unter den gegebenen Umständen lag dieser Verdacht nahe genug; jedoch konnte ich bei der Ende Mai 1894 vorgenommenen Untersuchung keinen Anhaltspunkt für die Diagnose auf Coxitis gewinnen. Die Beweglichkeit des Gelenkes war vollkommen frei. Ich schlug deshalb ohne Bedenken die Reposition vor, welche am 30. Mai nach achttägiger Extension ausgeführt wurde. Vorgängige Tenotomie der Kniekehlensehnen und Adductoren. Im Uebrigen strenge Muskelschonung. Die Kapsel ist ausserordentlich verdickt, straff und auf dem Durchschnitt von sehnenartiger Beschaffenheit. Der Knorpelüberzug des mit einer ziemlich starken Vorderkante versehenen Schenkelkopfes ist durchaus glatt und normal. Das runde Band fehlt. Der Pfannenort ist mit reichlichem Gewebe bedeckt, so dass die Conturen der rudimentären Pfanne vorerst nicht getastet werden können. Nur der hintere Pfannenrand kann als unregelmässig gestalteter, mehrfach eingekerbter Wulst gefühlt werden. Mit dem scharfen Löffel wird der Pfannenort vorerst von dem auflagernden Gewebe befreit; dasselbe erinnert lebhaft an fungöse Granulationen, besteht aber bei näherer Untersuchung doch nur aus ziemlich derben Fettbindegewebsträubchen, welche in Folge geringer Vascularisation sehr blass aussehen. Im Uebrigen fehlt jede Differenzirung der Pfannenränder. Die vordere Kapselwand lag straff gespannt, fast bis zur Berührung auf dem flachen

Pfannenboden und musste bis zum vorderen, inneren Pfannenrand gespalten werden, um dem scharfen Löffel Zutritt zu gewähren. Die Pfannenbohrung geht wegen der grossen Härte des Knochens recht schwierig vor sich. Die Ränder des Pfannennapfes waren gut überhängend. Der Pfannengrund erreicht an seiner tiefsten Stelle die elastisch federnde, glatte Fläche der inneren Compacta des Darmbeines. Die Reduction des Kopfes ist nicht schwierig, wohl aber die Reposition. Der Pfanneneingang muss wiederholt erweitert werden, um dem grossen Schenkelkopf den Eintritt zu ermöglichen. Endlich gelang die Einpflanzung des Kopfes in die künstliche Pfanne bei ziemlich beträchtlicher Abduction des Beines. Operationsdauer 20 Minuten. Glatter Verlauf. Am 18. Juni beginnt nach vollständiger Heilung der Wunde die gymnastische Behandlung, nachdem das Kind in einem kurzen, bis zum Knie reichenden Fixationsverbande schon seit 14 Tagen schmerzlos und ohne Unterstützung zu gehen im Stande war. Schon Ende Juni wurde Patientin zur Erholung in die Heimat entlassen, nachdem sie gelernt hatte, sich auch ohne den Fixationsverband frei zu bewegen. Mitte September 1894 wird das Mädchen, welches nunmehr ein blühendes Aussehen zeigt, wieder vorgestellt. Das operirte Bein zeigt 2 Cm. scheinbare Verkürzung in Folge habitueller Adductionslage; deshalb ist der Gang noch stark hinkend. Durch fleissige Kretschübungen und nächtliche Extension lässt sich die Adduction leicht beseitigen und die Verkürzung auf 1 Cm. herabdrücken. Die zeitweise noch vorhandenen Gelenksschmerzen verschwinden bei zunehmender Beweglichkeit des Beines vollständig, der Gang des Kindes auf glattem Boden ist nahezu gleichmässig geworden, die active Beugeexcursion ist eine genügende. Patientin ist stundenlang ohne Ermüdung auf den Füssen und wird Anfang October entlassen. Ende Februar 1895 ist der Gang laut schriftlicher Mittheilung ein fast normaler.

73. Hauger Grethe, $2^1/_2$ Jahre, Klagenfurt; Lux. cox. cong. dextra. Das kleine Mädchen geht erst seit einem Jahre und hat seit seinem ersten Schritte allmälig stärker gehinkt. 3 Cm. Verkürzung durch Zug auf $^1/_2$ Cm. ausgleichbar. Auffallender Weise ist die Adduction nicht in der gewöhnlichen Weise gesteigert, sondern zeigt eher eine Hemmung. Kopf und Hals sind nicht gut zu differenziren, zumal das Kind unter krampfhaften Muskelcontractionen sich gegen die Untersuchung wehrt. Muskelatrophie sehr deutlich ausgesprochen. Die Reposition (am 31. Mai 1894) gestaltete sich unerwarteter Weise zu einem ausserordentlich schwierigen Eingriff. Nach eröffneter Gelenkskapsel war der Zugang in die Gelenkshöhle nicht zu finden. Als der Zeigefinger unter bohrenden Bewegungen einzudringen suchte, zeigte sich das Gelenk sozusagen obliterirt, durch massenhafte, fadige Adhäsionen

zwischen Schenkelkopf und Beckenwand, welche sich wie gespannte Saiten anfühlten. Erst nach Ablösung derselben wurde der Kopf mobiler. Das obere Femurende läuft in eine keulenförmige Verdickung aus, an welcher eine knopfförmige, nach oben innen gerichtete Prominenz als Rest des ehemaligen Schenkelkopfes gedeutet werden kann, während eine Halseinschnürung überhaupt nirgends wahrzunehmen ist (vgl. Fig. 47). Die auf dem Darmbein schleifende Fläche des deformen Oberschenkelendes zeigte ein höckeriges Aussehen und war von zerfasertem Knorpelgewebe bedeckt. Vom runden Bande keine Spur vorhanden. Von der Pfanne ist auch nicht die leiseste Andeutung zu finden. Der Pfannenort unterhalb der Spina ant. inf. ist von einer dicken Lage fibrösen Gewebes bedeckt, welche gewissermassen eine flächenhaft ausgebreitete Beckeninsertion der Hüftgelenkskapsel darstellt. Um die etwas medialwärts abgebogene Keule des oberen Femurendes in einen repositionsfähigen Kopf umzugestalten, wurde mittelst der *Luer*'schen Hohlzange eine breite Rinne ausgeschnitten, welche die untere Halsfurche repräsentiren sollte (vgl. Fig. 48). Dadurch gewann der oberste Theil der Keule eine halbwegs genügende, mediale Ausladung, welche durch Rückverlagerung der oberen femoralen Kapselinsertion noch um etwas vermehrt werden konnte. Hierauf wurde unter ziemlich beträchtlicher Blutung, nach schwieriger Ablösung des den Pfannenort deckenden, straffen Bindegewebslagers die künstliche Hohlschale ohne Perforation des Darmbeines ausgeschnitten. Dieselbe erwies sich für den in der oben angedeuteten Weise formirten, ausserordentlich kleinen Schenkelkopf als viel zu geräumig. Derselbe wurde unter starker Abduction des Beines fest in die obere Pfannennische eingestemmt und in dieser Lage fixirt. Operationsdauer fast eine Stunde. Glattester Verlauf. Verbandwechsel am 12. Juni unter leichter Verminderung der Abduction. Am 26. Juni wird der Fixationsverband entfernt und die bestehende Abduction beibehalten. Der Kopf steht fest in der Pfanne. Mitte September 1894 hat sich die Abduction spontan corrigirt, das Bein befindet sich in indifferenter Strecklage und zeigt 2 Cm. Verkürzung. Die active Beugefähigkeit überschreitet 45°. Die Einrenkung des Kopfes erweist sich als eine vollkommen solide; doch hinkt das Kind in Folge grosser Muskelschwäche noch ziemlich stark. Reicht man der Kleinen beim Gehen die Hand, so verschwindet das Hinken bis auf ein Minimum. Das Kind geht zwar noch nicht schön, aber viel ausdauernder, als vor der Operation. In Anbetracht der Schwierigkeit der Verhältnisse muss das erreichte Resultat immerhin ein bemerkenswerthes genannt werden, wenngleich dasselbe hinter anderen weit zurücksteht. Ende Februar 1895 klagt die Mutter brieflich über andauerndes Hinken. Ueber den gegenwärtigen Zustand des Gelenkes bin ich leider nicht unterrichtet.

74. Schustek Mathilde, 4 Jahre, Pilsen; Lux. cox. cong. dextr. Die gegenwärtig 2 Cm. betragende Verkürzung des rechten Beines wurde schon bemerkt, noch ehe das Kind zu gehen begann. Das Hinken hat seither beträchtlich zugenommen. Wegen zeitweilig vorhandener Schmerzen war die Diagnose irrthümlich auf Coxitis gestellt worden. Die Muskelatrophie ist ziemlich beträchtlich. Der Schenkelkopf kann durch Adduction gut vorgestülpt werden und scheint eine scharfe obere Spitze zu haben. Von vorne nach rückwärts umgriffen, lässt sich Kopf und Hals nicht deutlich differenziren. Der Trochanter springt ansehnlich vor. Operationsprognose zweifelhaft. Die Reposition (5. Juni 1894) erweist sich als ausserordentlich schwierig und nimmt nahezu $^3/_4$ Stunden in Anspruch. Die Schwierigkeiten ergaben sich aus der höchst mangelhaften Entwicklung des Halses und der Deformirung des Kopfes. Letzterer bildete als kleine halbkugelige Prominenz die obere innere Ecke des keulenförmig gestalteten oberen Femurendes. Ein Versuch, dieses letztere bei offener Kapsel dem Pfannenorte unterzustellen, misslang vollständig. Das runde Band war auf einige, am Kopfpol flottirende Fransen reducirt. Im Gegensatze zu der beträchtlichen Deformirung des coxalen Femurendes ist die rudimentäre Pfanne eine ziemlich grosse, aber vollkommen flache Hohlschale mit gut ausgeprägten Rändern. In ihrer äusseren Hälfte tastet man eine in sagittaler Richtung verlaufende Kante, deren Deutung Schwierigkeiten bereitet. Möglicherweise trennt dieselbe zwei ehemalige temporäre Lagerstätten des Schenkelkopfes von einander. Der hintere Pfannenrand ist ziemlich scharf ausgeprägt. Die rudimentäre Pfanne beherbergt nur spärliche Klümpchen von Fettgewebe. Die entsprechende Vertiefung derselben stösst auf keine Schwierigkeiten; hingegen will eine solide Reposition nicht gelingen. Erst nach mehrfachen Formirungen sowohl der Pfanne als auch des Kopfes gelingt eine halbwegs solide Reposition bei indifferenter Streckstellung des Beines. Verlauf glatt. Verbandwechsel am 16. Juni. Beginn der Massage Ende Juli. Das Kind vermag sehr bald ausdauernd, wenn auch noch stark hinkend, zu gehen. Am 17. September 1894 besteht 1 Cm. Verkürzung, welche durch Zug unveränderbar ist. Die Trochanterspitze steht 1 Cm. ober der Linie. Die active Beugefähigkeit erreicht fast den rechten Winkel. Die Einrenkung des Kopfes ist eine vollkommen solide geblieben. Das Kind geht ausdauernd und bei einiger Aufmerksamkeit fast ohne Hinken. Vorgestellt der 66. Versammlung deutscher Naturforscher und Aerzte in Wien am 26. September 1894. Jüngste Berichte gleichmässig günstig.

75, 76. Kappelmacher Rudolfine, 8 Jahre, Mähren; Lux. cox. cong. bilat. Die blasse und schwächliche kleine Patientin wurde seit mehreren Jahren mittelst Stützcorset behandelt; ihr Gang war weniger watschelnd, als man es sonst bei solchen Kindern zu finden

pflegt. Die Lordose war ebenfalls nur mässig entwickelt. Die Trochanterspitzen stehen beiderseits 4 Cm. oberhalb der Linie. Die gut erhaltenen, auf relativ breitem Halse aufsitzenden Schenkelköpfe lassen sich in ziemlich weitem Umfange an der äusseren Fläche des Darmbeines hin- und herschieben, durch Extension aber nur um ein Geringes nach abwärts bewegen. Operationsprognose günstig. Scharfe präparatorische Extension während einiger Tage. Reposition links am 6. Juni 1894. Nach Blosslegung der Vorderkapsel besteht trotz Extension ein so bedeutender Hochstand des Kopfes, dass die subcutane Tenotomie der Kniekehlensehnen und der Adductoren als nothwendig erachtet wird. Erst jetzt lässt sich der Kopf gut einstellen und der Kapselschnitt ausführen. Das Ligament fehlt. Alle Gelenksconstituentien, namentlich Kopf und Hals, ziemlich gut erhalten. Die ganz flache Pfanne ist geräumig und hat namentlich vorne innen gut erhaltene Ränder. Auch der hintere Pfannenrand springt ziemlich gut vor. Wäre es möglich gewesen, den grossen Schenkelkopf durch den engen Kapseltunnel hindurch und in die spaltförmige Pfannentasche hinein zu zwängen, so würde in diesem Falle eine Unterstellung des Kopfes unter das Becken auf mechanischem Wege erreichbar gewesen sein. Die vollständig plane, von innen vorne nach oben aussen geneigte Pfannenfläche hätte indess dem Kopfe kein solides Widerlager abgeben können. Die Pfannenoberfläche ist glatt, ohne aufgelagertes Gewebe, der Knorpelbezug dünn und rothbraun durchschimmernd. Die Pfannenaushebung gelingt sehr leicht und die ausgeschnittenen Knochenknorpelhohlschalen stellen bei künstlicher Ineinanderschachtelung die Gestalt der neuen Pfannengrube dar. Trotz der ausgeführten Tenotomien bleibt die Reduction des Kopfes schwierig. Unter starkem manuellen Zuge überspringt derselbe schliesslich unter lautem Schnalzen den hinteren Pfannenrand und kann trotz mehrfacher Versuche nicht wieder ausgerenkt werden. Die Spannung der Weichtheile ist so gross, dass der Oberschenkel ohne Unterstützung in leichter Beugestellung federnd verharrt. Operationsdauer trotz der verzögerten Reduction nur 15 Minuten. Fieberloser, aber durch heftige und andauernde Schmerzen gestörter Verlauf; subunguale Neuralgie anfallsweise, namentlich des Nachts, auftretend und wochenlang andauernd; Patientin ist indess hierdurch nicht gehindert, nach 8 Tagen das Bett zu verlassen und herum zu gehen. Lähmungserscheinungen fehlen vollkommen. Reposition rechts am 13. Juli 1894. Es war beabsichtigt, diesmal die Herabholung des Schenkelkopfes unter absoluter Muskelschonung durchzuführen. Zu diesem Behufe wurde die Extensionsschraube in Anwendung gezogen und mittelst derselben der Schenkelkopf zunächst so weit reducirt, dass der Kapselschnitt vorgenommen werden konnte. Die Befunde an Kopf und Pfanne waren vollkommen

analog mit jenen der linken Seite. Die ausgehobene Pfanne hat eine sehr schöne und tiefe obere Nische mit weit überhängendem Rande. Behufs vollständiger Reduction des Schenkelkopfes bis auf die Höhe des inneren Pfannenrandes wird die Schraubenextension neuerdings mit sichtlichem Erfolge inseenirt. Der Kopf rückte so weit herunter, dass zwischen seinem oberen Pole und dem hinteren Pfannenrande nur mehr eine Entfernung von wenigen Millimetern bestand. Um die Operationsdauer abzukürzen, wurden schliesslich doch die 3 Kniekehlensehnen getrennt, worauf der Kopf durch einfachen Zug mit der Hand unter gleichzeitiger Abduction des Beines leicht in die Pfanne schlüpfte und selbst bei starker Adduction fest in derselben stand. Operationsdauer 30 Minuten. Ganz glatter Verlauf ohne irgend welche Schmerzen. 4 Wochen später fängt das Mädchen an zu gehen, indem es einen Kinderwagen vor sich herschiebt. Mitte September wird mit methodischer gymnastischer Behandlung begonnen. Beide Schenkel stehen in indifferenter Streckstellung. Die Beweglichkeit lässt zu wünschen übrig. Die Seitenschwankungen des Oberkörpers sind völlig geschwunden. Wuchs und Haltung normal. Anfangs März 1895 wird Patientin wieder vorgestellt. Beide Gelenke in indifferenter Streckstellung. Beweglichkeit noch sehr unzulänglich (passive Beugefähigkeit beiderseits etwa 30°, die active Beweglichkeit noch geringer); doch hat die ehemalige grosse Empfindlichkeit gegen Bewegungen nachgelassen und die in Aussicht genommene strenge Bewegungscur wird sicher Abhilfe schaffen. Immerhin dürfte noch wenigstens ein halbes Jahr vorübergehen, ehe eine ausreichende Beweglichkeit erreicht werden wird. Da diese lediglich von der Ausdauer abhängt, an welcher es beiderseits nicht fehlen wird, so ist eine gute Prognose zu stellen.

77. Schleistcher Laura, 11 Jahre, Galizien; Lux. cox. cong. sin. Die Patientin ist mir seit sieben Jahren bekannt und wurde seinerzeit mit verschiedenen Entlastungsapparaten und Corsets behandelt. Trotzdem nahm die Verkürzung zu und hatte Juni 1894 nahezu 6 Cm. erreicht. Gang stark hinkend in äusserster Spitzfusshaltung. Der Schenkelkopf imponirt als stark abgeplattet und ist durch Zug nur wenig nach unten dislocirbar. Nach leider zu kurz dauernder präparatorischer Extensionsbehandlung wird am 7. Juni 1894 zur Reposition geschritten. Nach Blosslegung der Vorderkapsel zeigte sich ein derartiger Hochstand des Kopfes, dass der Kapselschnitt vorläufig nicht ausführbar war. Erst nach subcutaner Tenotomie der Kniekehlensehnen liess sich der Schenkelkopf in das Operationsterrain herabziehen und konnte man zur Eröffnung der Kapsel schreiten. Dieselbe ist wenigstens 1 Cm. dick und schwartig verändert. Der Schenkelkopf ist mit einer oberen Spitze versehen, vom Ligament fehlt jede Spur. Die

Pfannentasche ist so eng, dass es nicht gelingt, neben dem Knopfmesser den Finger in dieselbe einzuführen, weshalb die Vorderkapsel aus freier Hand von aussen nach innen bis zum vorderen Pfannenrande durchtrennt werden muss. Die Pfanne ist flach, hat aber einen allseitig gut gebildeten Rand; vorne innen ist derselbe limbusartig entwickelt, hinten aussen wallartig flach. Auf der Höhe dieses Walles fühlt man eine mit ihrer Schärfe gegen das Centrum der Pfannenfläche umgelegte Leiste. Der Knorpelbelag der Pfannenfläche ist zu einer dünnen Bindegewebslage geworden, welche die Spongiosa braunroth durchschimmern lässt. Das runde Band vollständig verschwunden. Ohne Perforation des Darmbeines wird mühelos eine geräumige Pfannenmulde gebildet. Bei den nunmehr folgenden Extensionsversuchen mit Händekraft zeigte sich, dass der Kopf noch mehr als 1 Cm. oberhalb des hinteren Pfannenrandes stehen bleibt und über diesen Punkt nicht hinaus zu bringen ist. Es wird nunmehr die Extensionsschraube in's Treffen geführt und die straff gespannten, innersten Adductorenbündel subcutan durchtrennt. Nunmehr rückt der Kopf allmälig tiefer herab. Unterdessen wird die straff gespannte Fascia lata von der Hautwunde aus nach hinten zu durchtrennt und ebenso die fibröse Einscheidung des Sartorius und Tensor fasciae gespalten, ohne die Muskelbäuche selbst zu verletzen. Nachdem der Schenkelkopf unter fortdauernder Wirkung der Schraubenextension dem Pfanneneingang gegenüber eingestellt war, wurde die maschinelle Extension unterbrochen und unter Abduction des Beines bei gleichzeitigem Druck auf den Trochanter eine geräuschvolle Einrenkung bewirkt. Der Schenkelkopf sitzt in jeder Lage des Beines vollständig solide und fest in der neuen Pfanne. Operationsdauer 25 Minuten. Am folgenden Tage wurde das supinatorische Hängen des Fusses bemerkt und bei näherer Untersuchung die vollständige motorische und sensible Paralyse desselben entdeckt. Es traten heftigste Schmerzanfälle unter den Zehennägeln ein, ohne dass sich im Laufe der nächsten Wochen an den sonstigen Erscheinungen etwas änderte. Gelegentlich des am zehnten Tage nach der Operation vorgenommenen Verbandwechsels zeigte sich eine vollständige Lähmung des ganzen Beines; weder konnten die Zehen auch nur andeutungsweise bewegt werden, noch war die leiseste Spur einer Action des Quadriceps vorhanden. Die Sensibilität hingegen war mit Ausnahme der vorderen Fläche des Unterschenkels und des ganzen Fusses vollständig normal. Die Haut der Wade war eher überempfindlich. Die ganze Extremität wurde mittelst eines vom Becken zum Grosszehenballen reichenden Verbandes unter zweckmässiger Einstellung der Gelenke fixirt. Die Schmerzen liessen allmälig nach und die Patientin geht mit ihrem Verbande bald anstandslos umher. Nach Entfernung desselben am 7. Juli ist die Ausbreitung der Lähmung

unverändert. Unter fleissiger Anwendung von Massage und Galvanisation gewinnt der Quadriceps bald wieder seine Leistungsfähigkeit und auch die Adductoren zeigen kräftige Action. Hingegen fehlt die active Beugung des Kniegelenkes vollständig. Die Untersuchung der Kniekehle ergiebt das vollständige Fehlen der seitlichen Sehnenconlissen. Nur die beiden Kniekehlennerven sind als deutliche Stränge tastbar. Offenbar hatte die forcirte Extension während der Operation eine so grosse Distanzirung der Sehnenstümpfe herbeigeführt, dass eine Wiedervereinigung derselben nur unvollständig oder vielleicht gar nicht stattgefunden hatte. Die Musculatur des Fusses und Unterschenkels blieb vollkommen inactiv und die Haut des Fusses in ihrer ganzen Ausdehnung unempfindlich und kalt. Allmälig entwickelte sich ein leichtes Genu recurvatum. Mit einem Schienenhülsenapparat, welcher die Recurvation des Kniegelenkes und die Neigung zur Spitzfussstellung hindert, geht die Patientin über alles Erwarten gut und ausdauernd umher. Das üble Ereigniss der Lähmung des Fusses muss auf die bedauerliche Unterlassung einer genügenden Extensionsbehandlung, sowie auf den Umstand zurückgeführt werden, dass der Nervus ischiadicus nach der Tenotomie der Kniekehlensehnen der Zerrung bei den Extensionsmanövern schutzlos preisgegeben war. Mitte December 1894 hat sich der obige Zustand insoferne gebessert, als nunmehr eine deutliche Action der Beuger des Kniegelenkes wahrzunehmen ist. Die Kraft der Hüftgelenksbeuger ist vollkommen hergestellt, das Gelenk etwas besser beweglich. Ich konnte die Hoffnung auf ein allmäliges Zurückgehen auch der Erscheinungen am Fuss und Unterschenkel nicht ganz aufgeben. Interessant ist, dass die Patientin steif und fest behauptet, ihren Fuss und ihre Zehen zu bewegen, wenn sie sich recht zusammennimmt. Objectiv ist nicht die leiseste Action derselben wahrzunehmen. Nach einigen Innervationsintentionen, welche der Patientin die deutliche Empfindung der Bewegung vermitteln, erklärt sie schliesslich, nunmehr sei sie müde und könne den Fuss nicht mehr rühren. Die auf Rath Prof. *v. Wagner's* energisch aufgenommene Galvanisation brachte im Laufe des Jänner 1894 eine ebenso unerwartete, als erfreuliche Veränderung des Zustandes. Die active Beugung des Kniegelenkes wird allmälig kräftiger, die Sehnen springen dabei stark vor, so dass die Hülse abgelegt werden kann. Active Pronation stellt sich ebenfalls wieder her und die active Supination vermag sogar ziemlich kräftigen Widerstand zu besiegen. Das Hüftgelenk befindet sich in indifferenter Streeklage. Active Beweglichkeit noch eingeschränkt, bessert sich indess zusehends. Der Gang ist Ende Februar 1895 nur mehr durch ein ganz geringgradiges Hinken entstellt. Bei der anfänglich trostlosen Perspective des Falles übertrifft das bisher gewonnene Resultat alle

Erwartungen. Die Prognose bezüglich des Enderfolges kann als eine absolut günstige gelten.

78. Markus Camilla, $2^1/_2$ Jahre, Mähren; Lux. cox. cong. dextra. Schwächliches blasses Kind von tuberculöser (jüngst an Lungenschwindsucht verstorbener) Mutter abstammend, hinkt seit dem ersten Schritte sehr stark. $1^1/_2$ Cm. Verkürzung durch leichte Extension ausgleichbar. Schenkelkopf sehr verschieblich, anscheinend gut erhalten, normal gerichtet, durch die schlaffen Glutealweichtheile leicht abtastbar. Ich hatte beabsichtigt, die Reposition nach *Paci* zu versuchen und erst im Falle des Misslingens zur Operation zu schreiten. Wenn irgend ein Fall, so musste sich der vorliegende zur unblutigen Einrenkung eignen. Die genaue Ausführung der vier Tempi in Narkose ergab ein vollständig negatives Resultat; es war ganz unmöglich, den Kopf, welcher leicht in das Niveau des Pfannenortes transponirt werden konnte, hier irgendwie zu fixiren. Die sofort angeschlossene operative Reposition (8. Juni 1894) erklärte die bare Unmöglichkeit einer mechanischen Einrenkung. Nach Eröffnung der mässig verdickten Gelenkskapsel präsentirte sich, auf ziemlich breiter Halsfurche ruhend, ein gut erhaltener, gleichmässig runder Gelenkskopf. Während an der vorderen Halsfläche die Gelenkskapsel eine normale Insertion zeigt, reicht dieselbe an der hinteren Fläche des Halses bis unmittelbar zum Rande des Kopfknorpels heran. Das Ligamentum teres ist als ein dünnes und schmales, in die Länge gezogenes Gebilde vorhanden. Das rudimentäre Pfännchen ist ganz ausserordentlich klein und bietet kaum für die Spitze des Zeigefingers Raum. Der hintere Rand ist auffallend gut differenzirt, ziemlich scharf und lässt eine Umlegung vermissen. Der Kapselschlauch ist so weit, dass er den Schenkelkopf leicht passiren lässt; hingegen ist der Zugang zur Pfanne, respective zur Pfannentasche ein so enger Spalt, dass eine Erweiterung desselben mittelst querer Durchtrennung der vorderen Kapselwand nothwendig ist, ehe die Pfanne der Untersuchung mit dem Finger zugänglich wird. Unter solchen Umständen war zwar eine Gegenüberstellung von Kopf und Pfanne auf mechanischem Wege sehr leicht erreichbar, die Einführung des dicken Kopfes in den engen Spalt der Pfannentasche aber vollkommen unmöglich, ganz abgesehen von der Verkürzung des Schenkelhalses durch die Einbeziehung seiner hinteren Fläche in die Kapselinsertion. Nach Spaltung der vorderen Kapselwand ihrer ganzen Breite nach wurde nunmehr der Versuch gemacht, den Schenkelkopf dem rudimentären Pfannengrübchen unterzustellen. Dies gelang jedoch nur bei maximalster Abduction des Schenkels. Nach diesen Versuchen wurde die Operation fortgeführt, die Pfanne gehörig vertieft und nunmehr die Reposition versucht. Die Erreichung einer soliden Einrenkung stiess trotzdem auf grosse Schwierigkeiten.

Es bedurfte wiederholter Nachbesserungen an den Pfannenrändern, ehe der Schenkelkopf ordentlich sass, ja es war schliesslich sogar nothwendig, die zu weit gegen den Gelenksraum vorgeschobene Kapselinsertion an der hinteren Halsfläche abzulösen, um den Schenkelhals gewissermassen zu entbinden und dadurch zu verlängern, so dass der Kopf besser in die Pfannengrube eintreten konnte. Schliesslich vertrug der reponirte Schenkelkopf sogar leichte Adductionen des Beines ohne Reluxation. Der Fall belehrte mich darüber, dass ein anscheinend für die mechanische Einrenkung ganz besonders geeigneter Fall selbst der operativen Reposition ganz bedeutende Schwierigkeiten bereiten kann. Der Wundverlauf war glatt, die Heilung jedoch durch träge Granulationsbildung schliesslich verzögert. Trotzdem lief das Kind von der dritten Woche ab mit dem Fixationsverbande ganz gut umher. Ende September 1894 besteht bei intacter Einrenkung des Schenkelkopfes eine Verkürzung des Beines von nicht ganz 1 Cm. Die Musculatur ist ausserordentlich weich und schlapp, das Hinken wohl sehr gebessert, aber immer noch recht auffällig vorhanden. Mitte Februar 1895 wurde constatirt, dass das operirte Bein in habitueller Aussen-Rotations-Stellung fungirt, wobei der mediale Kopfpol direct nach vorne gerichtet ist, die Pfanne demnach in derselben Richtung zweifellos verlassen hat. Die Function ist durch Kräftigung der Musculatur und bessere Fixirung des Kopfes durch die straffe Narbe gegen früher zweifellos gebessert. Immerhin ist der Fall mit Rücksicht auf das angestrebte Ziel einem Misserfolge gleich zu setzen.

79. Paredschneider Helene, 13 Jahre, Aggsbach, Niederösterreich; Lux. cox. cong. sin. Patientin ist für ihr Alter kräftig entwickelt und von strotzender Gesundheit. Erst im Alter von 2 Jahren begannen die ersten Gehversuche. Die Störung war sogleich bemerkbar. Gegenwärtig geht das Mädchen bei maximaler Spitzfussstellung unter sehr starkem Hinken einher. Die Verkürzung beträgt fast 5 Cm. und ist durch starken Zug auf 2 Cm. reducirbar. Von vorne nach rückwärts ist der Schenkelkopf sehr beweglich. Bei starker Adduction kann der obere Kopfpol gut abgetastet werden; derselbe scheint mit der Spitze des stark ausladenden Trochanters in derselben Ebene zu liegen und stark zugeschärft zu sein. Der Schenkelhals ist als Furche tastbar. Bei Aus- und Einwärtsrollung des Beines constatiren die auf die vordere und hintere Kopffläche gelegten Finger, entsprechend der beträchtlichen Prominenz des Trochanters, eine ausreichende Entwicklung des Kopfes und Halses nach innen. Trotz des relativ vorgeschrittenen Alters der Patientin hielt ich die Chancen der Operation nicht für ungünstig. Reposition am 9. Juni 1894 unter vorgängiger Tenotomie der Kniekehlensehnen und der Adductoren. Trotzdem steht

nach Blosslegung der Vorderkapsel der Schenkelkopf noch so hoch, dass in das Centrum der Hautwunde die vordere Fläche des Femur mit der Art. und Ven. circumflexa ant. zu liegen kommt. Ich nahm deshalb meine Zuflucht zu der schon vorbereiteten Extensionsschraube und liess mit Hilfe derselben den Schenkelkopf richtig einstellen. Nunmehr Spaltung der wenigstens 1 Cm. dicken und schwartigen Kapsel. Der blossgelegte Schenkelkopf ist klein, nach innen abgeplattet und imponirt als Polygon mit abgeschliffenen Ecken und Kanten. Das runde Band bis auf die letzte Spur verschwunden. Der Zugang zum Pfannenorte stellt einen langen, nach unten innen gerichteten Tunnel vor, welchen der Zeigefinger kaum passiren kann. Erst nach querer Spaltung der vorderen Kapselwand und nach weiterer Herabzwingung des Schenkelkopfes wird die Pfanne zugänglich. Dieselbe stellt eine von unten innen nach oben aussen aufsteigende, schiefe Ebene dar, welche von einem niedrigen Saume umrandet ist. Der hintere Rand ist nach innen zu umgelegt und dadurch noch flacher; der vordere innere Rand springt besser vor. Nach unschwieriger Bildung einer gut gerundeten Pfanne gelingt die Herabholung des Kopfes unter allmälig gesteigerter Wirkung der Extensionsschraube bis zur Höhe des hinteren Pfannenrandes. Unter gleichzeitiger Abduction und seitlichem Druck auf den Trochanter schnappt der Kopf ein, schnalzt aber sofort wieder aus der Pfanne heraus. Nach Erweiterung der Pfannenmulde in der Richtung nach innen vorne gelingt endlich eine vollkommen solide Reposition. Der Schenkelkopf steckt bis über den Hals unter dem gut überhängenden Pfannenrande. Operationsdauer 20 Minuten. Verlauf fieberlos, aber durch lange andauernde Hyperästhesie der Haut des Fusses gestört. Selbst die leiseste Berührung desselben wird schmerzhaft empfunden. Das Mädchen wird am 18. Juni mit einem erneuerten Fixationsverbande nach Hause entlassen und lernt nach brieflichen Mittheilungen, mit demselben gut herumzugehen. Mitte Juli wird die Patientin abermals nach Wien eitirt und nach definitiver Abnahme des Fixationsverbandes mit der gymnastischen Nachbehandlung begonnen. Sie geht, wie auch schon früher, mit grosser Ausdauer, aber vorläufig noch stark und in charakteristischer Weise hinkend. Beim Auftreten auf das operirte Bein wird der Oberkörper zur selben Seite geneigt, also schief nach links getragen. Die activen Bewegungen sind ziemlich glatt und erreichen den halben rechten Winkel. Unter fortdauernden Marschübungen bessert sich der Gang zusehends. Auch nach stundenlangen Anstrengungen treten die früher vorhanden gewesenen Schmerzen nicht mehr ein. (Vorgestellt in der chirurgischen Section der 66. Naturforscherversammlung, Wien, 26. September 1894.) Anfangs März 1895: Die neuerdings vorgestellte Patientin hinkt noch immer, wenn auch ungleich weniger, als früher. Von der

Spin. a. s. zum äusseren Knöchel gemessen besteht eine Verkürzung von 2 Cm., welche durch habituelle Abduction zum Ausgleich gebracht wird. Die Abductionsfähigkeit ist so gross, dass die Sohle des operirten Beines 2 Cm. unterhalb der Sohle des gesunden Beines eingestellt werden kann. Das noch bestehende Hinken ist ein reines Abductionshinken und durch allmälige Aenderung der habituellen Lage des Gelenkes zweifellos einer wesentlichen Besserung fähig. Die Patientin ist vollkommen plantigrad. Active Beugefähigkeit aus voller Strecklage bleibt nicht viel hinter dem rechten Winkel. Das Resultat ist schon gegenwärtig ein gutes und lässt in Anbetracht der soliden Repositionsverhältnisse noch eine Vervollkommnung erwarten.

80. Gercabek Anna, 9 Jahre, Gföhl, Niederösterreich; Lux. cox. cong. sin. Gang bei maximaler Spitzfusshaltung. Sehr rasche Ermüdung unter heftigen Kniesehmerzen. 4 Cm. Verkürzung, durch Zug unter starker Spannung der Weichtheile kaum merklich ausgleichbar. Der starken Prominenz des Trochanters entsprechend zeigt das obere Femurende eine gut erhaltene seitliche Ausladung. Günstige Operationsprognose. Reposition am 12. Juni 1894 unter vorgängiger Tenotomie der Kniekehlensehnen. Die Kapsel ist schwartig verdickt, im Durchmesser mindestens 1 Cm. stark, der Schenkelkopf relativ wohlgeformt, Halsfurche ziemlich breit und normal gerichtet. Kein Ligament. Den Zugang zum Pfannenorte vermittelt ein nach unten innen gerichteter Kapselcanal, welcher kaum für den Finger durchgängig ist. Nach Spaltung der Vorderwand desselben lässt sich der Kopf weiter herabziehen und wird die Pfanne zugänglich. Dieselbe hat gut contourirte Ränder, ist aber vollständig flach; ihr dünner, bindegewebiger Ueberzug braunroth durchschimmernd und mit spärlichen Gewebsflocken bedeckt. Die Pfannenaushebung macht nicht die geringste Schwierigkeit. Grosse Hindernisse hingegen stellen sich der vollständigen Herabholung des Schenkelkopfes in das Pfannenniveau entgegen. Selbst unter stärkster manueller Extension steht sein oberer Pol noch gut 1 Cm. oberhalb des hinteren Pfannenrandes. Trotz nachträglich vorgenommener Tenotomie der Adductoren kommt die manuelle Extension nicht zum Ziele. Da die Durchschneidung der straff gespannten Beugemuskulatur unter allen Umständen vermieden werden soll, wird die Extensionsschraube, deren Hilfe ich anfänglich entrathen zu können glaubte, an das Fussende des Operationstisches befestigt und unter der mächtigen Wirkung derselben der Schenkelkopf leicht an Ort und Stelle gebracht. Die Reposition war zunächst ungenügend stabil. Es bedurfte einer nachträglichen Erweiterung der Pfanne und einer Vergrösserung namentlich ihres Einganges, um dem Schenkelkopf selbst bei Adduction des

Beines einen verlässlichen Halt zu gewähren. Die Operationsdauer betrug wegen der Reductionsschwierigkeiten 40 Minuten. Verlauf glatt, aber durch Neuralgie im Fuße gestört. Verbandwechsel am 19. Juni. Das Kind kann mit Unterstützung bereits gehen und wird für 3 Wochen nach Hause entlassen. Mitte Juli wird der Fixationsverband entfernt und Patientin angewiesen, so gut und schlecht es geht, fleissige Bewegungen zu machen. Am 12. September, also 3 Monate nach der Operation, ist das Resultat ein überraschendes. Bei vollständig indifferenter Streckstellung des Beines erreicht die active Beugefähigkeit fast den rechten Winkel. Die restirende Verkürzung beträgt kaum 1 Cm. Der Gang ist ausgezeichnet und nur eine leichte Linksneigung des Oberkörpers beim Auftreten auf das linke Bein erinnert noch an eine vorhandene Abnormität. (Vorgestellt in der chirurg. Section der 66. Versamml. deutscher Naturf. u. Aerzte, Wien, am 26. September 1894.) Ende Februar 1895 wird bei neuerlicher Vorstellung des Mädchens ein in jeder Beziehung tadellos functionirendes Hüftgelenk und ein vollkommen gleichmässiger Gang constatirt, der in Nichts mehr an das ehemalige Gebrechen erinnert.

81, 82. Kot Elise, $3^1/_2$ Jahre, Pola; Lux. cox. cong. bilat. Die etwas rhachitische Kleine watschelt seit $1^1/_2$ Jahren, doch ist die Gehstörung noch nicht sehr weit gediehen. Die Trochanterspitzen stehen 1·5 Cm. oberhalb der Linie und sind durch Zug an den Beinen leicht in dieselbe zurückzuführen. Das obere Femurende scheint beiderseits gut entwickelt zu sein. Reposition beider Gelenke in derselben Sitzung am 18. Juni 1894 im Beisein der Herren Collegen Dr. *Berggrün* und Dr. *Jakubetz*. Die Operation verlief unter selbstverständlicher absoluter Muskelschonung beiderseits typisch und ergab analoge Befunde. Dauer vom Hautschnitt zur Naht links 9, rechts 10 Minuten. Die Schenkelköpfe bieten typische, aber noch wenig ausgeprägte Deformation. Das runde Band fehlt beiderseits. Die Pfannen sind ziemlich geräumig, aber flach, mit nur mässig elevirten hinteren Rändern. Auffallend ist es, dass die Pfannenoberfläche nicht mehr mit Knorpel, sondern schon mit zartem Periost bedeckt ist, durch welches die Spongiosa durchschimmert. Beiderseits zeigt sich die Pfannenoberfläche mit kleinen Höckerchen versehen, welche sich nachträglich als in den Knorpelfugen gelegene, localisirte Gewebswucherungen darstellen. Die Reposition erfolgt beiderseits ohne Schwierigkeiten. Beide Beine werden in leichter Spreizhaltung fixirt. Verlauf vollkommen glatt; der nach 14 Tagen applicirte zweite Fixationsverband bleibt während der Sommerferien liegen und wird am 1. September entfernt. Die Untersuchung der Trochantergegend ergab eine auf den ersten Eindruck höchst unangenehme Ueber-

raschung: Nach hinten oben von der Trochanterspitze war beiderseits eine harte runde Prominenz durch die Gesässweichtheile hindurch fühlbar, welche ich für den reluxirten Schenkelkopf nehmen musste. Obwohl die Trochanterspitzen keineswegs höher über der Linie standen, als dies bei zweifellos solider Reposition der Fall zu sein pflegt, und obwohl jede Spur eines Glissements der Schenkelköpfe verschwunden war, erstattete ich in der ersten Bestürzung über den ungewöhnlichen Befund an Herrn Prof. *Monti*, der sich für das Kind interessirte, die Meldung, dass bedauerlicherweise eine beiderseitige Reluxation eingetreten sei. Fernere sorgfältige und immer neuerdings wiederholte Untersuchungen aber bestimmten mich zum Widerrufe meiner Diagnose. Es fiel mir vor Allem die grosse, bei einem so jungen Kinde ganz ungewöhnliche Rigidität der beiden operirten Hüftgelenke auf. Das linke Bein hatte Neigung zur Adduction und war etwas besser beweglich als das rechte, welches die primäre Abductionshaltung hartnäckig beibehielt und nur sehr geringe Excursionen zuliess. (Bei thatsächlicher Reluxation des Schenkelkopfes zeigte das betreffende Gelenk erfahrungsgemäss keine wesentliche Einschränkung der früher vorhandenen Beweglichkeit.) Beim Hinaufstossen der Oberschenkel wurde beiderseits der starre Widerstand des knöchern unterstützten Schenkelkopfes empfunden. Bestimmend für die Widerrufung der Diagnose auf Reluxation war der Umstand, dass bei Aus- und Einwärtsrollung des Femur nur die Trochanterspitze sich mitbewegte, während die hinter derselben gelegene harte Prominenz in vollkommener Ruhe verharrte. Dieselbe musste demnach als eine die äussere Fläche des überhängenden hinteren Pfannenrandes verdickende Osteophytbildung aufgefasst werden. Spätere Befunde ähnlicher Art bei zweifellos bestehender Reposition unterstützten diese Vermuthung. Bei den Versuchen, die rigiden Hüftgelenke zu mobilisiren, begegnete mir der Unfall, dass bei den passiven Adductionsübungen der rechte Oberschenkel in seinem oberen Drittel eine Infraction erlitt, trotzdem ich in schonendster Weise vorgegangen war. Dieses Missgeschick verzögerte die Nachbehandlung in der unangenehmsten Weise, da zunächst von den Mobilisirungsversuchen an der rechten Seite abgesehen werden musste. Mittlerweile gewinnt dass linke Gelenk eine grössere Beweglichkeit und allmälig ist das Kind im Stande, auch das rechte Gelenk activ, wenn auch in geringem Umfange zu beugen und zu strecken. Die Längendifferenz der Beine in Folge der leichten Abductionshaltung des rechten Gelenkes beträgt 1 Cm. Das Kind geht mit Unterstützung; seine Nachbehandlung bereitet Schwierigkeiten, umsomehr, als die Kleine durch intercurrente Masern an den gymnastischen Uebungen nicht theilnehmen kann. Ende December 1894

sind beide Beine gleich lang und namentlich das linke über 45° activ beugungsfähig; rechts ist die active Beweglichkeit sehr gering; an dem Gange der Kleinen ist nur die kurze Schrittlänge auszusetzen. Wuchs und Rumpfhaltung normal. Ende Februar 1895 wird mir mitgetheilt, dass das linke Gelenk eine fast normale Beweglichkeit zeigt, während rechts ziemlich starke Beugestellung besteht. Im Uebrigen ist das Kind ohne Ermüdung den ganzen Tag auf den Beinen und hinkt nur rechts. Zur Behebung des auf dieser Seite bestehenden Defectes wird das Kind demnächst hierher gebracht werden und hoffe ich ein gutes Endresultat erreichen zu können.

83, 84. Adler Anton, $4^1/_2$ Jahre, Wien; Lux. cox. cong. bilat. Einziges Kind seiner Eltern. Gehstörung sehr bedeutend unter habitueller Beugehaltung beider Hüft- und Kniegelenke. Trochanterhochstand beiderseits über 3 Cm., durch Extension nur um ein Geringes verminderbar. Dabei fühlen sich die vorderen und hinteren langen Oberschenkelmuskeln scharf gespannt an. Die Schenkelköpfe scheinen beiderseits stark abgeplattet zu sein, jedenfalls ist der Hals sehr kurz. Reposition 21. Juni 1894, beiderseitig in derselben Sitzung unter absoluter Muskelschonung. Die Herabholung des Schenkelkopfes gelang auf beiden Seiten unter kräftiger manueller Extension. Die Schenkelköpfe waren nach oben gut gerundet, mässig abgeplattet, sassen aber auf ausserordentlich kurzem Halse. Das runde Band fehlt beiderseits. Die Pfanne ziemlich gross, von flachem hinteren Walle umsäumt, ohne fühlbaren Limbus am vorderen Rande. Nach Bildung einer gut gerundeten Pfannenmulde stösst die Einpflanzung des linken Schenkelkopfes auf Schwierigkeiten. Erst nach Erweiterung des Pfanneneinganges und Exstirpation eines sich hartnäckig interponirenden Kapselzipfels schnappt der Kopf bei starker Muskelspannung ein. Reposition anscheinend vollkommen stabil. Die Operation an der linken Seite nahm 17 Minuten in Anspruch. Rechts verlief die Operation glatter und war in 10 Minuten vollendet; beide Beine werden in Parallelstand fixirt. Verlauf ohne Störung. Verbandwechsel am 31. Juni. Der Knabe steht schmerzlos auf seinen Fusssohlen. Mitte Juli wird ein kurzer, bis zum Knie reichender Fixationsverband angelegt, in welchem der Patient an der Hand geführt mit ganz kurzen Schritten gehen kann. Anfangs September beginnt die Gelenksgymnastik. Nach Entfernung der Fixationsverbände zeigt sich das linke Bein gegenüber dem rechten um 1 Cm. verkürzt. Beide Trochanterspitzen stehen über der *Nélaton*'schen Linie, die linke aber reichlich 1 Cm. höher als die rechte. Das rechte Hüftgelenk ist activ bis 45° beugungsfähig, Ab- und Adduction ist sehr beschränkt, die Reposition vollkommen solide. Links hin-

gegen muss aus dem Hochstande des Trochanters auf eine stattgehabte Reluxation geschlossen werden, welche auf die vorzeitige Unterbrechung der Fixation, sowie auf die ausserordentlich reducirte Seitenausladung des coxalen Femurendes zurückzuführen ist. Der linke Schenkelkopf ist indessen so stark fixirt, dass er weder vorgestülpt, noch überhaupt getastet werden kann. Beim Hinaufstossen des Beines scheint der gebotene Widerstand ein vollkommen starrer zu sein. Der Gang des Patienten ist Ende December 1894 ein ziemlich guter, das rechte Bein functionirt normal, beim Auftreten auf das linke hingegen geht eine zuckende Schwankung durch den Oberkörper. Wuchs und Haltung normal. Ende Februar 1895 zeigt der Gang eine weitere Besserung und das Resultat muss trotz des linksseitigen leichten Hinkens im Vergleich zu dem Zustande des Kindes vor der Operation einer wesentlichen Besserung gleichgesetzt werden.

85. Lustig Adolf, $2^1/_2$ Jahre, Ungarn; Lux. cox. cong. dextra. Einziges Kind seiner Eltern, geht erst seit 10 Monaten und hinkt zusehends stärker. Das rechte Bein um 2 Cm. verkürzt. Durch manuelle Extension ist das Längenmanco ausgleichbar. Bei Rollungen des Schenkelkopfes entstehen in dem Gelenke eigenthümliche musikalische Geräusche, als ob schlaff gespannte Saiten angerissen würden. Das obere Femurende zeigt eine sehr reducirte mediale Ausladung, der Schenkelhals ist kaum tastbar. Reposition am 4. Juli 1894. Fräulein Dr. *Derscheid* aus Brüssel als Gast anwesend. Nach eingeleiteter Narkose wird die Reposition nach *Paci* versucht. Der Schenkelkopf lässt sich mittelst der bekannten Tempi leicht nach unten dislociren, was übrigens auch durch Extension gut gelingt, es ist aber unmöglich, für denselben einen knöchernen Halt zu finden. Die anschliessende operative Reposition wird unter absoluter Muskelschonung durchgeführt. Der Schenkelkopf ist ausserordentlich klein, der Hals sozusagen fehlend. Das Ligamentum teres stellt ein lang ausgezogenes, fadenscheiniges, aus zwei Portionen bestehendes Fasergebilde vor. Die Pfannentasche ist spaltförmig und ausserordentlich enge. Das rudimentäre Pfännchen nimmt kaum die äusserste Spitze des Zeigefingers auf und ist mit weichem Fettgewebe erfüllt, durch welches hindurch man den scharfen Limbus am vorderen inneren Rande fühlen kann. Der hintere Pfannenrand verstrichen. Nach Spaltung der Vorderkapsel ihrer ganzen Breite nach wird der Schenkelkopf versuchsweise reponirt. Derselbe kann dem Pfannenorte bei einiger Abduction des Beines unterstellt werden, verträgt aber nicht den leichtesten Druck nach oben, ohne zu reluxiren. Pfannenausschneidung ohne Zwischenfall. Bei den Repositionsversuchen zeigt sich, dass der Schenkelkopf in die Tiefe der künstlichen Pfanne nicht

gehörig hineinreichen kann, da die seitliche Ausladung des Femurendes eine ungenügende ist. Deshalb wird die knapp an der Grenze des Kopfknorpels inserirende Kapsel nach rückwärts verlagert und der kurze Schenkelhals dadurch entbunden. Um eine noch bessere Unterstellung des oberen Kopfpoles unter das Pfannendach zu erzielen, wird ausserdem der untere Pfannenrand etwas abgetragen. Auf diesem Wege wird schliesslich eine sehr solide Reposition erzielt. Operationsdauer 13 Minuten. Fixation des Beines in stärkerer Abduction. Ungestörter Verlauf. Verbandwechsel 12. Juli. Mit einem kurzen, bis zum Kniegelenk reichenden, am 29. Juli erneuerten Fixationsverband wird das Kind für 6 Woehen nach Hause entlassen und während dieser Zeit fleissiges Gehen empfohlen. Mitte September zeigt sich das Gelenk bis 45° activ flectirbar. Die Einrenkung ist eine tadellos solide. Die restirende Verkürzung beträgt circa 0·5 Cm. Um dem operirten Gelenke vorsichtshalber eine leichte Abductionshaltung aufzunöthigen, wird die Schuhsohle am gesunden Bein um 1 Cm. erhöht. Das Kind geht sehr ausdauernd, kann laufen und springen. Das Hinken ist Ende September im Vergleich zu früher sehr wesentlich gebessert. Die bezüglich des gegenwärtigen Zustandes erbetenen Nachrichten stehen noch aus. Ich halte die Prognose für günstig.

86. Tritt Moses, 9 Jahre, Bukowina; Lux. cox. cong. sin. Der schwächliche Knabe ist ein Siebenmonatkind und war immer von delicater Gesundheit. Das seit jeher bestehende Hinken hat in letzter Zeit beträchtlich zugenommen und sich mit Schmerzen in der Hüfte vergesellschaftet. Die Gehstörung ist in diesem Falle weniger durch das Einsinken des Körpers beim Auftreten auf das linke Bein, als durch das „über den Berg gehen“ beim Niedersetzen des rechten gesunden Beines auffallend. Die linke Fusssohle steht bei gleichem Hochstande der Spinae etwas unterhalb des rechten Knöchels. Der anscheinend platte Schenkelkopf zeigt eine sehr geringe Verschiebbarkeit nach abwärts, lässt sich aber durch Adduction gut vorwälzen. Der Trochanter ist wenig prominent. Reposition am 14. Juli 1894. Dr. *Wilga* (Moskau) als Gast anwesend. Absolute Muskelschonung. Nach Spaltung der sehr verdickten Kapsel findet sich ein stark abgeflachter Kopf vor, der auf ziemlich breiter Halsfurche sitzt. Das runde Band ist vollkommen verschwunden, hat aber eine markante, rinnenförmige Druckfurche auf dem übrigens flachen, hinteren Pfannenrande zurückgelassen. Der vordere, innere Rand entbehrt der Differenzirung. Die Spina ant. inf. ragt über die flache Ebene des Pfannenortes hornartig vor. Die Pfannenaushebung bietet nichts Bemerkenswerthes. Die Herabholung des Kopfes wird ohne irgendwelche Tenotomien durch kräftige manuelle Extension bewirkt. Hingegen

bietet die Reposition beträchtliche Schwierigkeiten und gelingt in verlässlicher Weise erst nach Vornahme mannigfacher Aenderungen an der Pfanne. Sich selbst überlassen, hat der Schenkelkopf die Neigung, aus der Pfanne herauszufallen und muss durch Druck gegen den Trochanter fest in dieselbe hineingepresst erhalten werden. Operationsdauer 25 Minuten. Fixation in leichter Abduction und Einwärtsrollung. Glatter Verlauf. Mit einem am 23. Juli erneuerten Fixationsverband wird der Knabe vorläufig entlassen. Am 1. September Beginn der gymnastischen Behandlung. Das in indifferenter Streckstellung befindliche Bein ist bei solider Einrenkung um 1 Cm. verkürzt. Patient geht binnen wenigen Tagen ganz allein herum. Seine Bewegung ist zwar noch hinkend, aber ganz unvergleichlich regelmässiger als früher. Die active Beugefähigkeit übersteigt den halben rechten Winkel. Ende October 1894 erkrankt der Knabe an lumbaler Spondylitis und wird in's Gypsbett gelagert. Während des Winters 1895 wird die Beingymnastik selbstverständlich unterbrochen. Ende Februar haben die Rückenschmerzen aufgehört und der Knabe wird demnächst wieder vorgestellt werden. Bezüglich des gegenwärtigen Zustandes des operirten Gelenkes konnte ich keine Mittheilungen erhalten.

87, 88. Steiner Betti, 10 Jahre, Regensburg; Lux. cox. cong. bilateralis. Vor vier Jahren habe ich die Patientin zuerst gesehen und palliativ behandelt. Die beiderseitige Verkürzung betrug damals kaum 1 Cm., aber die Schenkelköpfe waren auffallend wenig verschiebbar. Mittlerweile hat die Verkürzung relativ wenig zugenommen, beträgt gegenwärtig 2·5 Cm. und ist durch Zug nicht merklich zu beeinflussen. Die Trochanteren springen stark vor, Kopf und Hals sind anscheinend recht gut erhalten. Noch auffallender als die Beuge-Adductionshaltung beider Hüftgelenke ist die habituelle beträchtliche Beugestellung beider Kniegelenke, welche geradezu zu einer unausgleichbaren Kniegelenkscontractur geführt hat. Der Gang der Patientin ist sehr schlecht, und dieselbe wünscht dringend die Operation, weil sie angeblich von ihren Genossinnen wegen ihres Entenganges und ihrer Affenhaltung ausgespottet wird. Reposition links 11. September 1894 unter absoluter Muskelschonung. Die Extensionsschraube wurde in Bereitschaft gehalten, gelangte jedoch nicht zur Verwendung, da die manuelle Extension genügte. Nach Eröffnung der stark verdickten Kapsel präsentirte sich ein gut erhaltener Schenkelkopf und Hals. An der Foveola geringe Reste der Insertion des runden Bandes. Die Pfanne von derben Gewebslagen überkleidet, welche nachträglich als die Pfanneninsertion des bereits dehiscirten runden Bandes erkannt wurden. Die Pfannenoberfläche höchst unregelmässig und höckerig. Die Gestalt der rudimentären Pfanne gleicht einem Spalt,

dessen Spitze nach aussen oben gerichtet ist. Die Spina ant. inf. überragt die Pfannenfläche wie ein Horn. Die Pfannenaushebung gelingt leicht bei breitester Zugänglichkeit des Pfannenortes. An der tiefsten Stelle der künstlichen Mulde liegt die glatte Fläche der inneren Compacta des Darmbeines bloss. Bei dem ersten Repositionsversuch trat der Schenkelkopf zwar gut ein, sass aber nicht genügend fest; daher Reluxation und entsprechende Nachbesserungen an den Pfannenrändern, bis die Einrenkung auch bei Adduction eine vollkommen stabile ist. Die Reduction des Schenkelkopfes erfolgte unter einfacher manueller Extension des Beines bei Intacterhaltung der Kniekehlensehnen. Operationsdauer 30 Minuten. Bereits am 15. September geht das Kind mit Trittbügel anstandslos herum. Der Verlauf war vollkommen glatt, die Operationsschmerzen sistirten nach wenig Stunden und im weiteren Verlaufe trat nicht der leiseste Schmerz im Beine oder Fusse auf. Von Seite des Ischiadicus fehlte jedwede Reaction. Die Reposition des rechten Hüftgelenkes wurde Ende September vorgenommen. Irrthümlich glaubte ich mich zu erinnern, dass die erste Reposition schwierig gewesen sei und die Tenotomie der Kniekehlensehnen erfordert habe. Das Alter des Kindes von zehn Jahren bestärkte mich in meinem Irrthum. Gegen meine sonstige Gewohnheit versäumte ich das Nachsehen der bezüglichen Operationsdetails und begann die Reposition mit der vorgängigen Tenotomie der Kniekehlensehnen. Die Ausführung der Reposition gestaltete sich im Uebrigen vollkommen analog und auch die Befunde an Kopf und Pfanne waren dieselben. Die Pfannenfläche schien durch eine etwas excentrisch gelegene Unebenheit in zwei Theile getheilt zu sein. Kopf und Hals gut entwickelt, letzterer normal ansteigend. Pfannenaushebung und Reposition erfolgt glatt. Die Herabholung des Schenkelkopfes hatte in Folge der vorausgeschickten Kniekehlentenotomien nicht die geringsten Schwierigkeiten gemacht. Operationsdauer 14 Minuten. Fixation in leichter Abduction. Als ich unmittelbar darnach die Operationsdetails notirte, wurde ich zu meinem Bedauern beim Durchlesen der die erste Reposition betreffenden Skizze des Irrthums bezüglich der Tenotomien gewahr. Bei der nachmittägigen Visite constatirte ich zu meiner Ueberraschung motorische und sensible Lähmung des rechten Fusses. Es stand nunmehr ausser allem Zweifel, dass durch die rechterseits vorgenommenen Tenotomien der Kniekehlensehnen der Nervus ischiadicus einer schädlichen Zerrung preisgegeben worden war. Es sind dies die letzten Kniekehlensehnen gewesen, welche ich tenotomirte. Im Gegensatze zur linksseitigen Reposition (ohne Tenotomien) war der Verlauf, obgleich fieberlos, so doch durch heftigste neuralgische Schmerzen in den Zehen, namentlich unter den Nägeln, in unangenehmster Weise

gestört. Hierdurch liess sich indess das tapfere Mädchen nicht hindern, schon vom vierten Tage ab ausser Bett zu sein und mit Hilfe eines Trittbügels längs eines Eisengeländers Steh- und Gehübungen zu machen. Verbandwechsel am zehnten Tage. Wunde fast vollkommen geheilt. Die neuralgischen Schmerzen im Fusse dauern an. Durch Schlafmangel und nunmehr eintretende abendliche Temperatursteigerungen bis 38·5 kommt die Patientin ziemlich stark herunter. Erst in der dritten Woche lassen die Schmerzen etwas nach. Die Lähmung besteht unverändert fort. Von einer gymnastischen Nachbehandlung konnte unter solchen Umständen nicht die Rede sein. Im Laufe der Wochen stellte sich das erstoperirte linke Gelenk in Beugeadductions-Stellung ein, während das andere in immer stärkere Beugung gerieth. Gefördert wurde diese falsche Einstellung durch die ziemlich beträchtliche Beugecontractur beider Kniegelenke. Unter fleissiger Galvanisation tritt im Jänner 1895 active Beweglichkeit des gelähmten Fusses nach allen Richtungen ein. Wohl ist dieselbe vor der Hand vollkommen kraftlos, bessert sich aber zusehends und gestattet eine günstige Prognose. Dass Kind kann nur mit Unterstützung sehr mühsam gehen. Mitte Februar 1895 werden in Narcose beide Kniegelenke mühsam gestreckt, die Hüftgelenke ohne Schwierigkeit richtiggestellt und durch 14 Tage fixirt. Erst Ende Februar kann bei gestreckten Knie- und Hüftgelenken mit der gymnastischen Nachbehandlung begonnen werden. Die active Beweglichkeit beider Hüftgelenke erreicht gegenwärtig höchstens 10—15 Grad. Das Kind geht vollkommen aufrecht, aber mit kürzesten Schritten. Die enorme Schwierigkeit der Behandlung ist auf die Lähmung des rechten Fusses zurückzuführen. Nunmehr hoffe ich bei gleichmässiger Ausdauer in der Gelenksgymnastik trotz allen peinlichen Zwischenfällen doch ein gutes Resultat zu erreichen, da dies nur noch von einer genügenden Beweglichkeit der Gelenke abhängt. Der geschilderte Fall ist an Schwierigkeit und Mühsal für alle Betheiligten bisher unübertroffen und sind mir später ähnliche Zufälle nicht mehr begegnet.

89. Remenovsky Mizi, 9 Jahre, Brünn; Lux. cox. cong. sin. Ist das einzige Töchterchen eines Collegen und mir seit einigen Jahren bekannt. Durch nächtliche Extension und das Tragen eines Trochanterstützcorsets wurde die Verkürzung in den letzten drei Jahren ziemlich stabil erhalten. Dieselbe beträgt Mitte September 1894 gegen 2 Cm. und ist durch Extension ausgleichbar. Der Trochanter ziemlich stark vorspringend, Kopf und Hals gut tastbar und anscheinend nicht erheblich deformirt. Im Gehen ist das Kind wenig leistungsfähig und hinkt bei rasch eintretender Ermüdung sehr auffällig. Reposition unter absoluter Muskelschonung am

12. September 1894. Der Schenkelkopf ist namentlich an seinem oberen Pol gut gerundet, mässig abgeplattet, der Hals ziemlich gut entwickelt. Das runde Band bis auf einen Faserzipfel oberhalb der Foveola capitis verschwunden. Die Pfanne ist mit derben Gewebsmassen erfüllt und nur ihr vorderer innerer Rand ist einigermassen erkennbar. Bei der Aushebung der künstlichen Pfanne werden ziemlich dicke Spongiosaschollen zu Tage gefördert; in einzelnen derselben ist die ganz schmale Linie des Fugenknorpels erkennbar. Der tiefste Punkt der Pfannenmulde wird von der glatten Compacta der Innenfläche des Darmbeins gebildet. Die ersten zwei Repositionsversuche ergaben eine wenig verlässliche Einrenkung und erst nach mehrfachen Adaptirungen der Pfanne verträgt der neuerdings reponirte Schenkelkopf auch stärkere Adduction des Beines ohne Reluxation. Operationsdauer 30 Minuten. Fixation in leichter Abduction. Glatter Verlauf. Am 4. Tage nach der Operation verlässt das muntere Kind zeitweilig das Bett und nimmt an den gemeinschaftlichen Mahlzeiten theil. Schon am 16. September vermag die Kleine mit Unterstützung ohne Bügel im Zimmer umherzugehen. Am 21. September wird ein kurzer Fixationsverband angelegt. Wegen auftretender Schmerzen muss derselbe bis zum Knöchel verlängert und ein Trittbügel angefügt werden. Mit diesem Verbande wird Patientin nach Hause entlassen. Am 13. October beginnen die gymnastischen Uebungen. Unmittelbar nach Abnahme des Fixationsverbandes kann das Kind vollkommen allein und ohne jede Unterstützung durch das Zimmer gehen. Die Abductionshaltung des operirten Beines wird vorläufig beibehalten und die resultirende Verlängerung durch 1 Cm. hohe Sohlenunterlage unter den gesunden Fuss ausgeglichen. Die activen Beuge- und Streckbewegungen erreichen schon nach wenigen Uebungstagen 45° und der Gang des Kindes bessert sich von Tag zu Tag. Die weitere Nachbehandlung Ende October durch Erkrankung an Masern unterbrochen. Anfangs März vermag das Kind bei einiger Aufmerksamkeit auf glattem Boden nahezu normal zu gehen. Es besteht nunmehr leichte Adduction, welcher durch entsprechend veränderte Gymnastik begegnet wird. Der Fall ist noch nicht als abgelaufen zu betrachten. Das definitive Resultat wird zweifellos ein ausgezeichnetes sein.

90, 91. Majersberg Ersike, 6 Jahre, Ungarn; Lux. cox. cong. bilat. Eine 15jährige Schwester der Patientin ist ebenfalls mit beiderseitiger congenitaler Hüftluxation behaftet, zur Reposition wegen hochgradiger Abschleifung der Schenkelköpfe jedoch ungeeignet. Bei der zur Operation bestimmten jüngeren Schwester beträgt die Beinlänge von der Spina ant. sup. zum äusseren Sohlenrande beiderseits 51·5 Cm. Die Trochanterspitzen stehen beiderseits

4 Cm. oberhalb der Linie und können derselben durch kräftigen Zug auf 2 Cm. genähert werden. Hängebauch und Gesässprominenz sehr auffallend. Der Gang schlecht, bald von schmerzhafter Ermüdung gefolgt. Beide Schenkelköpfe sind platt, auf kurzem Halse sitzend, ragen aber doch noch genügend nach innen vor. Beiderseitige Reposition in derselben Sitzung am 12. September 1894 ohne vorherige Extensionsbehandlung. Ich begann mit der linken Seite und beabsichtigte die Reduction unter absoluter Schonung der Musculatur durchzuführen. Nach Blosslegung der vorderen Gelenksgegend zeigte sich der Schenkelkopf noch in einer Weise hochstehend, dass statt desselben das obere Ende des Femurschaftes sich in der Wunde einstellte. Um in Anbetracht der beabsichtigten beiderseitigen Reposition nicht zu viel Zeit zu verlieren, tamponirte ich die Wunde und führte rasch die subcutane Tenotomie der Kniekehlensehnen aus. Nunmehr liess sich durch einfachen Zug mit der Hand der Schenkelkopf nach Belieben weit herabziehen. Derselbe wurde im Centrum der Wunde eingestellt und die Kapseleröffnung vorgenommen. Der Kopf ist platt, aber oben gut gerundet, sonst noch ziemlich wohl gebildet und trägt Spuren des Ligamentansatzes. Die Kapsel bildet eine von oben aussen nach unten innen führende Röhre, welche kaum für den Finger passirbar ist. Nach Spaltung der vorderen Wand derselben wird die Pfanne breit zugänglich. Dieselbe ist mit viel Gewebe bedeckt, ganz ausserordentlich klein, vorne innen von einem scharfen Rande umgeben, nach hinten oben flach und offen. Die ausgeschnittene Pfannenmulde ist sehr schön rund und gleichmässig gebildet. In den ausgehobenen Gewebshohlschalen ist der breite Streifen des Fugenknorpels sichtbar. Die Reposition gelingt beim ersten Versuch und ist anscheinend genügend solide. Operationsdauer 20 Minuten. Die Reposition des rechten Hüftgelenkes wurde sofort angeschlossen und in analoger Weise ausgeführt. Um Verzögerungen zu begegnen, führte ich auf dieser Seite die präliminare Trennung der Kniekehlensehnen aus. Operationsbefund analog. Schwierigkeiten ergaben sich bei der Reposition insoferne, als ein Kapselzipfel sich hartnäckig interponirte und exstirpirt werden musste. Die sodann erzielte Reposition war eine derart stabile, dass starke Adductionen vertragen wurden. Operationsdauer 12 Minuten. Fixation in starker Spreizhaltung der Beine; glatter Verlauf ohne Nervenerscheinungen. Verbandwechsel am 24. September. Patientin wird für 4 Wochen nach Hause entlassen. Am 24. October wird der fixirende Spreizverband entfernt und beiderseits gute Einrenkung constatirt. Die Patientin klagt sofort über leichte Schmerzen in den Gelenken und verbringt eine unruhige, schlaflose Nacht. Tags darauf war die Gegend des linken Hüftgelenkes beträchtlich geschwellt und schmerzhaft; der

linke Trochanter springt im Vergleich zum rechten stärker vor, das linke Bein um 1·5 Cm. verkürzt. Genauere Untersuchung ergibt zweifellose linksseitige Reluxation des Schenkelkopfes, welche im Laufe der letzten Nacht eingetreten ist. Der Schenkelkopf lässt sich mühelos sofort wieder reponiren; Application eines Fixationsverbandes bei stärkerer Abduction des linken Beines. Das rechte Gelenk wird nach einiger Zeit freigegeben, das linke hingegen noch 2 Monate hindurch in Abduction fixirt, um eine solide Einheilung des Schenkelkopfes herbeizuführen. Seit Jänner 1895 geht das Kind mit etwas auseinandergespreizten Beinen. Der linke Schenkelkopf sitzt solide. Beide Hüftgelenke aus voller Strecklage circa 25° activ beweglich. Adductionen werden vorsichtshalber nicht gepflegt. Die Beine sind um fast 4 Cm. länger geworden. Wuchs und Haltung normal. Da die Erreichung einer genügenden Beweglichkeit ausser Frage steht, so darf ein guter Enderfolg vorausgesehen werden.

92. Müller Aranka, 8 Jahre, Budapest; Lux. cox. cong. sin. Die Verkürzung des linken Fusses wurde von der Mutter bemerkt, als das Kind noch in Windeln lag; als es mit 21 Monaten zu gehen begann, wurde das Hinken bemerkt, welches sich seit dieser Zeit continuirlich steigerte. Die Verkürzung beträgt gegenwärtig 4 Cm. Die inneren Knöchel lassen sich bei gleichmässigem Zug an beiden Beinen einander fast gegenüber stellen. Von der Spitze des Trochanters zum äusseren Knöchel gemessen besteht links eine Verkürzung von wenigen Millimetern. Der Trochanter springt seitlich mächtig vor und die Palpation constatirt einen gut erhaltenen Kopf auf ziemlich breiter Halsfurche. Operationprognose günstig. Reposition am 18. September 1894 unter absoluter Muskelschonung. Während der Narkose leichte Asphyxie unter gleichzeitigem Stuhlabgang. Nach Eröffnung des Gelenkes präsentirt sich ein Schenkelkopf, der wider Erwarten stark abgeplattet und dessen vorderer Pol in Form einer wallartigen Kante nach vorne aussen umgebogen ist. Das runde Band fehlt. Der flache Pfannenboden ist von reichlichem Gewebe überlagert und hat einen vorderen, scharf vorspringenden und einen hinteren, vollkommen abgeflachten Rand. Es wird mit Leichtigkeit eine ansehnlich tiefe, gleichmässig runde Pfannenmulde ohne Perforation des Darmbeines gebildet. Die Reposition misslingt anfänglich und erst nach mehrfachen Aenderungen an den Pfannenrändern verträgt der eingerenkte Kopf leichte Adductionen des Beines. Operationsdauer 25 Minuten. Fixation in leichter Abduction. Verlauf fieberlos, durch länger anhaltende Schmerzen etwas gestört. Verbandwechsel 29. September. Das Kind wird für vier Wochen nach Hause entlassen. Am 28. October wird mit der gymnastischen Behandlung begonnen

und die leichte Abductionsstellung vorläufig vorbehalten. Die Einrenkung ist solide und das Kind lernt in wenigen Tagen allein zu gehen. Ende November 1894 geht das Kind ausdauernd und das ehemals starke Hinken ist schon wesentlich vermindert. Gegen die sich allmälig einstellende Adductionsneigung wird mit nächtlicher Extension und entsprechender Gymnastik vorgegangen. Ende Februar 1895 ist die active Beweglichkeit noch sehr gering, die inneren Knöchel stehen einander bei indifferenter Strecklage des operirten Gelenkes fast genau gegenüber. Der Gang ist so gleichmässig, dass der Unbefangene die noch vorhandene Abnormität leicht übersehen kann; fernere Prognose günstig.

93, 94. Gyarmati Margit, 7 Jahre, Ungarn; Lux. cox. cong. bilateralis. Patientin wird seit vier Jahren mit Extension und Corset behandelt. Gegenwärtig ist beiderseits eine Beinverkürzung von 4 Cm. vorhanden, welche durch Zug auf 2 Cm. reducirbar ist. Die Köpfe sind anscheinend flach, bieten aber bei Betastung von oben her eine ausreichende Ausladung nach innen. Die Verunstaltung des Kindes ist eine weit gediehene und der Gang sehr ersehwert. Reposition beider Gelenke in derselben Sitzung am 18. September 1894 ohne vorausgegangene Vorbereitung durch Extension. Es war beabsichtigt, die Reduction des Schenkelkopfes unter absoluter Muskelschonung durchzuführen. Nach Blosslegung des linken Gelenkes stand indess der Kopf trotz manueller Extension zu hoch und es wurde zur Vermeidung des Zeitverlustes die Tenotomie der Kniekehlensehnen vorgenommen; aber auch dann misslang die Reduction und es musste eine Perinealschlinge angelegt werden, um den nöthigen Gegenzug ausüben zu können. Nun erst rückt der Schenkelkopf soweit herab, dass die Kapselspaltung vorgenommen werden kann. Der Kopf ist sehr klein, aber nach oben gut gerundet, die Halsfurche ausserordentlich schmal. Das runde Band fehlt. Der Pfannenbefund typisch. Die Reposition des Schenkelkopfes in die künstliche Pfanne gelingt schwierig, ist aber beim ersten Versuche so stabil, dass Reluxationsversuche misslingen. Das eingerenkte Bein steht ohne Unterstützung in leichter Beugestellung fest. Operationsdauer 20 Minuten. Die sofort folgende rechtsseitige Reposition wird mit der subcutanen Tenotomie der Kniekehlensehnen eingeleitet, im Uebrigen vollkommen typisch ausgeführt. Unter scharfer manueller Extension schnappt der Kopf unter lautem Geräusch in die künstliche Pfanne und liegt in derselben vollkommen stabil. Dauer 17 Minuten. Fixation beider Gelenke in gestreckter Abductionshaltung. Bei der Abendvisite wird motorische und sensible Lähmung beider Füsse constatirt. Schon am zweiten Tage kehrt das Gefühl und active Beweglichkeit des linken Fusses zurück. Rechts bleibt

das Gefühl stumpf und nur die vierte Zehe zeigt zuckende, active Bewegung. Verbandwechsel 26. September. Das Kind wird nach Hause entlassen. Am 22. October werden die Fixationsverbände entfernt. Der linke Fuss kann activ kräftig plantar flectirt und supinirt werden. Hingegen geschieht die Dorsalflexion und Pronation mit schwacher Energie. Die Sensibilität normal. Der rechte Fuss ist noch vollkommen gelähmt, doch hat sich die Sensibilität gebessert. Die Abductionshaltung beider Beine wird beibehalten und vorläufig mit Massage und Stehübungen begonnen. Die active Beugung und Streckung der Kniegelenke geschieht beiderseits mit sehr geringer Energie, welche sich indess von Tag zu Tag bessert. Mitte November kann das Kind trotz der noch bestehenden rechtsseitigen Lähmung des Fusses mit Unterstützung gehen. Ende Februar 1895 ist die active Beweglichkeit des rechten Fusses noch nicht zurückgekehrt, doch darf dies nach allen Erfahrungen mit Bestimmtheit erwartet werden. Beide Hüftgelenke sind leicht gebeugt, können jedoch vollkommen gestreekt werden und zeigen eine active Beweglichkeit von fast 45°. Einrenkung beiderseits stabil. An der Hand geführt, geht Patientin ohne die früheren Seitenschwankungen. Das angestrebte Resultat wird durch den fatalen Zwischenfall der Zerrungslähmung nur verzögert, keineswegs aber an sich in Frage gestellt werden.

95. Baronesse Wittenbach Paula, 8 Jahre, Steiermark; Lux. cox. cong. sin. Das zarte Kind wurde wegen Knie- und Hüftschmerz wiederholt an Coxitis behandelt. Prof. *Wölfler* stellte die irrthümliche Diagnose richtig. Das Kind geht übrigens auffallend gut, ermüdet aber rasch unter Schmerzen in Knie und Hüfte. Vom vorderen, oberen Darmbeinstachel zur Fusssohle gemessen beträgt die Verkürzung 3 Cm. und ist durch Zug auf etwa 1 Cm. ausgleichbar. Bei Adduction ist der Kopf deutlich tastbar und scheint beträchtlich abgeplattet. Der Hals als schmale Furche differenzirbar. Reposition am 20. September 1894 unter absoluter Muskelschonung. Die Reduction gelingt leicht unter manueller Extension. Die rudimentäre Pfanne ist ausserordentlich klein, von dichtem Gewebe überlagert, welches als Pfanneninsertion des bereits dehiscirten Ligamentum teres imponirt, und lässt jede Differenzirung der Ränder vermissen. Der Fundus der vertieften Pfanne erreicht an einer Stelle die glatte Compacta der inneren Darmbeinfläche, Kopf und Hals sind in der gewöhnlichen Weise verändert. Bei den Repositionsversuchen ergeben sich grosse Schwierigkeiten, da kein richtiges Ineinandergreifen der Gelenkskörper erzielbar ist. Nach mehrfachen Erweiterungen des Pfanneneinganges und Niederwirken des unteren Pfannenrandes konnte der Kopf schliesslich tief genug eingestellt werden, schien aber das Lumen der Pfanne nur bei

Abduction und Einwärtsrollung des Beines gut auszufüllen. Da die Pfannenausschneidung eine ganz ungewöhnlich starke Blutung zur Folge hatte, wurde der Schenkelkopf unter Beibehaltung und Fixirung der oben bezeichneten Beinstellung als Pfannentampon benützt. Operationsdauer 17 Minuten. Das Kind erholt sich rasch und ist am nächsten Tage vollkommen wohl. Am 3. Tage verlässt die Kleine das Bett und macht mit Hilfe eines an das untere Ende des Verbandes befestigten Trittbügels die ersten Steh- und Gehversuche ohne jeden Schmerz. Am 5. Tage nach der Operation eröffnete die muntere Patientin als jüngst Operirte meine Demonstration vor der chirurg. Section der 66. Versammlung deutscher Naturforscher und Aerzte in Wien (26. September 1894). Verbandwechsel 1. October 1894. Patientin nach Hause entlassen. Am 22. October wird der Fixationsverband definitiv entfernt und beginnt die Massage und Gymnastik. Die restirende Verkürzung beträgt 1 Cm., die Einrenkung ist bei indifferenter Streckstellung vollkommen stabil. Die couragirte Kleine geht bald ganz allein unter wesentlich vermindertem Hinken. Mitte Februar 1895 wird leichte Adduction constatirt bei Verschlechterung des Ganges. Nach unschwieriger Behebung der Adduction durch einen Verband und spätere Gymnastik unter Zuhilfenahme zeitweiliger Extension ist der Gang Mitte März 1895 fast gleichmässig und sehr ausdauernd. Einrenkung stabil. Active Beweglichkeit unter 45°.

96. Ulmer Stefanie, 7 Jahre, Olmütz; Lux. cox. cong. sin. Der Grossvater des Kindes väterlicherseits, sowie eine Tante haben angeblich einen auffallend wackeligen Gang. Die Verkürzung des linken Beines beträgt gegenwärtig 2 Cm. Eine Ungleichheit der Beinlänge wurde von der Mutter schon an dem Wickelkinde bemerkt. Der Gang des Mädchens zeigt an sich nur geringe Störung, jedoch tritt ausserordentlich rasch schmerzhafte Ermüdung ein, so dass die Kleine auf der Gasse plötzlich nicht mehr weiter kann. Aus diesem Grunde willigen die Eltern sofort in den Vorschlag der Operation. Das obere Femurende ist schwierig zu untersuchen. Bei Rollungen fühlt man den vorderen Kopfpol sehr deutlich, den hinteren kann man nicht mit Sicherheit tasten; auch ist eine vermehrte Adductionsfähigkeit des Beines nicht nachzuweisen und die obere Fläche des Femurendes lässt sich aus diesem Grunde ebenfalls nicht palpiren. Die Verkürzung ist durch Zug etwas verminderbar, der Trochanter nur mässig prominent. Aus der geringen Verschieblichkeit des nur wenig dislocirten Schenkelkopfes kann auf das Vorhandensein des runden Bandes geschlossen werden. Reposition am 20. September 1894. Nach eingeleiteter Narkose wurde der Schenkelkopf nochmals untersucht. Nunmehr konnte derselbe durch die glutäalen Weichtheile gut vorgestülpt und bei outrirter Adduction des Beines leicht ab-

getastet werden. Die Untersuchung war eben vorher durch die starke Muskelspannung erschwert worden. Die Herabholung des Schenkelkopfes gelang ohne Anwendung einer Perinealschlinge durch einfache manuelle Extension. Nach eröffneter Kapsel zeigte sich, dass bei leichtem Zuge der etwas abgeplattete, aber sonst gut gebildete und sehr grosse Schenkelkopf mit seiner platten Fläche dem kleinen Pfännchen gegenüberstand. Man hätte auch sagen können, derselbe reite auf dem hinteren Pfannenrande. Auf keinen Fall aber konnte der Kopf hier eine Stütze finden, denn sein oberer Pol stand noch beträchtlich höher, als der Pfannenrand. Die Gelenkskörper standen einander also in leichter Excentricität zwar noch gegenüber, die Verrenkung musste aber dessenungeachtet als eine vollständige gelten. Das Pfannentäschchen war ausserordentlich eng. Aus dem Spalte desselben passirte ein ganz dünnes und schmales Ligamentum teres zur Höhe des Kopfpoles; dasselbe wird unter lautem Schnalzen von letzterem abgetrennt und an seiner Pfannenwurzel ausgerottet. Das Pfännchen hat einen scharfen vorderen Rand und ausserordentlich geringe Dimensionen. Die Pfannenaushebung erfolgt unter mässiger Blutung und erreicht am tiefsten Punkte an ganz umschriebener Stelle die glatte innere Compacta des Darmbeines. Die Reposition hatte mit ausserordentlichen Schwierigkeiten zu kämpfen. Obwohl die Pfanne so gross angelegt war, dass man den grössten scharfen Löffel in derselben umwenden konnte, war sie dennoch nicht im Stande, den umfänglichen Kopf zu fassen. Es bedurfte mehrerer Anpassungen, um schliesslich eine solide Reposition zu Stande zu bringen. Bei ganz leichter Abduction und auch bei indifferenter Stellung ist der Halt des Schenkelkopfes in der Pfanne ein vollkommen stabiler. Die Prüfung bei Adduction wurde übersehen und blieb unversucht. Operationsdauer 20 Minuten; Fixation in leichter Abduction, vollkommen indifferenter Verlauf. Verbandwechsel 1. October; Auflassung der Fixation 20. October; wegen neuerlich auftretenden Schmerzen muss ein 3. Fixationsverband durch weitere 8 Tage angelegt werden. Ende October fängt das Kind an allein zu gehen. Eine Verkürzung von der Spina ant. sup. zur Sohle gemessen ist, nicht nachweisbar. Die leichte Abductionshaltung wird vorderhand beibehalten und der Schuhabsatz am gesunden Fusse um 1·5 Cm. erhöht. Die active Beweglichkeit nimmt rasch zu. Ende November ist das erreichte Resultat bereits ein vorzügliches. Das Kind macht ohne Ermüdung grössere Spaziergänge, und auf ebenem Boden ist die Unregelmässigkeit des Ganges nur mehr eine ganz unbedeutende. Nachrichten über den gegenwärtigen Zustand stehen zur Stunde noch aus. Sollte sich Adduction eingestellt haben, so kann dieselbe unter entsprechenden Vorkehrungen das zu erwartende gute Resultat auf die Dauer nicht beeinträchtigen.

97. Hirsch Bertha, 6 Jahre, Wien; Lux. cox. cong. dextra. Die 1 Cm. betragende Verkürzung des mässig atrophischen rechten Beines ist durch leichte Extension ausgleichbar. Entsprechend der ziemlich bedeutenden Verschieblichkeit des Schenkelkopfes ist der Gang des Kindes sehr schlecht. Das obere Femurende lässt sich gut vorstülpen und abtasten. Der Schenkelkopf scheint ziemlich stark abgenützt zu sein; sein oberer Pol und auch seine nach vorne sehende Rundung greift sich scharfkantig an. Bei Rotationen ist leichtes Kantenrollen zu constatiren. Der Schenkelhals kurz. Operationsprognose zweifelhaft. Reposition 21. September 1894. (Dr. *Kartoulis* aus Alexandrien als Gast anwesend.) Absolute Muskelschonung, starke Blutung aus einer Kapselarterie macht die Unterbindung derselben nothwendig. Der Schenkelkopf ist nach oben spitz, medialwärts stark abgeplattet und sitzt auf kurzem Halse, welcher ganz von der Kapselinsertion eingenommen ist. Dieselbe muss rückverlagert werden. Pfannenaushebung ohne Zwischenfall. Die Reduction des Schenkelkopfes gelingt ohne Anwendung einer Perinealschlinge mittelst manueller Extension sehr leicht. Unter starker Abduction, bei gleichzeitigem Druck auf den Trochanter, schnappt der Kopf unter lautem Schnalzen in die Pfanne und sitzt sofort vollkommen fest. Die wiederholten Versuche, denselben durch starke Adduction und gleichzeitiges Hinaufstossen des Beines zu reluxiren, misslingen trotz aller Bemühungen; es muss daher von der definitiven Pfannentoilette abgesehen werden. Operationsdauer 17 Minuten. Fixation in leichter Abduction, glattester Verlauf. Verbandwechsel 4. October. Definitive Sistirung der Fixation am 25. October. Eine Längendifferenz der Beine ist nicht nachweisbar. Die leichte Abduction wird vorläufig beibehalten und der Schuhabsatz des gesunden Fusses 1 Cm. erhöht. Das empfindliche Kind ist lange Zeit hindurch nicht zum Auftreten zu bewegen und will absolut geführt sein. Durch Erkrankung an Masern wird die Nachbehandlung Anfangs November unterbrochen. Erst Mitte Februar 1895 wurde mir das Kind, welches bis zu dieser Frist jedweder Nachbehandlung entbehrt hatte, wieder vorgestellt. Ich war durch den nahezu normalen Gang der Kleinen auf das Angenehmste überrascht, da ich eine Contractur fürchten zu müssen glaubte. Das Gelenk ist minimal gebeugt, im Uebrigen indifferent gestellt. Die active Beugung erreicht noch nicht 45°. Unter diesen Umständen muss das erreichte Resultat ein vorzügliches genannt werden. (Vorgestellt der k. k. Gesellschaft der Aerzte zu Wien, 22. Februar 1895.)

98. Nemanic Cyrill, 13 Jahre, Sarajewo; Lux. cox. cong. sin. Patient wurde mir am 12. Mai 1893 zuerst behufs operativer Behandlung zugeführt. Nach dem damaligen Stande meiner Erfahrungen glaubte ich, die Operation ablehnen zu müssen. Circa

$1^1/_2$ Jahre später drangen die Eltern des Patienten neuerdings in mich, die Einrenkung doch noch zu versuchen, da der Knabe immer schlechter gehe und immer mehr Schmerzen leide. Nunmehr entschloss ich mich leicht zu dem Unternehmen, umsomehr, als der Trochanter stark prominent war und der Schenkelkopf, respective Hals von sehr guter Bildung schien. Bei gleichgestelltem Becken stand die Fusssohle des luxirten linken Beines in der Höhe des inneren, rechten Knöchels. Die Totalverkürzung, von der Spina ant. sup. zum äusseren Sohlenrande gemessen, beträgt 4 Cm. Das Bandmass von der Trochanterspitze zum äusseren Sohlenrande ergibt eine Wachsthumsverkürzung des Beines von 1 Cm. Durch Extension lässt sich der Schenkelkopf nur unmerklich von der Stelle rücken. Bei der nachweisbar guten Erhaltung des oberen Femurendes konnte auf eine glatte Reposition gerechnet werden. Schwierigkeiten waren nur bezüglich der Reduction des Schenkelkopfes zu erwarten. Um denselben von vorneherein zu begegnen, verordnete ich kräftige Gewichtsextension unter 15 Kgrm. Belastung durch eine Woche. Der Erfolg war ein sichtlicher, denn die Verkürzung liess sich durch Zug nunmehr auf 2 Cm. ausgleichen. Reposition am 24. September 1894. Durch einfache manuelle Extension lässt sich der Schenkelkopf soweit herabholen, dass die Kapselspaltung erfolgen kann; es ergiesst sich eine etwas grössere Menge dünnflüssiger Synovia aus der Kapselwunde. Der Kopf ist mässig abgeflacht, im Uebrigen selten wohlgebildet, der Hals lang und gut ansteigend. Die Pfanne ist von typischer Beschaffenheit, eine Stelle ihres hinteren wallartigen Randes zeigt eine rinnenförmige Bresche als Druckspur des zu Grunde gegangenen Ligamentum teres. Die Pfannenaushebung ist mit der Ausschneidung dreier mächtiger Knochenhohlschalen vorläufig vollendet. Durch starken manuellen Zug wird der Kopf ohne allzu grosse Schwierigkeit in das Pfannenniveau herabgezwungen, kann aber nicht eintreten, weil der Introitus zu klein ist. Es sind mehrfache Verbesserungen und Vertiefungen nothwendig, um genügend Raum zu schaffen. Dabei erfolgt eine Perforation des Pfannenbodens, welcher an ganz umschriebener Stelle von dem wie eine gespannte Trommel sich anfühlenden Periost der Innenfläche des Darmbeines gebildet wird. Nun wird der Schenkelkopf an dem Eintreten in die Pfanne nur mehr durch die starke Anspannung der Addnctoren verhindert, welche die zur Reposition nothwendige Abziehung des Beines verhindern. Nach der subcutanen Tenotomie der prominentesten Adductoreneoulisse gelingt die solide Implantation des Kopfes in die Pfanne ohne Schwierigkeit. Fixation in leichter Abduction. Operationsdauer 37 Minuten. Die Wundheilung erfolgt unter einem und demselben, vier Wochen lang getragenen, mit einem Trittbügel versehenen

Verbande. Am 10. Tage wird der Verband über der Wunde gefenstert und die aseptischen Stoffe gewechselt. Vom sechsten Tage ab ist Patient fast ununterbrochen aus dem Bett und auf den Beinen. Am 29. October wird die Fixation sistirt und mit Massage und Gymnastik begonnen. Die restirende Verkürzung beträgt 2 Cm. Ende November geht Patient schon sehr gut und ausdauernd. Ende Februar 1895 bewegt er sich, auf einen leichten Stock gestützt, wie ein Gesunder, ohne Stock hinkt er kaum merklich bei vollkommen plantigradem Aufsetzen des Fusses. Das Gelenk in indifferenter Streckstellung. Die active Beugung erreicht circa 30° und ist in steter Zunahme begriffen. Das bisher erreichte Resultat hat meine Erwartungen übertroffen.

99, 100. Kalenda Janos, 4 Jahre, Ungarn; Lux. cox. cong. bilateralis. Der Patient ist ein sehr schwächlicher, zarter Knabe (Siebenmonatkind), im Uebrigen stets gesund gewesen. Rhachitis nachweisbar vorhanden. Der Gang ist sehr stark watschelnd. Bei Vornebeugung des Oberkörpers sieht man, wie die Schenkelköpfe beiderseits die Gesässweichtheile stark emporstülpen. Die Trochanterspitzen stehen nur 2 Cm. oberhalb der Linie, können jedoch durch Zug nicht vollständig in dieselbe eingestellt werden. Durch Palpation lässt sich eine genügende Vorragung des oberen Femurendes nach innen constatiren. Der Schenkelhals ist beiderseits nur als Furche angedeutet. Operationschancen nicht ungünstig. Der Versuch einer vorbereitenden Extension behufs rascherer Ausführung der beiderseitigen Einrenkung in derselben Sitzung scheitert an dem energischen Widerstande des kleinen Magyaren. Operation 8. October 1894. Linkerseits erfolgt bei der Freilegung der vorderen Kapsel eine stärkere Blutung, deren Stillung einigen Aufenthalt verursacht. Auch die weiteren Operationsacte wickelten sich nicht so glatt ab, als erwartet werden durfte. Das Gelenk war vor Allem nicht genügend freigelegt und ausserdem die Untersuchung des Schenkelkopfes sofort nach dem Kapselschnitte versäumt worden. Die Aushebung der Pfanne, deren Contouren unter dickem Gewebe verborgen war, ging nur schwierig von statten, die hierauf folgenden Einrenkungsversuche misslangen gänzlich. Deshalb wurde der Kapselschnitt etwas erweitert, um der Ursache des Hindernisses auf die Spur zu kommen. Es zeigte sich nun, dass ein dickes, breites hundszungenförmiges Ligamentum teres den Kopf mit der vorderen inneren Pfannennische verband und alle Manipulationen gehindert hatte. Aber auch nach Exstirpation desselben konnte eine solide Reposition nicht sofort erzielt werden. Erst nach Ablösung der bis zum Kopfknorpel vorgeschobenen Halsinsertion der Gelenkskapsel konnte der mässig platte Kopf dem oberen Pfannenrande gut unterstellt und in die etwas unregel-

mässig ausgefallene Pfannenhöhle genügend tief eingepflanzt werden. Unter thunlichster Eile liess ich die rechtsseitige Reposition unter Vermeidung der angeführten Fehler nachfolgen. Es wurde sofort nach dem Ligament gefahndet und dasselbe exstirpirt. Indess misslang auch auf dieser Seite wahrscheinlich in Folge zu grosser Eile die Anlage einer gleichmässig gerundeten Pfanne. Da die Zeit drängte, so wurde trotzdem der Versuch der Reposition gemacht. Dieselbe misslang wegen der Kleinheit des Pfanneneinganges; aber auch nach Erweiterung desselben wollte die Einfügung des Schenkelkopfes nicht gelingen. Erst nach linearer Einkerbung des hinteren fibrocartilaginösen Pfannenrandes mit dem Knopfmesser kam man zum Ziele. Der Kopf sass dann vollkommen fest. Dauer beider Repositionen genau $^1/_2$ Stunde. Die Beine werden in ziemlich starker Spreizhaltung fixirt. Der Verlauf war ausserordentlich zufriedenstellend; schon am darauffolgenden Tage war der Kleine wieder vollkommen munter und bei Appetit. Verbandwechsel bei etwas verminderter Spreizhaltung der Beine am 22. October. Patient für drei Wochen nach Hause entlassen. Von Mitte November bis Ende December 1894 werden unter Beibehaltung leichter Spreizstellung der Beine fleissige Gehübungen vorgenommen. Mitte December geht der Kleine ohne Unterstützung mit kurzen Schritten. Haltung und Wuchs normal. Beide Gelenke in indifferenter Streckstellung, activ circa 25—30° flectirbar. Da die Bewegungen schmerzlos sind, steht eine rasche Zunahme der Mobilität zu erwarten. Weitere Nachrichten lauten sehr günstig Der Fall ist zwar keineswegs abgeschlossen, lässt aber nach allen Erfahrungen ein gutes Resultat erwarten.

Druck von Gottlieb Gistel & Comp. in Wien.